Anatomie radiologique WMDS1311

E DANSE, Em COCHE, Th DUPREZ

Mission du cours

- Décrire en terme d'imagerie médicale les composants du tissu humain vus dans les cours d'anatomie et d'histologie

- Présupposés
  - Connaissance (et réussite) des notions d'anatomie humaine générale
- Atouts :
  - Connaissance d'histologie
  - Connaissance de physiologie

Anatomie humaine et cours de baccalauréat en médecine

Socle élémentaire de la pratique médicale

Pratique médicale organisée en spécialités : -

médecine générale

Médecine Interne, Chirurgie, Urgences et Réanimation, …

Pratique médicale organisée en spécialités : -

médecine générale

Médecine Interne, Chirurgie, Urgences …

Radiologie (Imagerie Médicale)

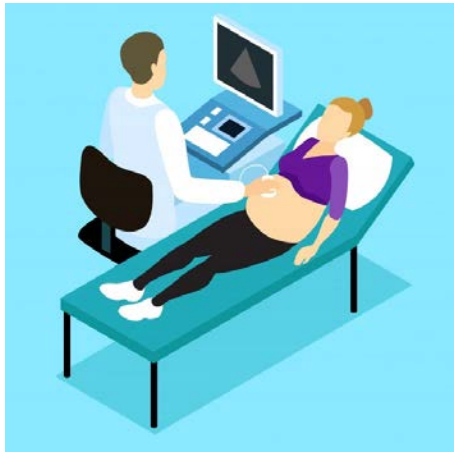

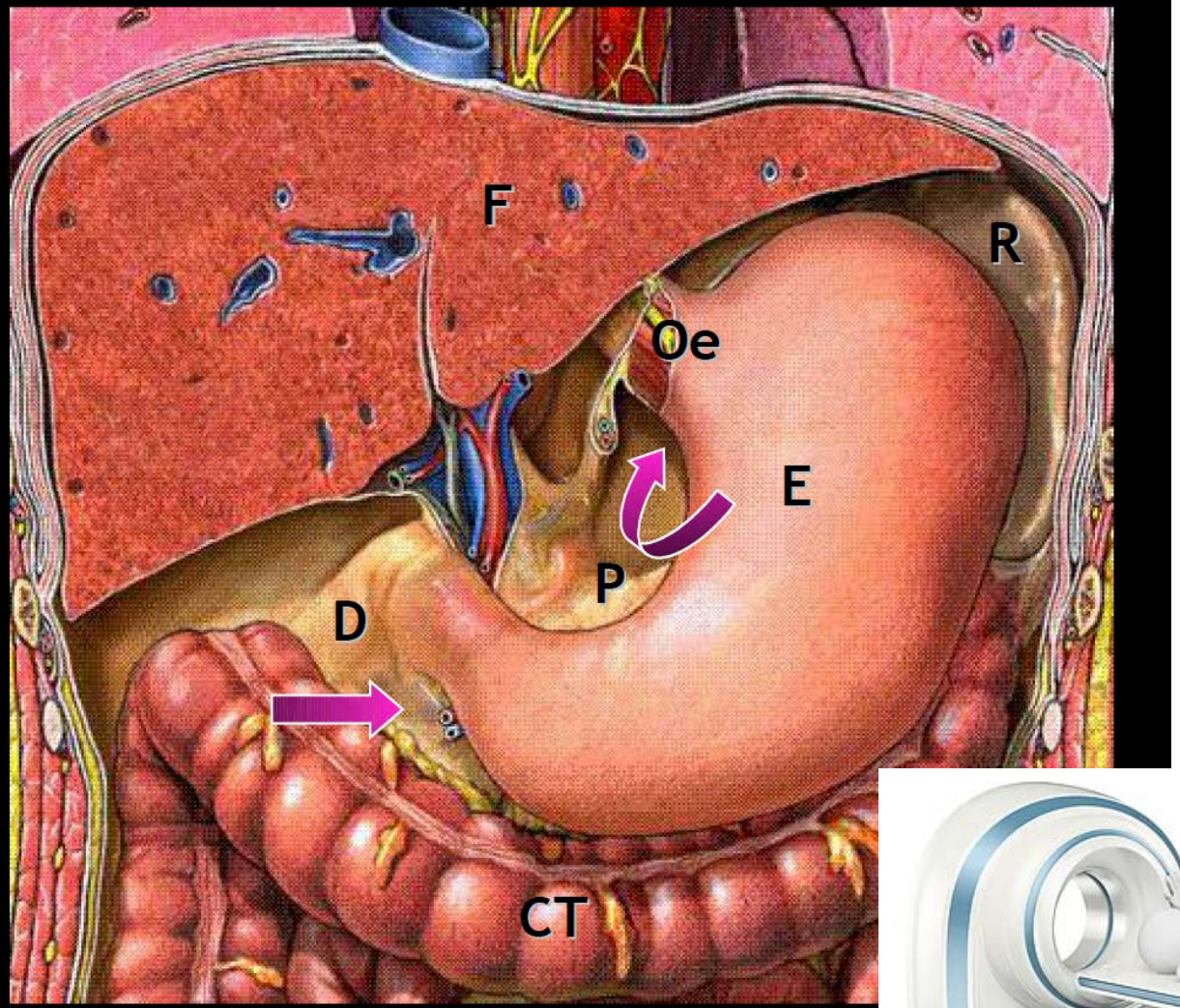

Mésocolon trsv. *Bourse om*

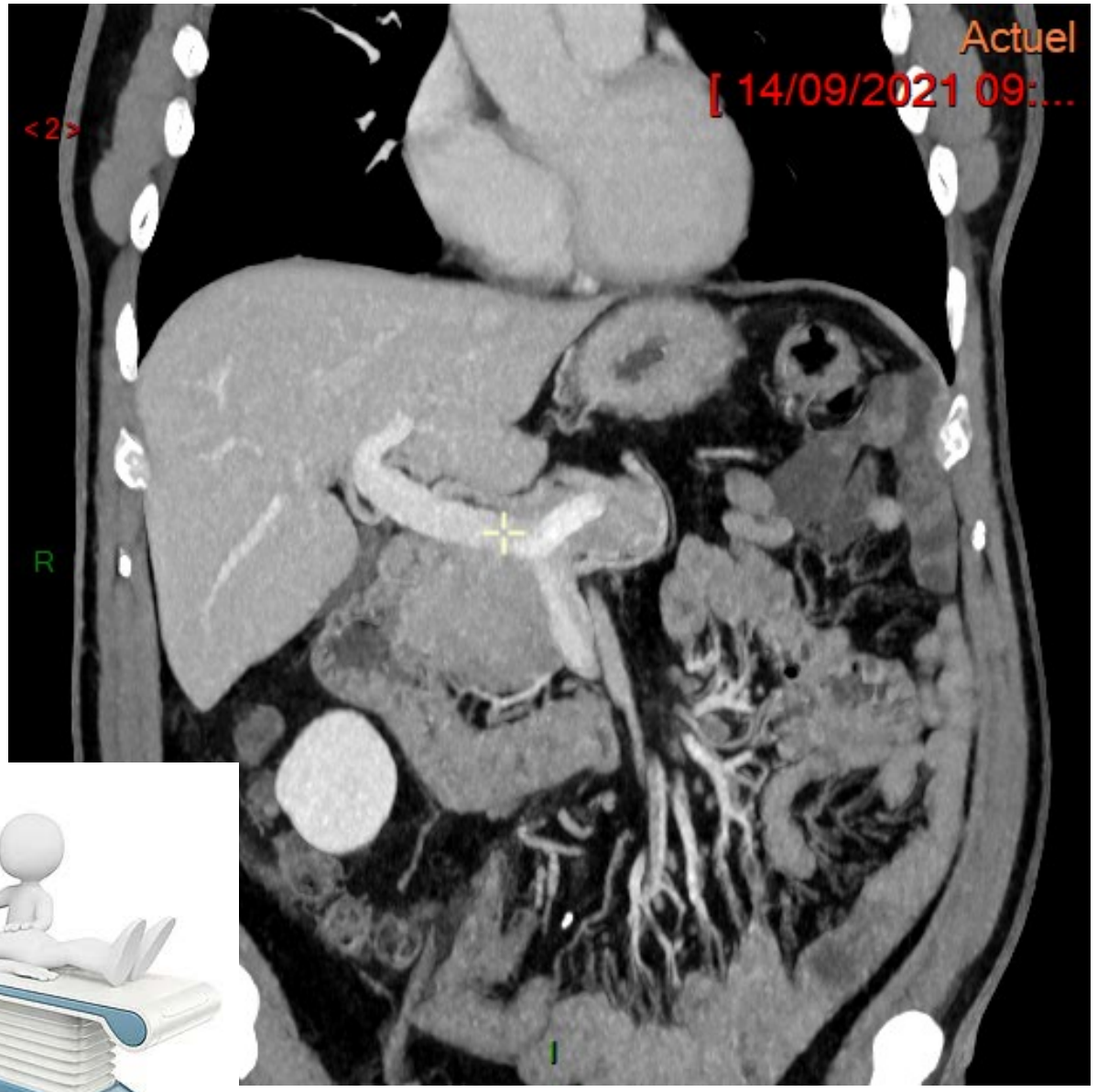

© CanStockPhoto.com

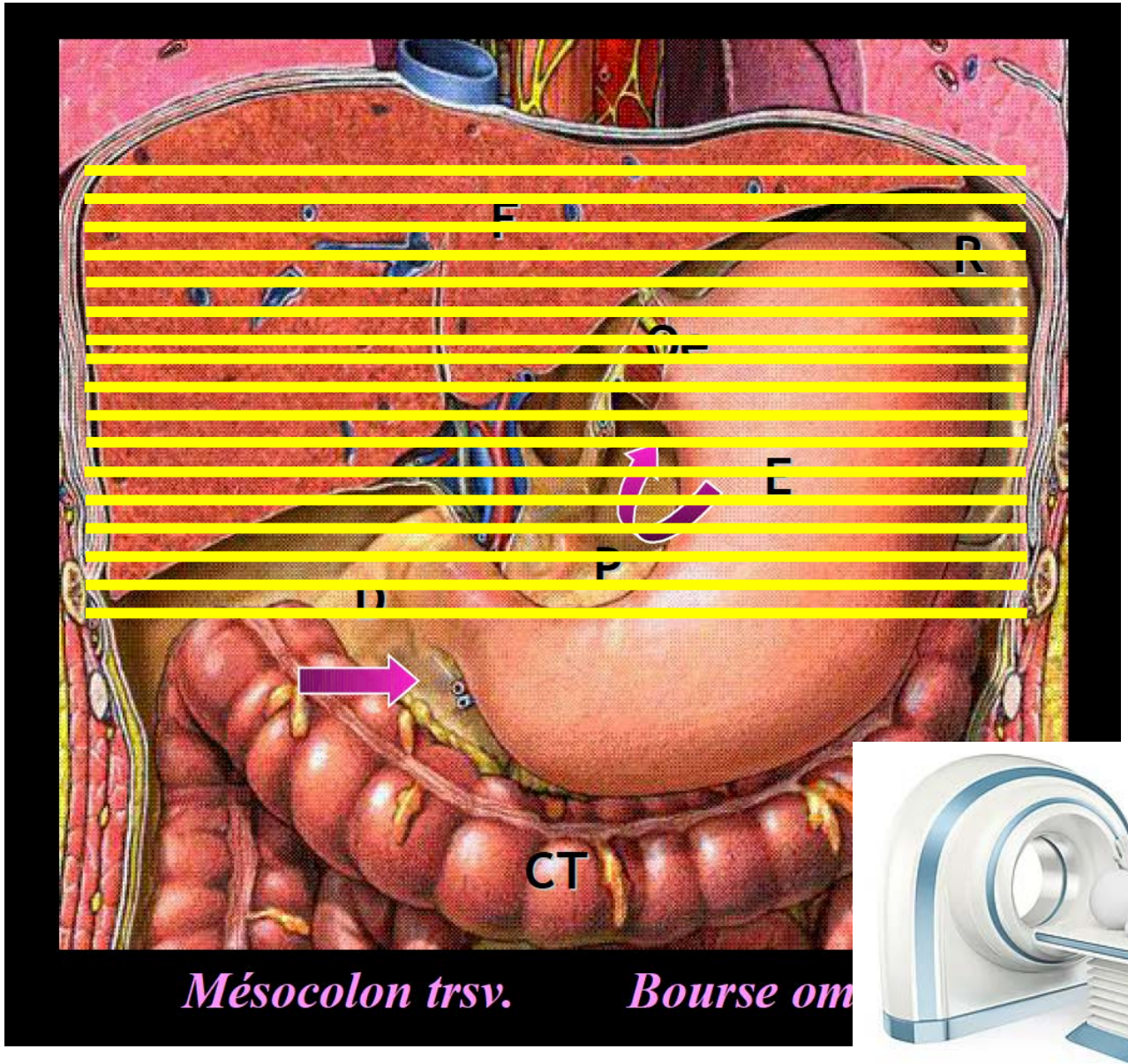

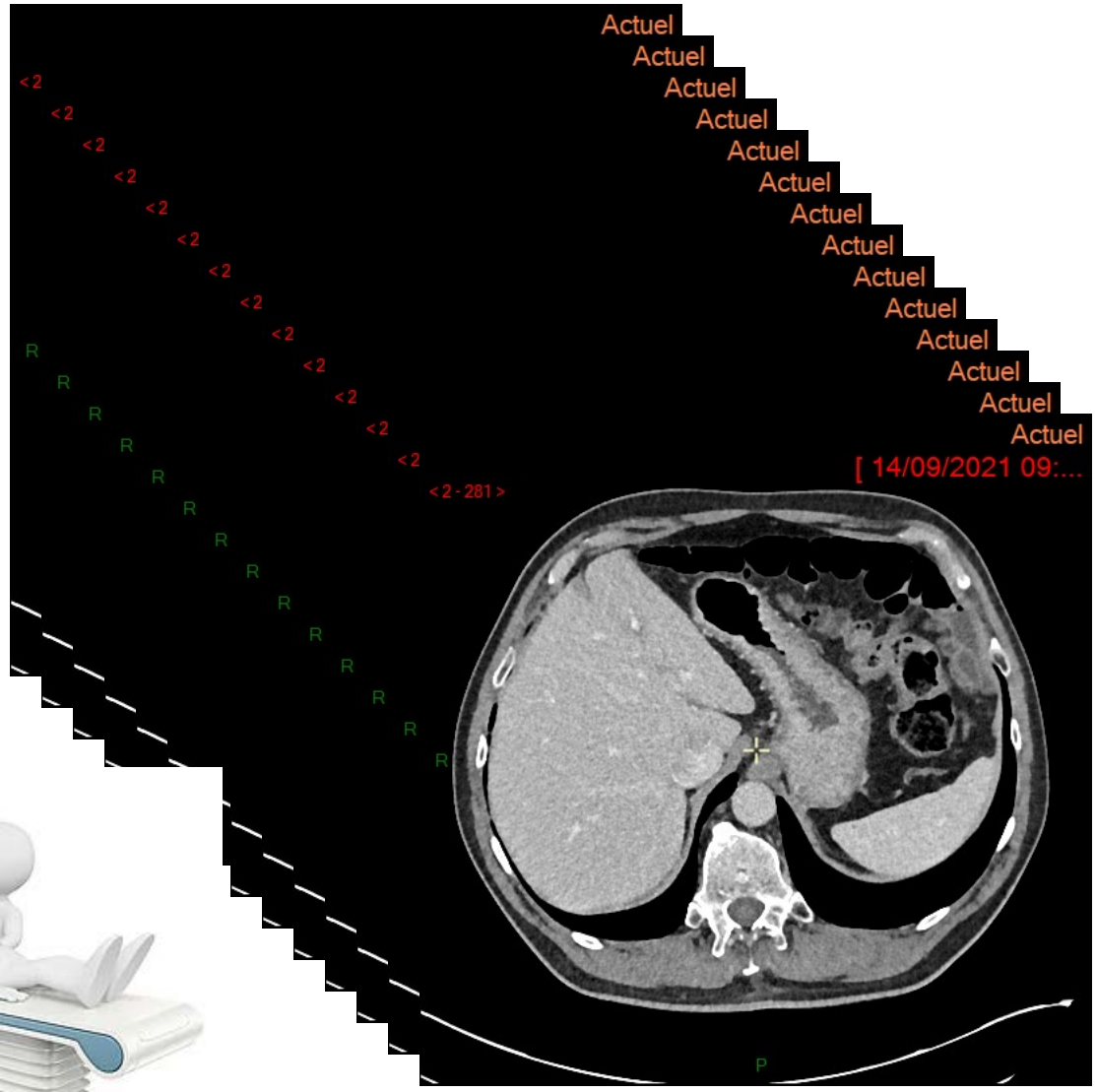

© CanStockPhoto.com

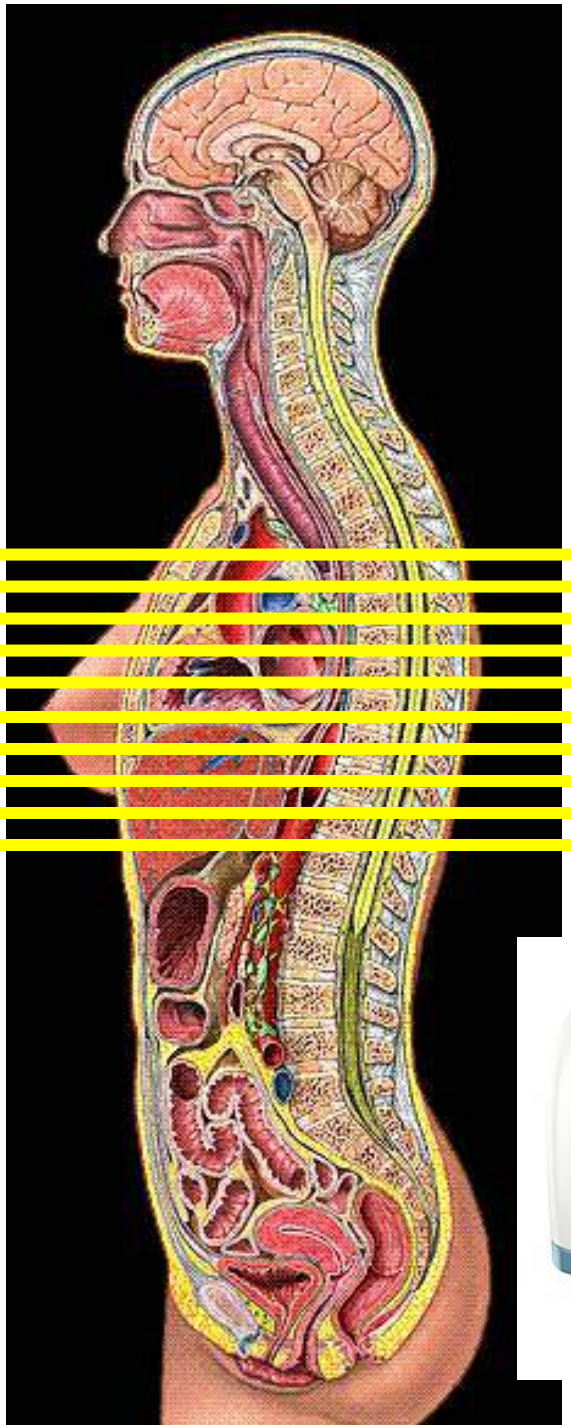

© CanStockPhoto.com

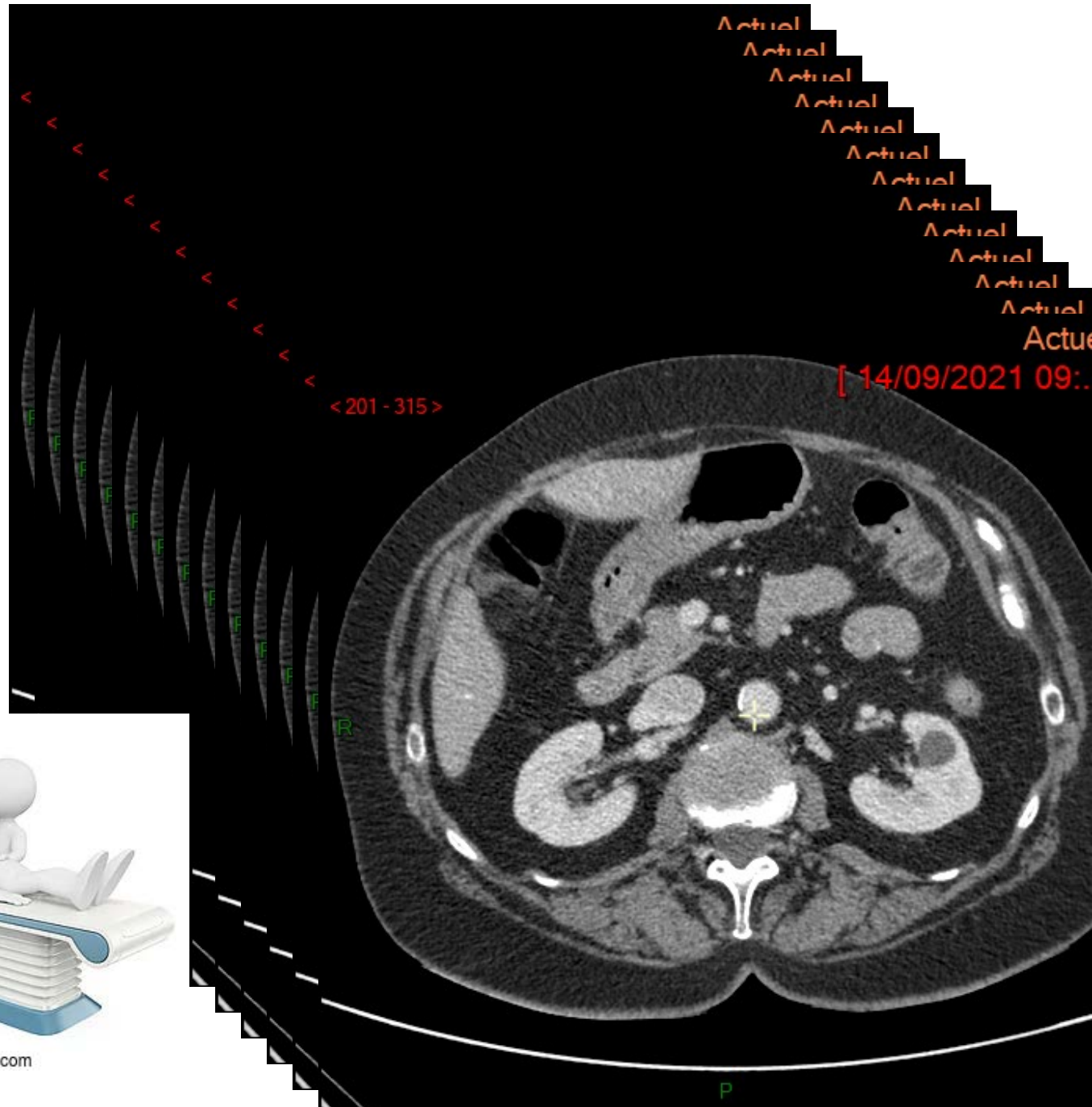
Actuel
Actuel
Actuel
Actuel
Actuel
Actuel
Actuel
Actuel
Actuel
Actuel
Actuel
Actue
[14/09/2021 09:..
< 201 - 315 >
R
P

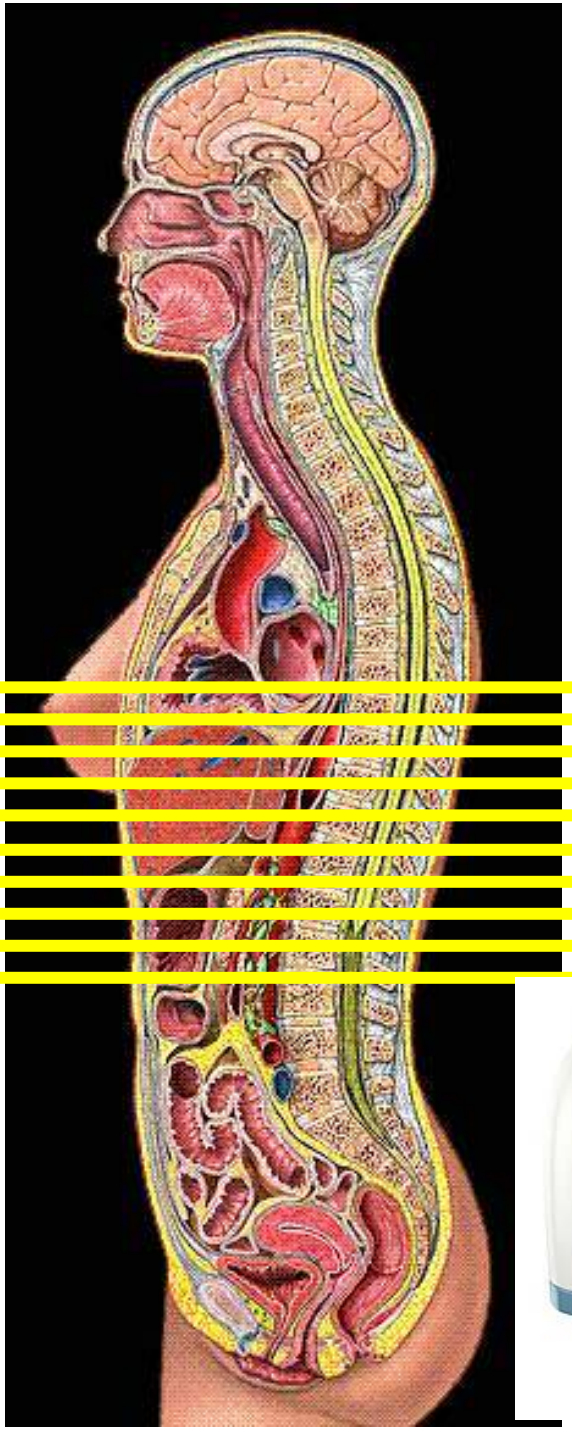

© CanStockPhoto.com

imagerie médicale

Cet article est extrait de l'ouvrage « Larousse Médical ».

Spécialité médicale consistant à produire des images du corps humain vivant et à les interpréter à des fins diagnostiques, thérapeutiques (imagerie interventionnelle) ou de surveillance de l'évolution des pathologies.

La discipline universitaire et hospitalière « radiologie et imagerie médicale » comporte deux spécialités médicales distinctes, intitulées radiologie et imagerie médicale, d'une part, et médecine nucléaire, d'autre part. La radiologie utilise les rayons X, l'échographie les ultrasons, l'imagerie par résonance magnétique (I.R.M.) le phénomène de résonance magnétique nucléaire, la médecine nucléaire des isotopes radioactifs.

http://www.larousse.fr/encyclopedie/medical/imagerie_médicale/13805

- Images du corps humain, avec l'aide de phénomènes physiques
- Informatique
- **Anatomie,** physiologie, métabolisme
- Diagnostic des affections (maladies, traumatismes, malformations)
- Fonctionnement de l'organisme (avant et après un traitement)
- Applications autres : archéologie, art, industrie

Imagerie médicale

- Moyens technologiques pour analyser les tissus humains
- Radiologie :
  - terme initial qui fait référence à la première modalité technique , basée sur les rayons X => rayons => irradiation du corps => image => radiologie
  - À distinguer de la radiothérapie :
    - Rayons => irradiation du corps => traitement par les rayons => radiothérapie
- Les techniques de médecine nucléaire ne sont pas considérées dans ce cours
  - Scintigraphie
  - Pet CT (mélange de scanner pour repères anatomiques et de scintigraphie au FDG, pour évaluer la consommation de sucre des tissus

système	**musculo-squelettique**				**vasculaire**			**cardio-thoracique**		
	os	***tendons***	***muscles***	***articulations***	***veines***	***artères***	***lymphe***	***coeur***	***plèvre/poumon***	***médiastin***
RX										
US										
CT										
IRM										
système	**neuro**		**digestif**		**génito urinaire**			**divers (glandes annexes)**		
	cerveau	***moelle***	***HBP***	***tube digestif***				***thyroïde***	***glandes salivaires***	
RX										
US										
CT										
IRM										

système	**musculo-squelettique**				**vasculaire**			**cardio-thoracique**		
	os	***tendons***	***muscles***	***articulations***	***veines***	***artères***	***lymphe***	***coeur***	***plèvre/poumon***	***médiastin***
RX	+							+	+	+
US	+-	+	+	+-	+	+	+	+	+-	
CT	+			+	+	+	+	+	+	+
IRM	+-	+	+	+	+	+	+	+	+-	+-
système	**neuro**		**digestif**		**génito urinaire**			**divers (glandes annexes)**		
	cerveau	***moelle***	***HBP***	***tube digestif***				***thyroïde***	***glandes salivaires***	
RX				+	+					
US	+-	+-	+	+	+			+	+	
CT	+	+-	+	+	+			+-	+	
IRM	+	+	+	+	+			+-	+	

Déroulement du cours

- Explication des techniques
- Parcours de l’aspect radiologique des différentes structures anatomiques
  - Neuroradiologie (cerveau et moëlle épinière)
  - Thorax et coeur
  - Muscles, tendons, os
  - Vaisseaux
  - Viscères
- Vision d’ensemble
- Quelle modalité pour quel organe

wmds1311

- Cours et TPs en présentiel
- Trois enseignants
- Support : UCLimaging
- Test de connaissance

Répartition des sujets

	techniques	systèmes
Prof Em Coche	RX-CT	Thorax-Coeur
Prof E Danse	US-IRM	Os, VX, Abdomen
Prof Th Duprez		Neuro et rachis

Historique

Wilhem Conrad Roentgen , né le 27 mars 1845 à Lennep (Allemagne), décédé le 10 février 1923 à Munich (Allemagne)

Découverte des rayons X par Willhem Roentgen en 1895

Prix Nobel de Physique en 1901



Wilhelm Röntgen

Wilhelm Röntgen

Naissance	27 mars 1845 Remscheid (Royaume de Prusse)
Décès	10 février 1923 (à 77 ans) Munich (Allemagne)
Nationalité	Allemand
Champs	Physique
Institutions	Université de Strasbourg Université Louis-et-Maximilien de Munich
Diplôme	École polytechnique fédérale de Zurich
Renommé pour	Rayon X
Distinctions	Prix Nobel de physique (1901)

wikipédia

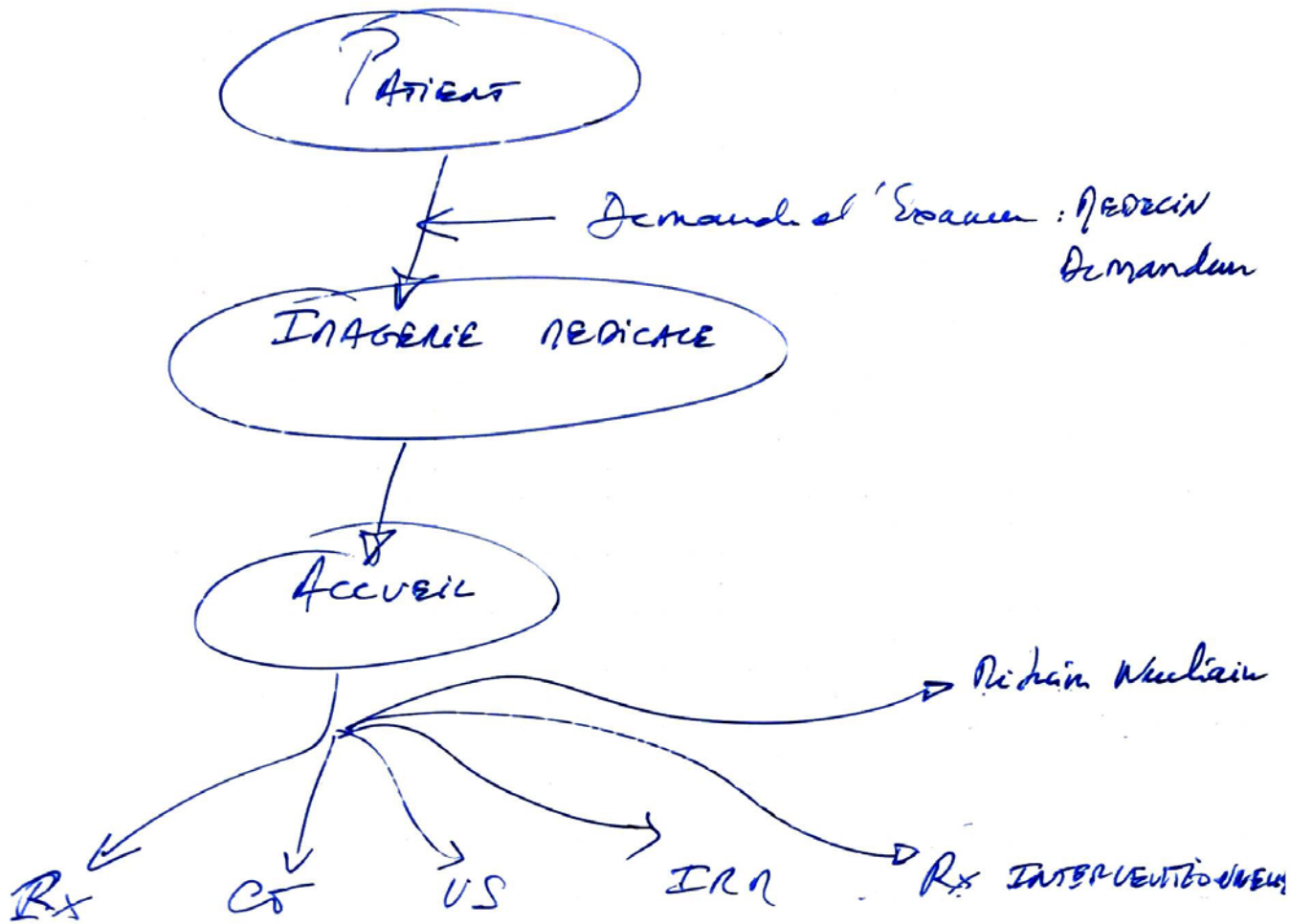
PATIENT
Demande d'Examen : MEDECIN Demandeur
IMAGERIE MEDICALE
ACCUEIL
Médecin Nucléaire
Rx
CT
US
IRM
Rx INTERVENTIONNEL

PATIENT

← Demande d'Examen : MEDECIN Demandeur

IMAGERIE MEDICALE

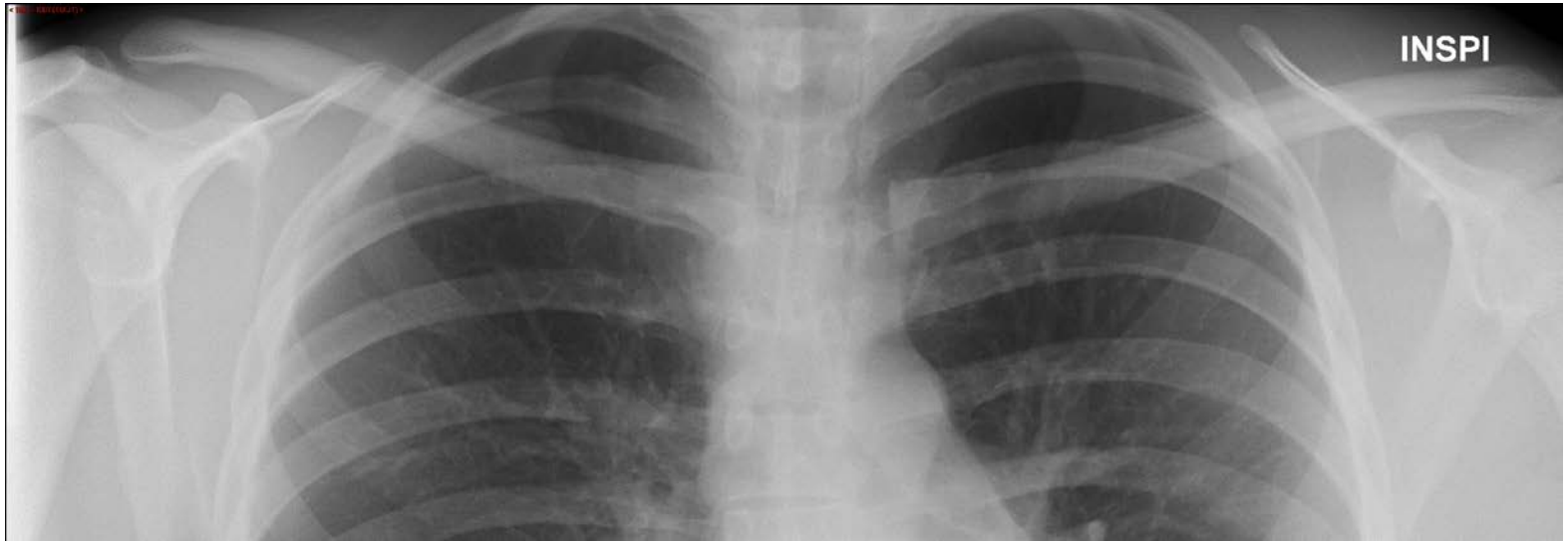
INSPI

Droit

Gauche

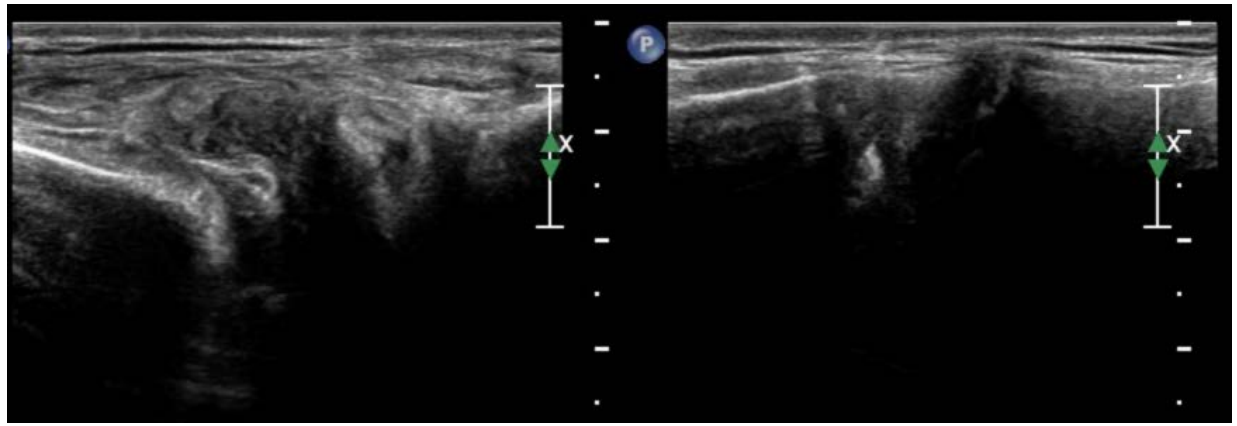

PHILIPS

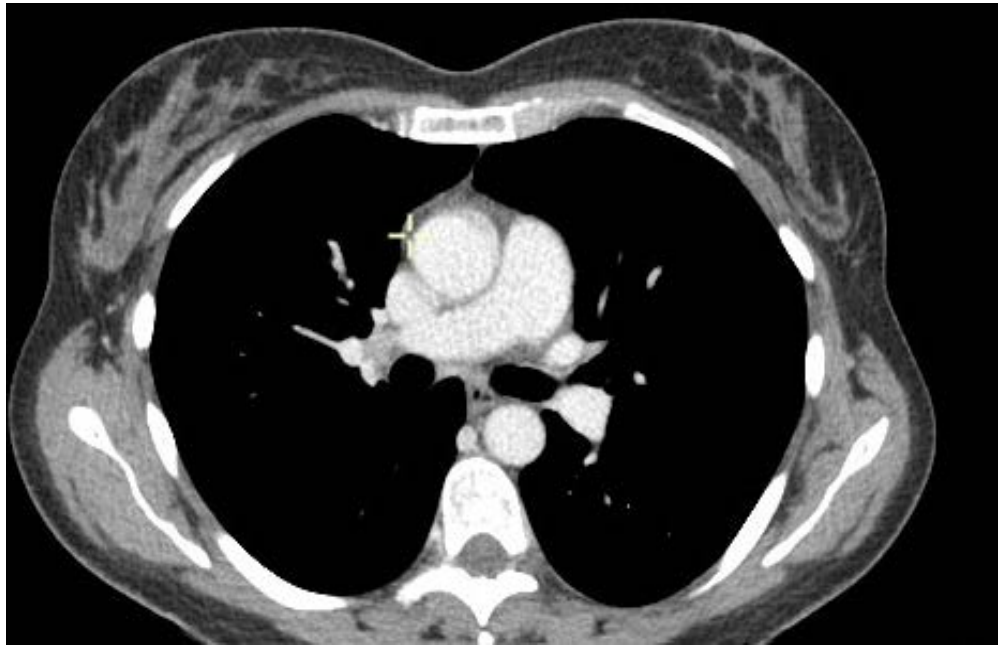

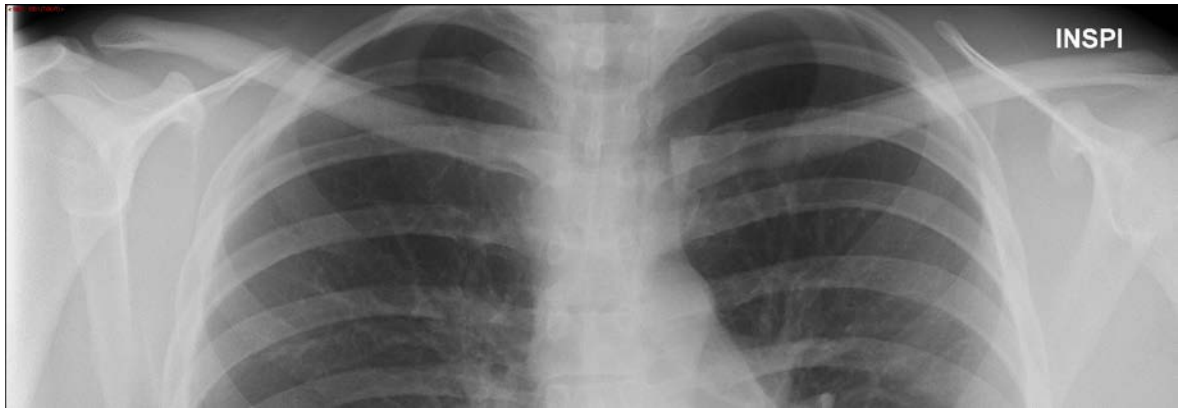
INSPI

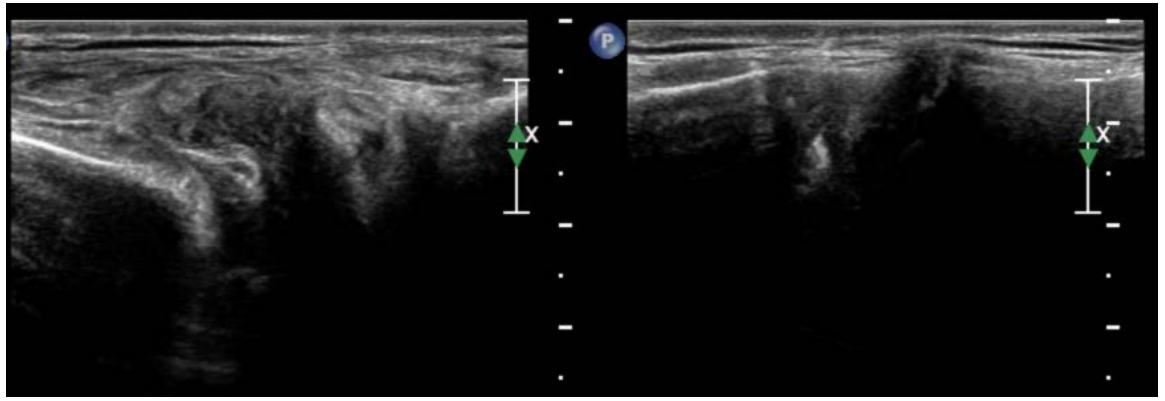
X
X

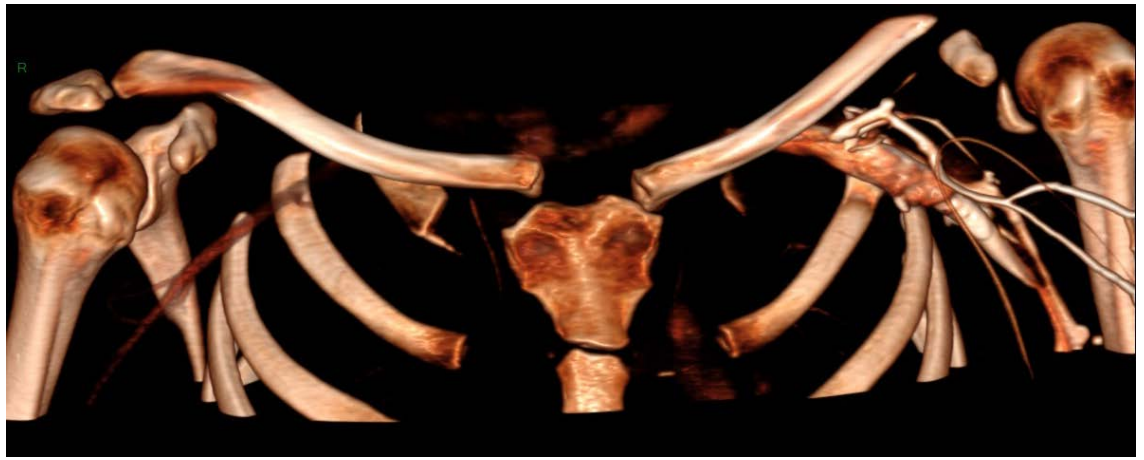

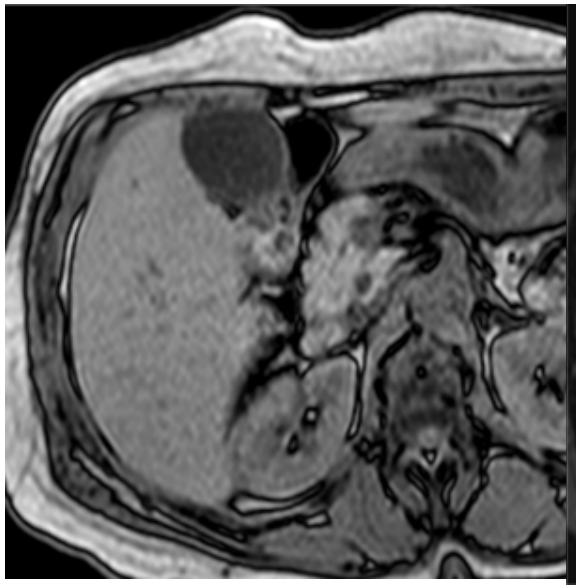

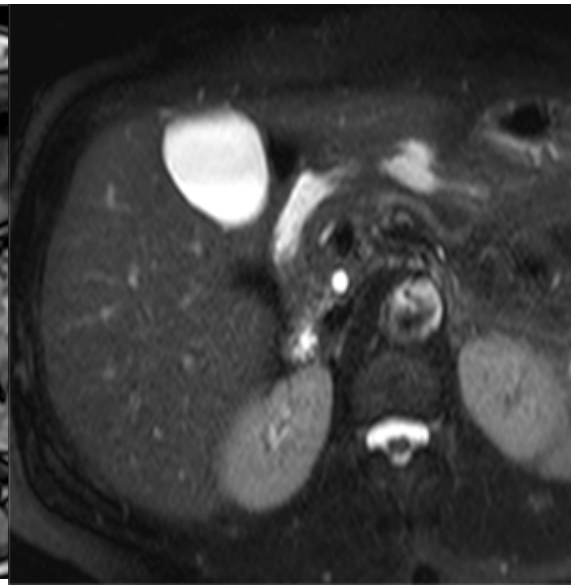

COUCHE
D

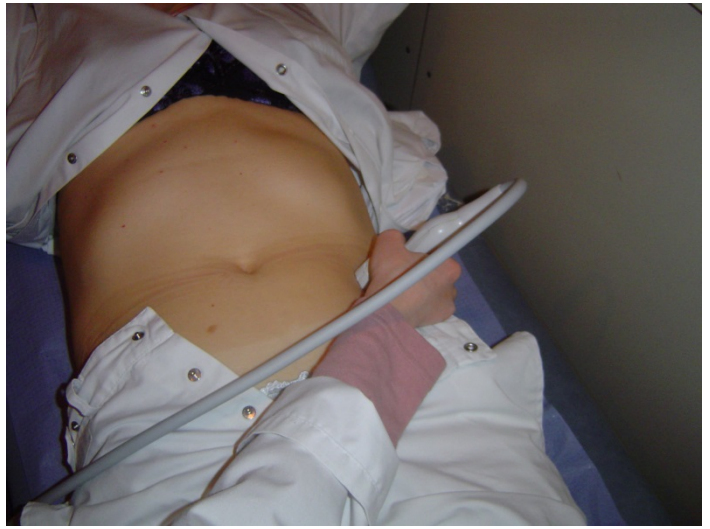

PHILIPS

PHILIPS

PHILIPS
STELLANT
MEDRAD
2,5
0:00:02



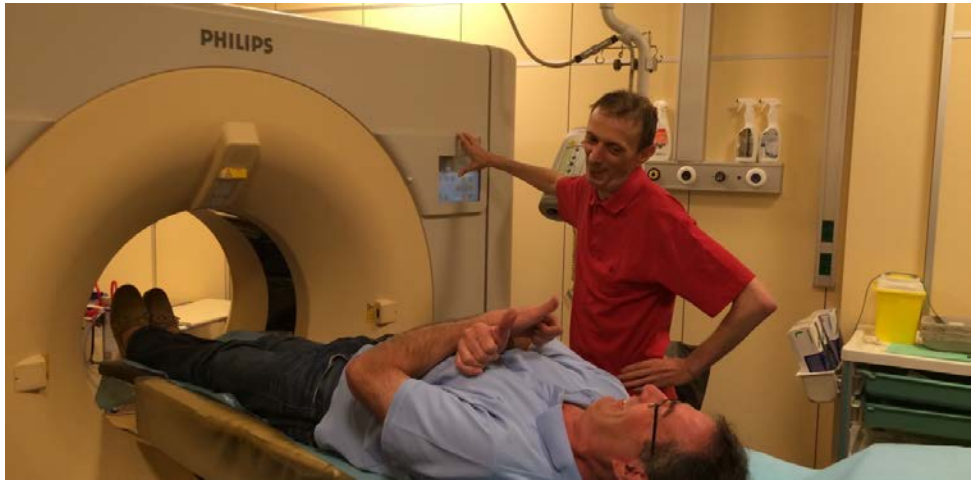
PHILIPS

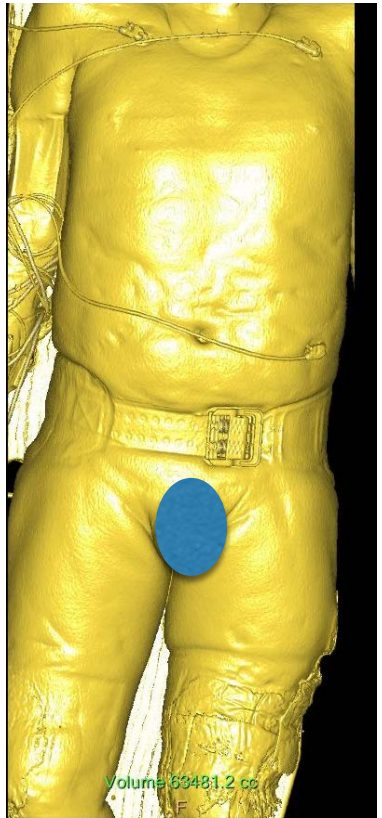
Volume 63481.2 cc

Imagerie forensique => enquêtes judiciaires ; crimes

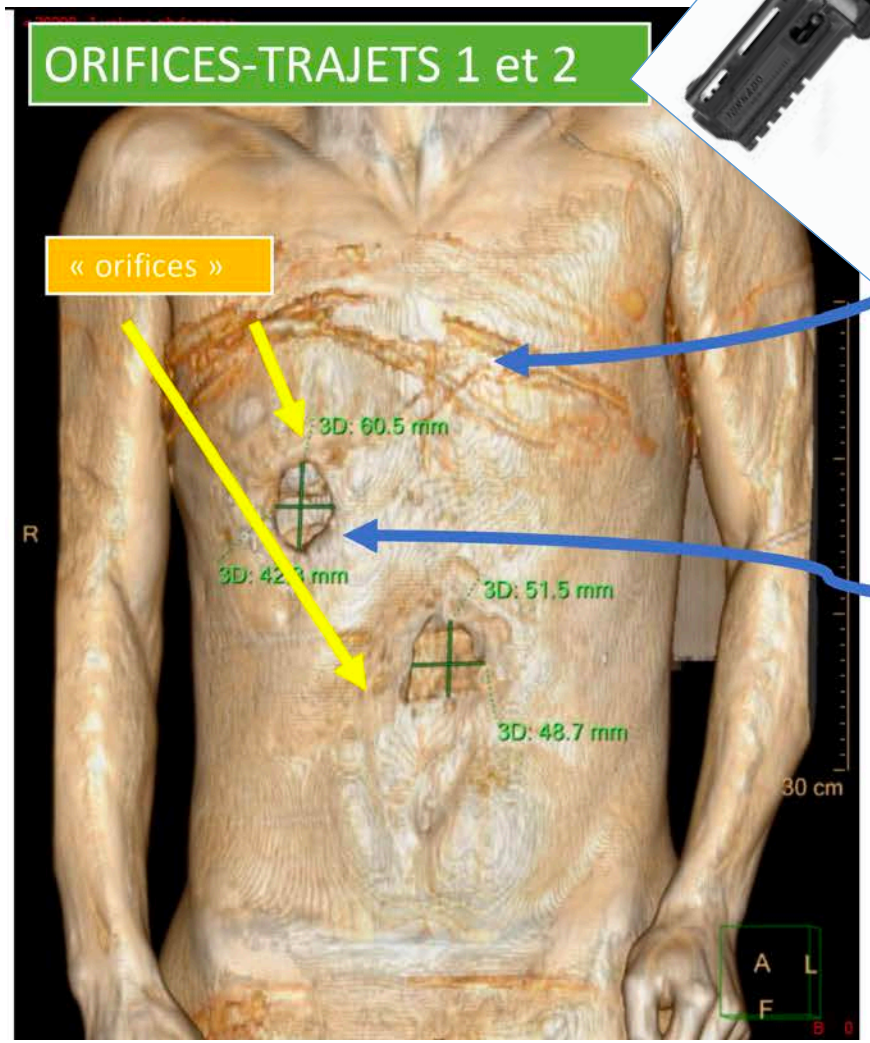

Impact para sternal gauche

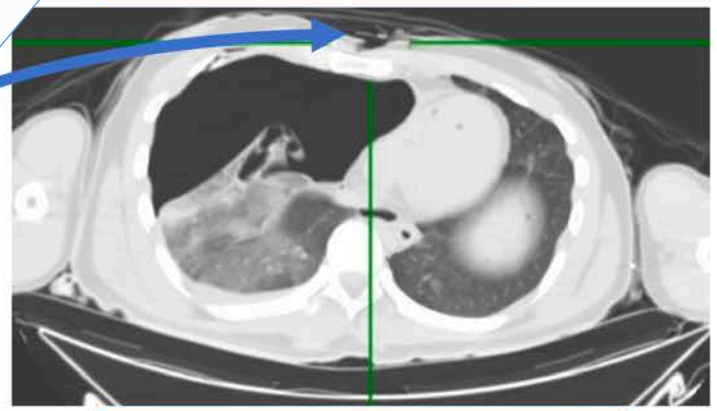

Suite du trajet (de la dilacération)

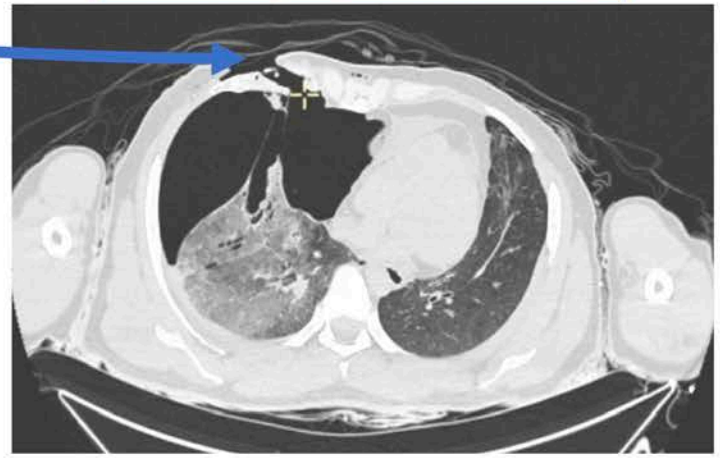

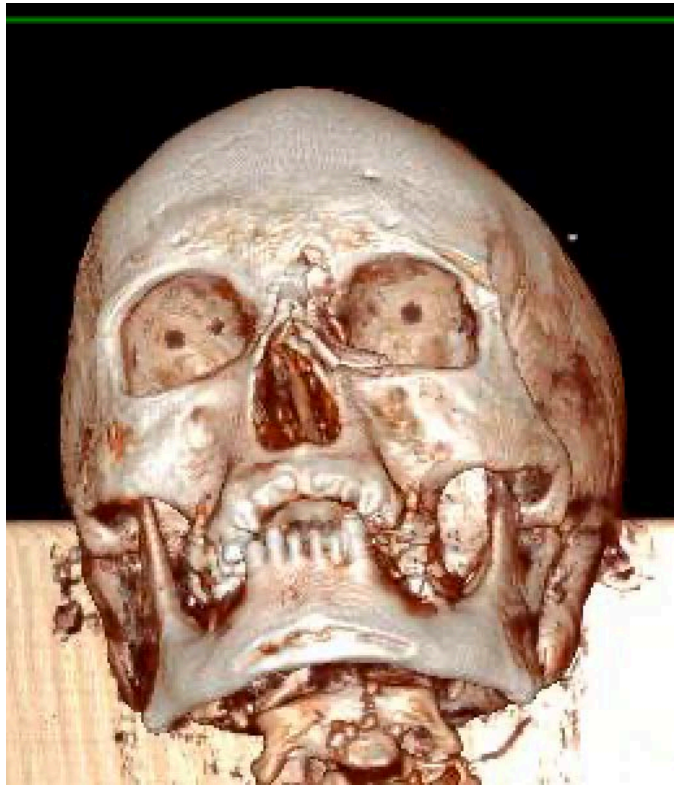

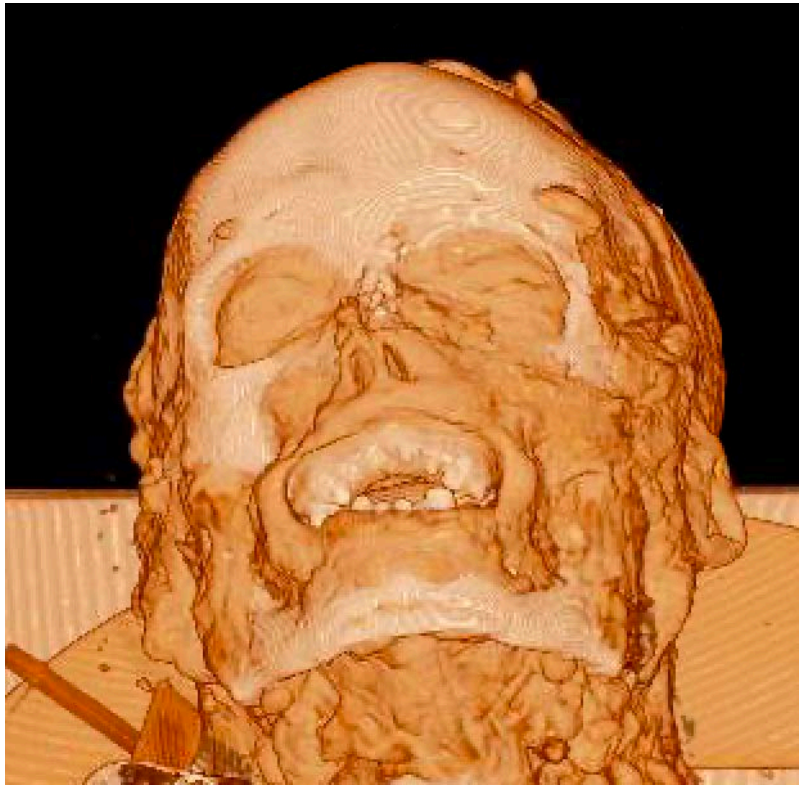

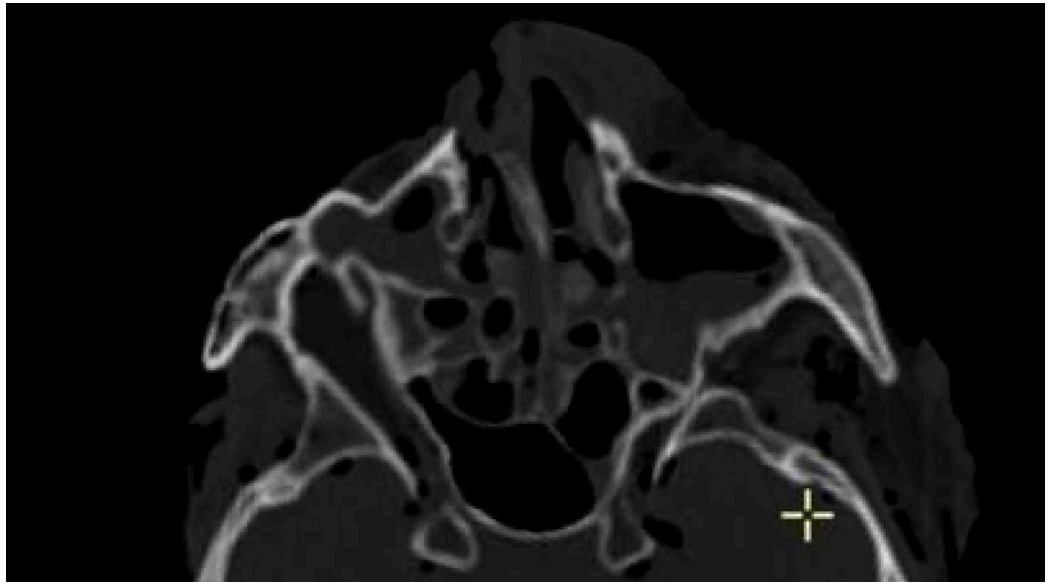

DAILY SCIENCE

15 OCT 2015

LES MOMIES ÉGYPTIENNES SORTENT DE LEUR RÉSERVE

Imagerie

- irradiante : RX, CT, scintigraphie, Pet CT
- non irradiante : US et IRM

- imagerie de transmission : RX
- imagerie d'émission : Scintigraphie, Pet CT, IRM
- imagerie de réflexion: US

Techniques d'imagerie

- Méthodes sans risque
  - ❑ échographie
- Méthodes avec risque
  - ❑ radiations
    - RX,CT, Pet CT
  - ❑ effet magnétique
    - IRM

- Méthodes sans RX
  - ❑ échographie
  - ❑ IRM
- Méthodes avec RX
  - ❑ RX
  - ❑ CT
  - ❑ Médecine nucléaire

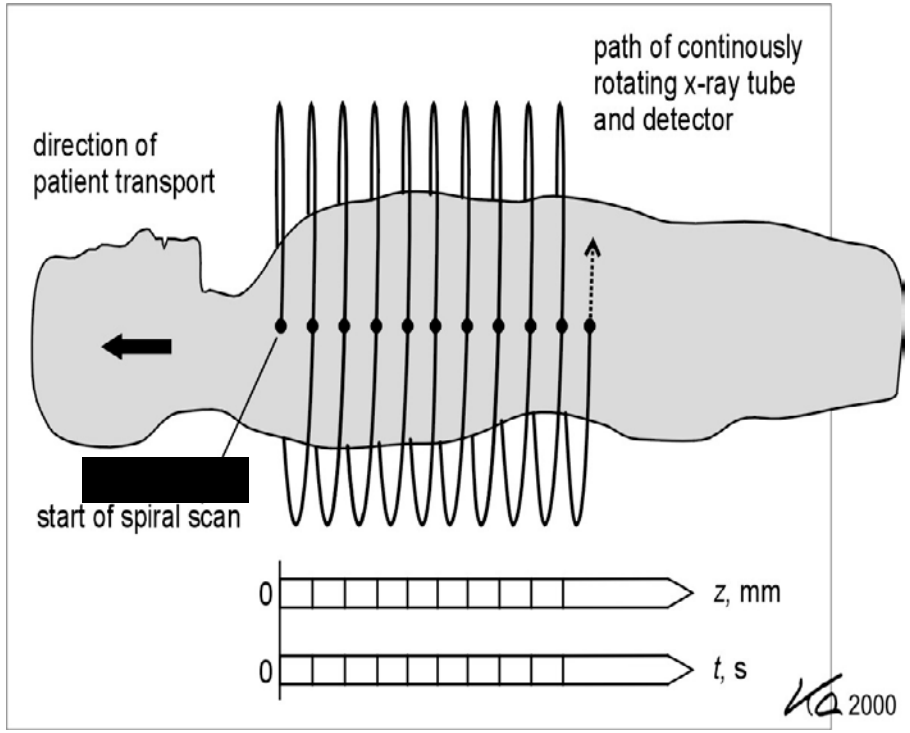
path of continously
rotating x-ray tube
and detector
direction of
patient transport
start of spiral scan
0
z, mm
0
t, s
2000

Le liquide céphalo-rachidien (LCR) circule
entre deux structures anatomiques crânio-cérébrales:

A. entre feuillet méningé du périoste et dure-mère

B. entre feuillets périosté (superf.) et méningé (prof.) de la dure-mère

C. entre feuillet méningé de la dure-mère et arachnoïde

D. entre arachnoïde et pie-mère

E. entre pie-mère et cortex cérébral

Quelle est la structure anatomique dessinée en bleu?

A.La veine cave inférieure

B.Le conduit cholédoque

C.L’aorte abdominale

D. La veine porte

E.La veine splénique

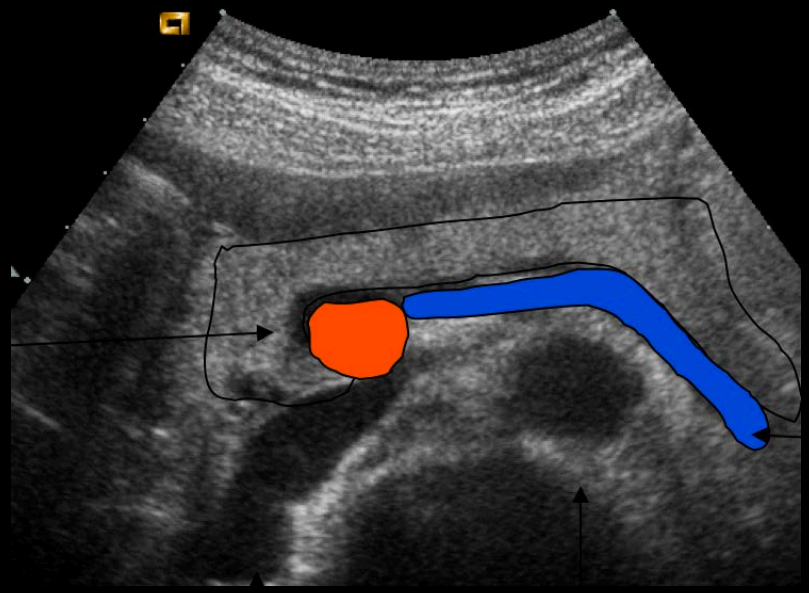

Technique ?

A. Echo
B. CT à blanc
C. CT sans contraste
D. IRM
E. CT avec injection

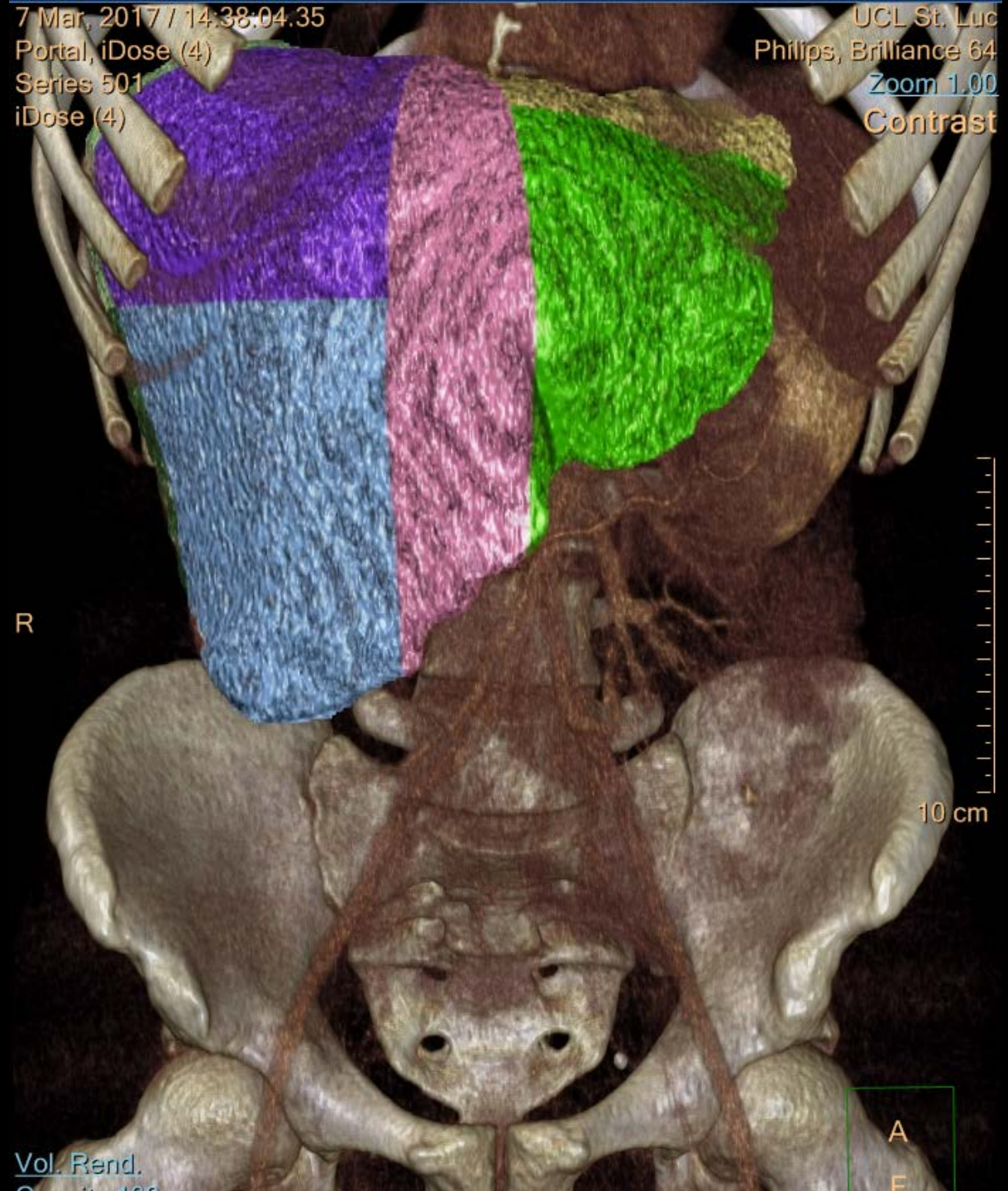

Quel est le segment colorié en mauve foncé ?

A. I
B. III
C. VI
D. V
E. VIII