



Secteur des Sciences de la santé

Faculté de Médecine

Cours WMDS ANAT 1311

Année académique 2019-2020



Dr Thierry Duprez

Professeur Clinique

Chef de Clinique

Université catholique de Louvain

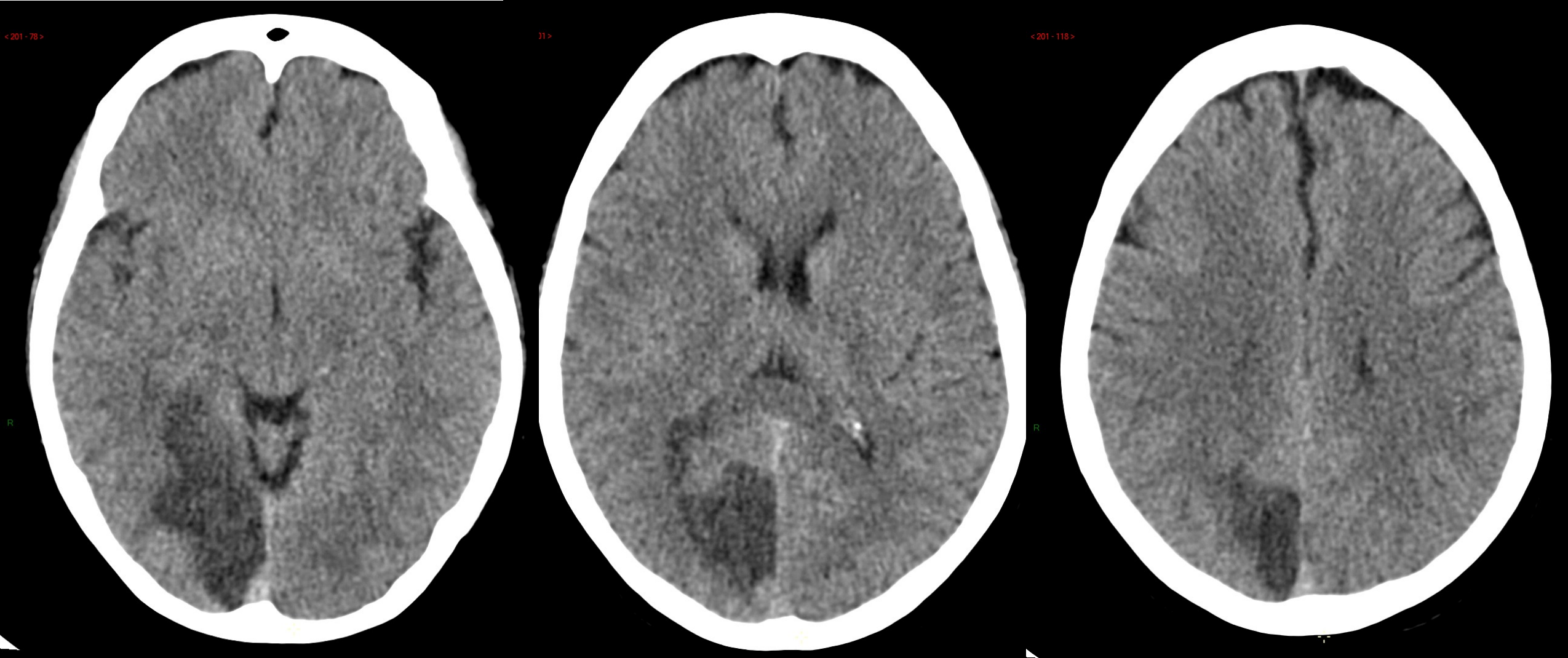
Cliniques universitaires Saint-Luc

duprez@rdgn.ucl.ac.be

<http://www.saintluc.be>

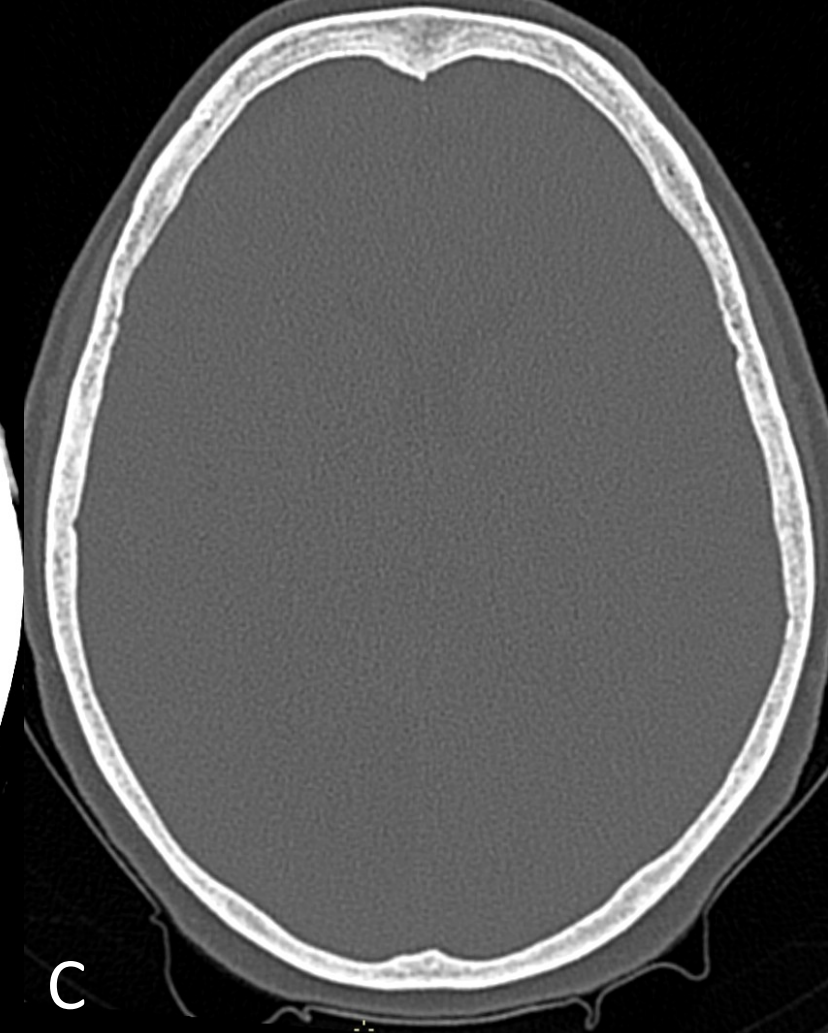
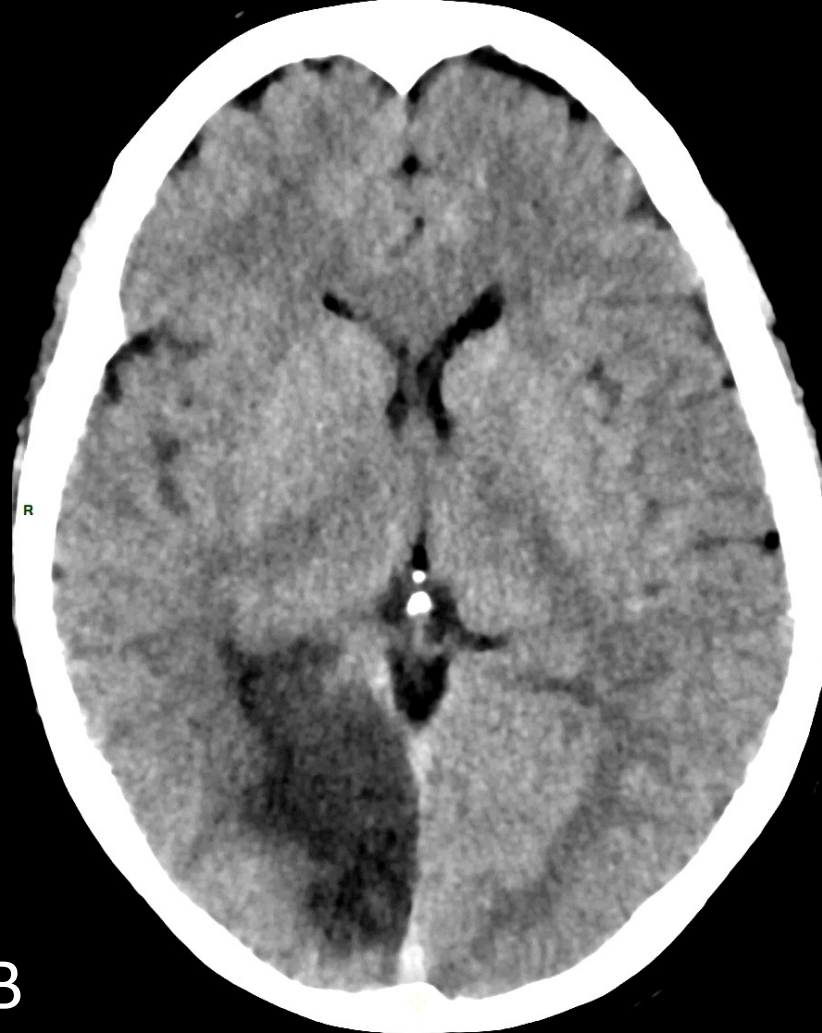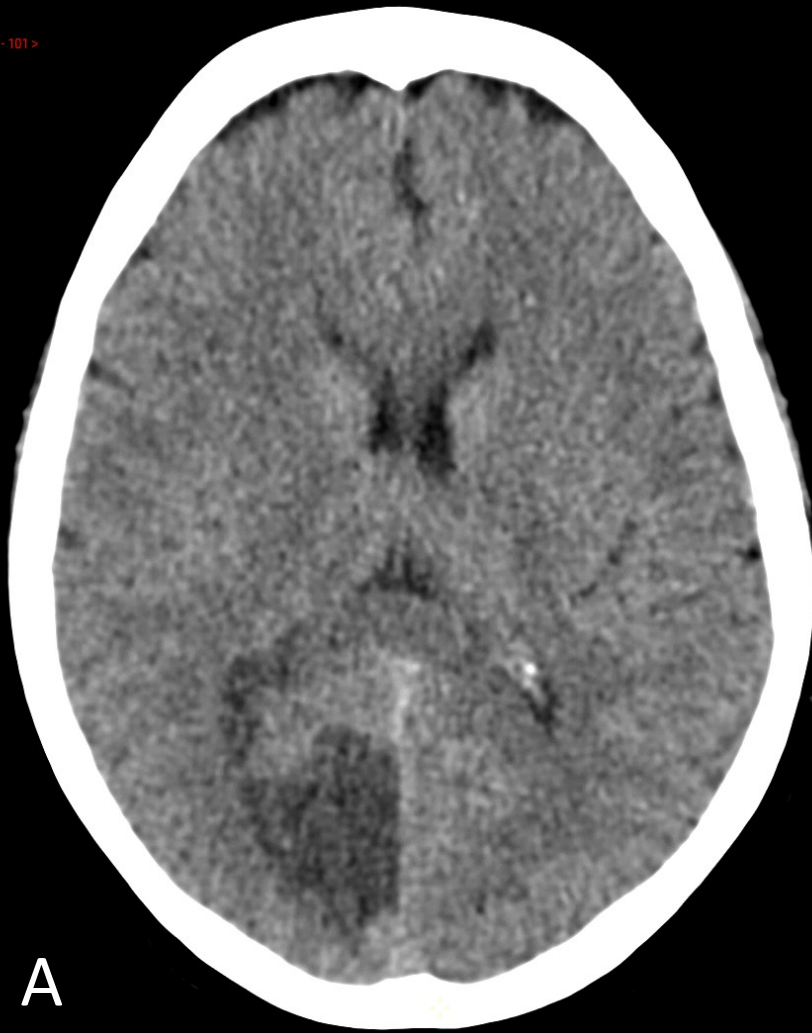Neuroanatomie radiologique

Module 1bis: CT scanner crânio-facial



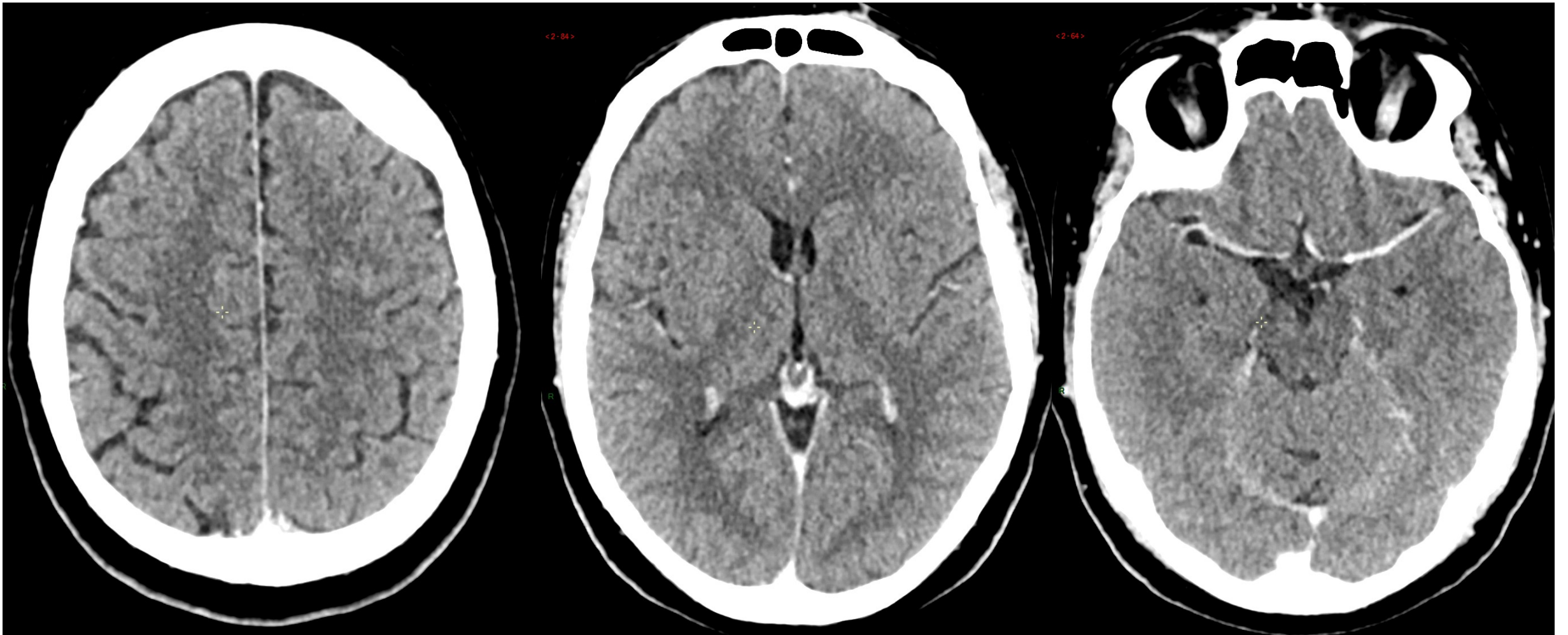
Trois coupes transversales en contraste spontané chez un patient présentant une hémianopsie homonyme latérale gauche

1. Observez le **contraste tissulaire spontané** (pas d'injection de produit de contraste / algorithme de reconstruction 'parenchymateux' standard): densité LCR < densité de la SB < densité de la SG centrale ('NGC') et périphérique ('cortex') << densité os du crâne
2. Observez la **lésion** pariéto-occipitale droite qui apparaît hypodense, sans effet de masse, sans hémorragie, et montre une démarcation de territoire macro-artériel (ACP) à l'"emporte-pièce" = AVC ischémique aigu en territoire de l'artère cérébrale postérieure



Deux autres **algorithmes de reconstruction** dérivés des même données d'acquisition

- A. Algorithme de reconstruction parenchymateux standard
- B. Algorithme de reconstruction parenchymateux IMR: accentue le contraste entre substance blanche (SB) et substance grise (SG)
- C. Algorithme de reconstruction osseux: permet une analyse fine des structures osseuses mais sacrifie l'analyse parenchymateuse



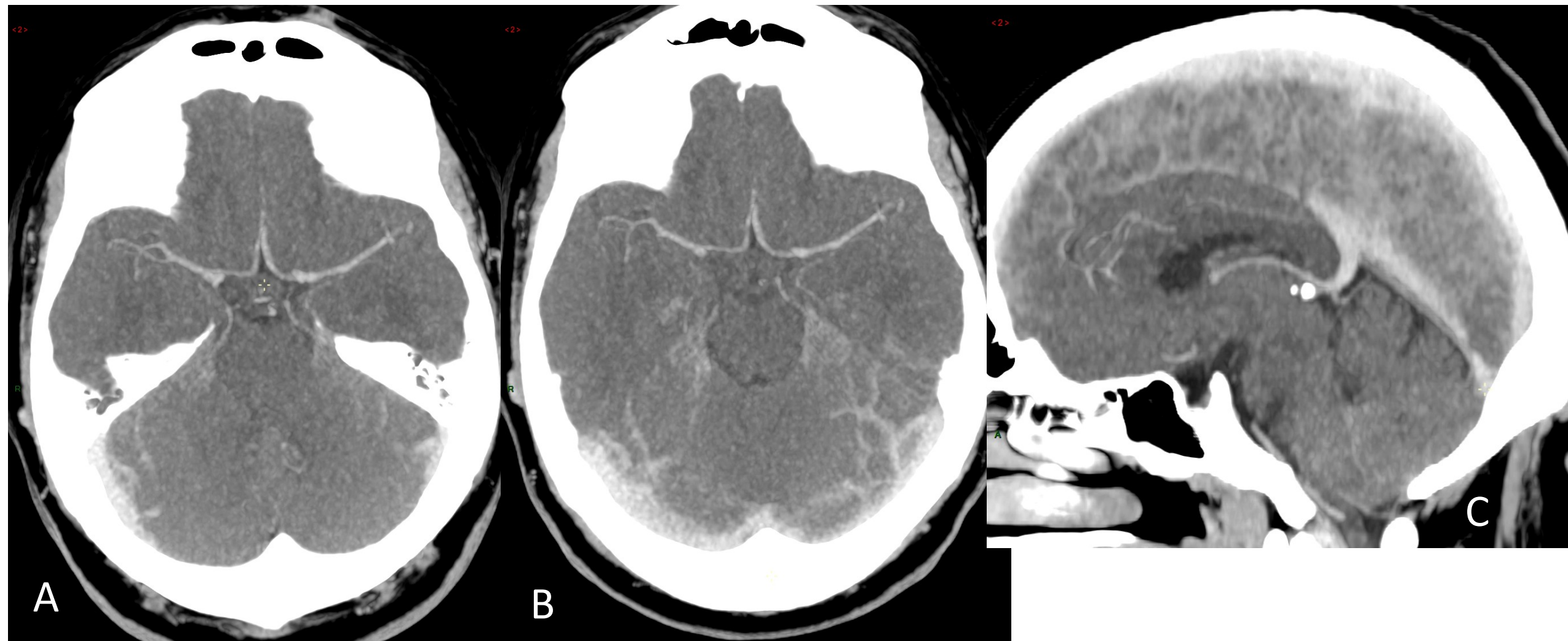
CT scanner après injection IV d'emblée de produit de contraste iodé (screening de métastases cérébrales)

Le parenchyme cérébral **normal** ne subit aucune modification car il est protégé par la **barrière hémato-encéphalique (BHE)**

Seules les structures non pourvues de BHE rehaussent, par exemple: le SLS et les veines corticales (à gauche), les veines cérébrale internes péri-épiphysaires et les plexus choroïdes (au milieu), les ACAs et ACMs (à droite)



Ce patient n'a pas de métastases cérébrales qui seraient apparues comme des nodules rehaussant en densité

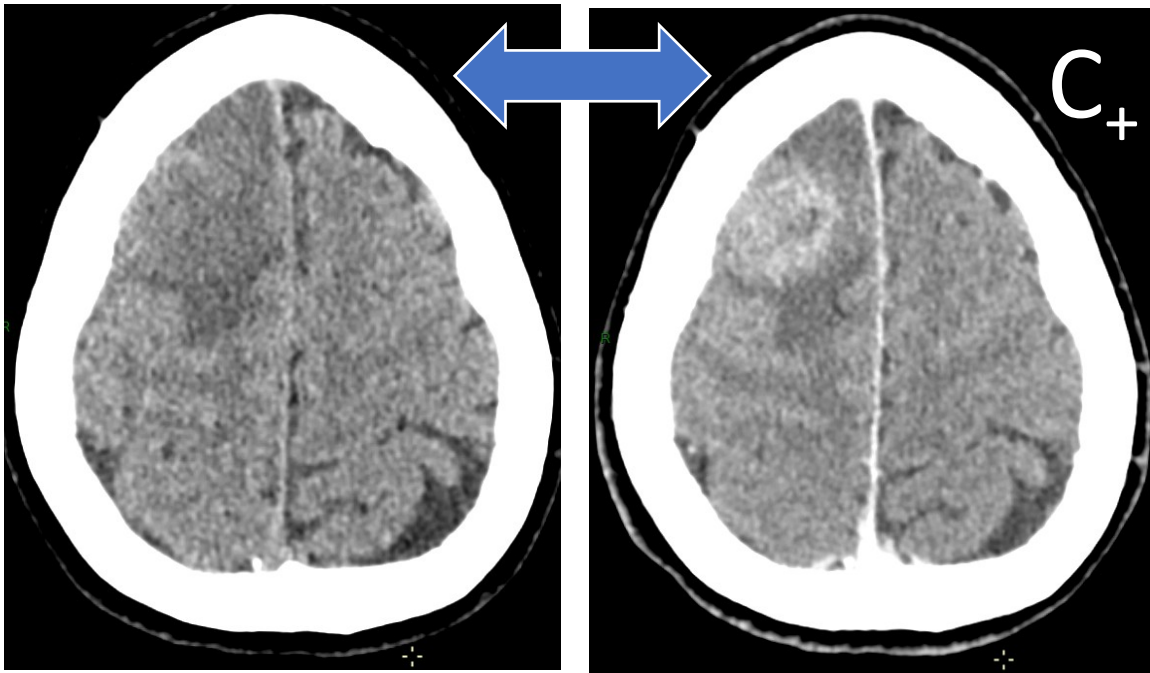


Manipulations secondaires des mêmes données d'acquisition: **coupes épaisses** en algorithme **MIP** (**M**aximal **I**ntensity **P**rojection) qui fait ressortir les vaisseaux opacifiés par le produit de contraste avec effet angiographique:

A: 'artériographie' du polygone de Willis

B: 'artériographie' du polygone de Willis et 'phlébographie' des sinus transverses

C: 'phlébogramme' des structures veineuses de la ligne médiane

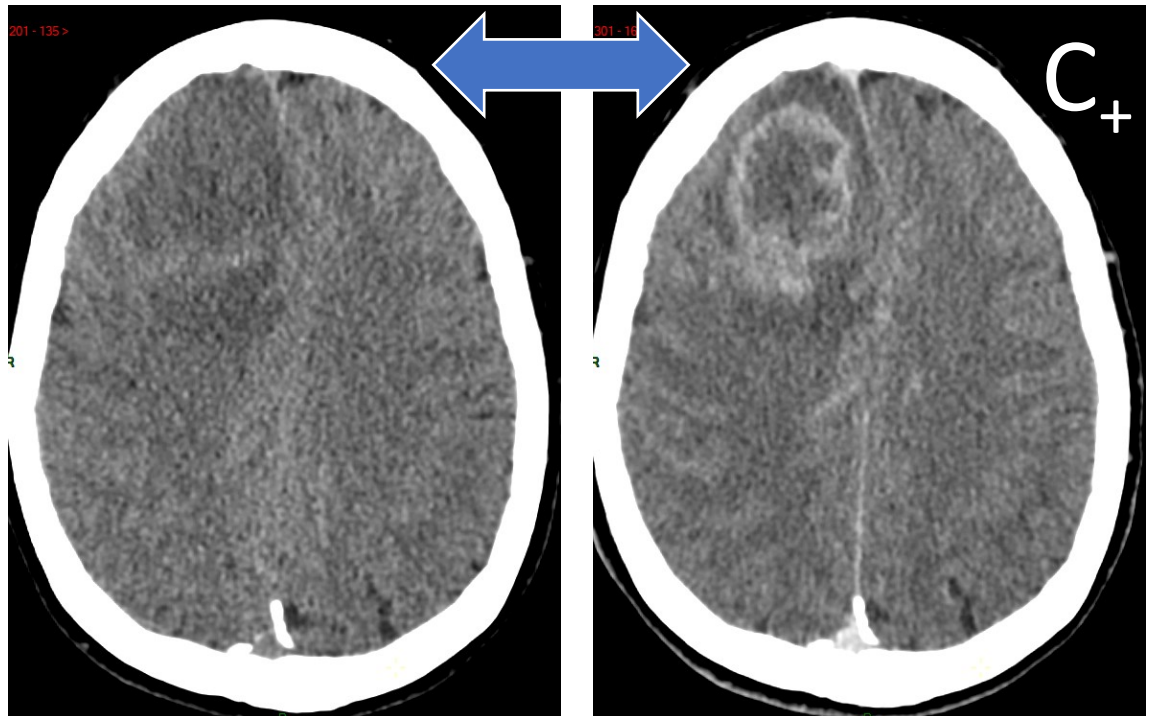


CT scanner avant et après injection IV de produit de contraste

→ Pour caractérisation d'anomalies vue en contraste spontané

Colonne de gauche: images avant injection de PdC:

- Anomalie de densité frontale droite
- Hétérogénéité de la zone lésionnelle
- Léger effet de masse



Colonne de droite: images après injection de PdC:

- Rehaussement annulaire correspondant à des zones charnues, vascularisées, et ayant perdu l'étanchéité de la BHE...
- ... délimitant une zone centrale hypodense, nécrosée et avasculaire...
- ... et une zone périphérique hypodense d'œdème périlésionnel



tumeur maligne nécrosée

- soit primaire: gliome de haut grade
- soit secondaire : métastase

'Bloc' crânio-cervical post-traumatique aigu

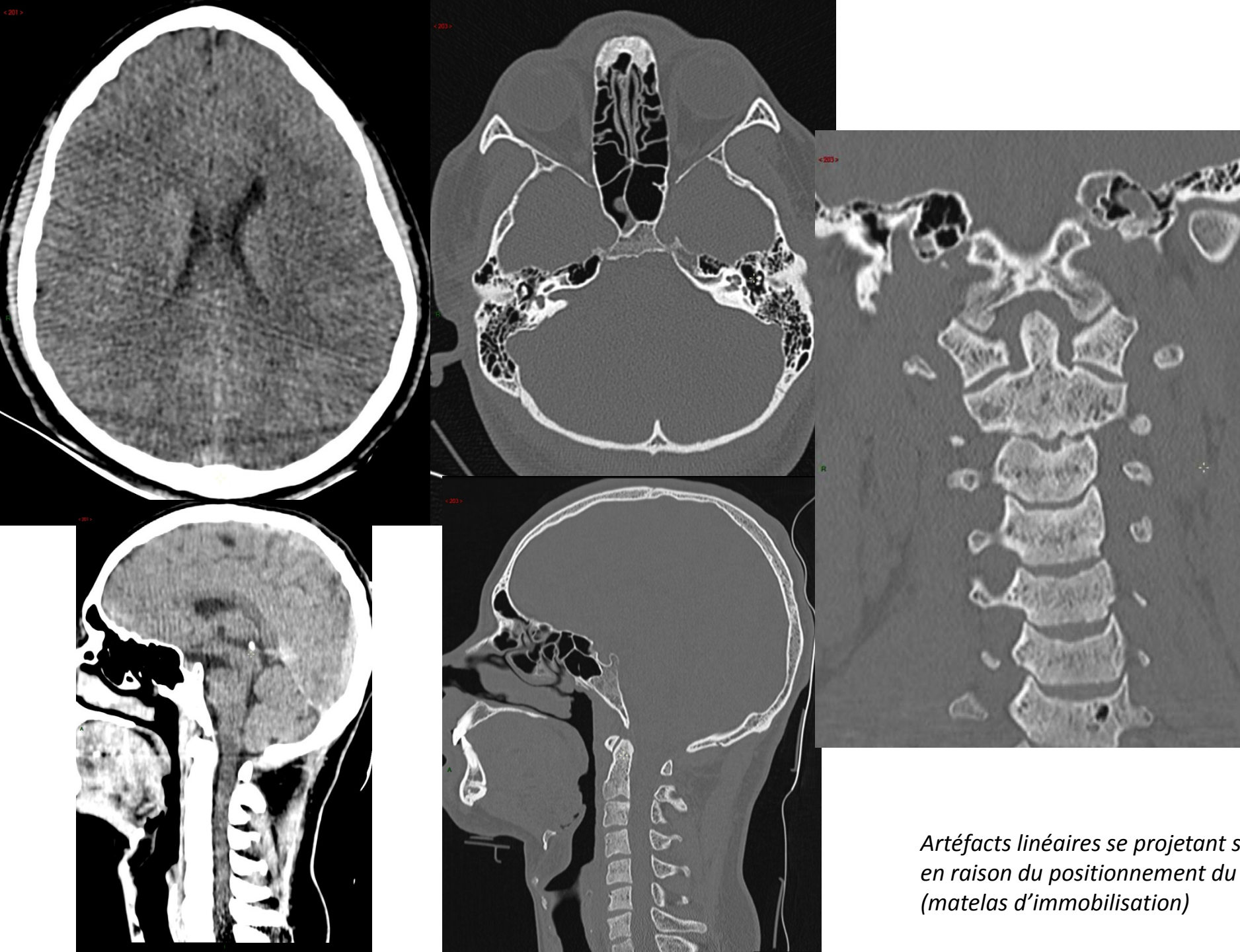
Acquisition hélicoïdale
volumique...
... d'une 'traite' (1 spire continue)

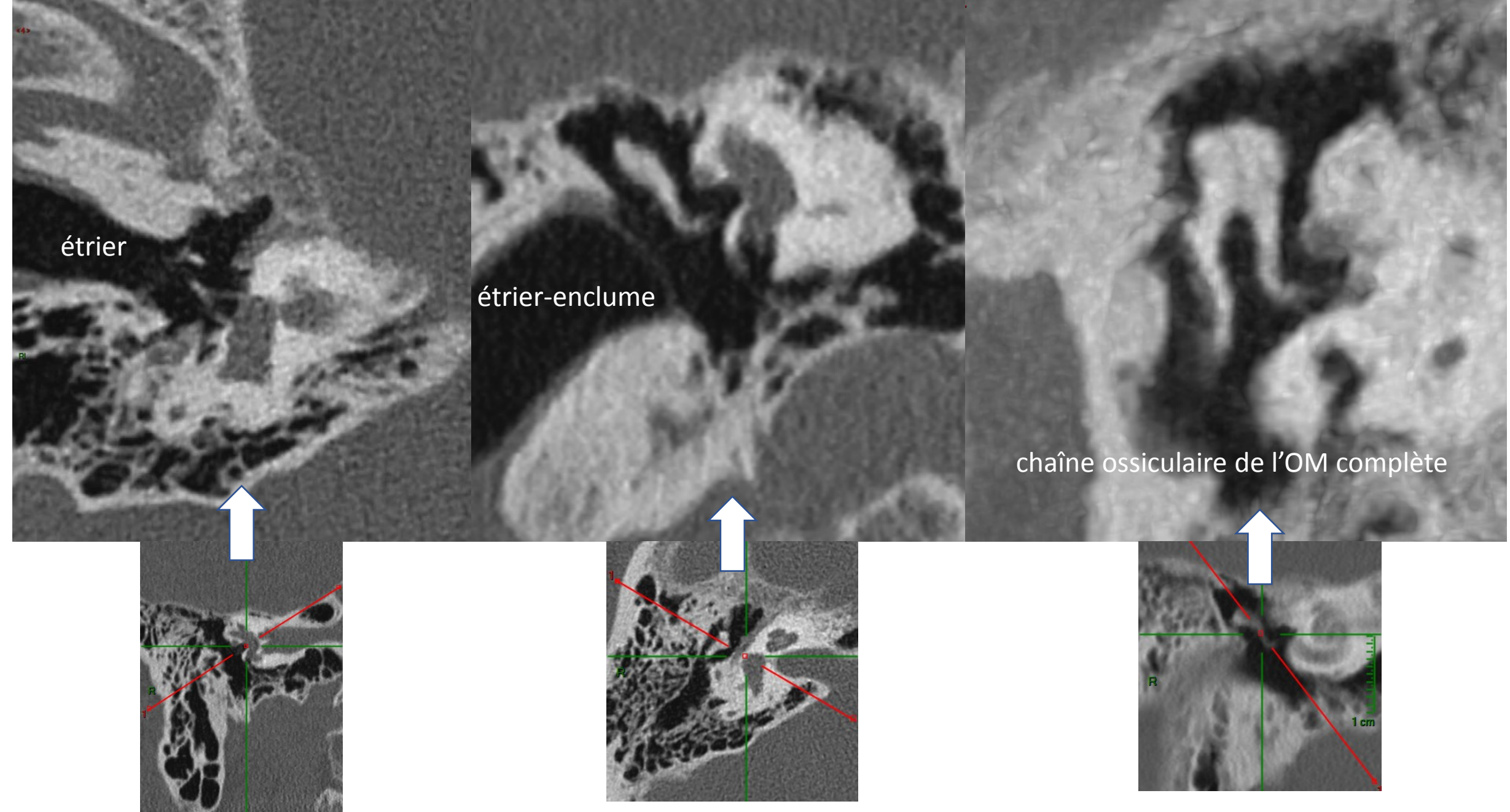
Analyse os/parenchyme
du(des):

- cerveau
- espaces péri-cérébraux
- crâne
- rachis cervical

dans tous les plans de l'espace
(*'étude multiplanaire'*)

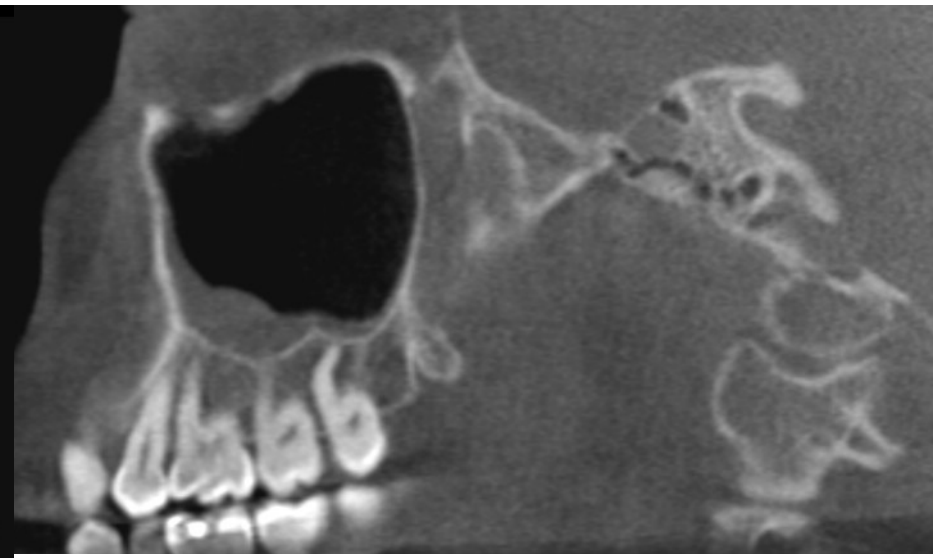
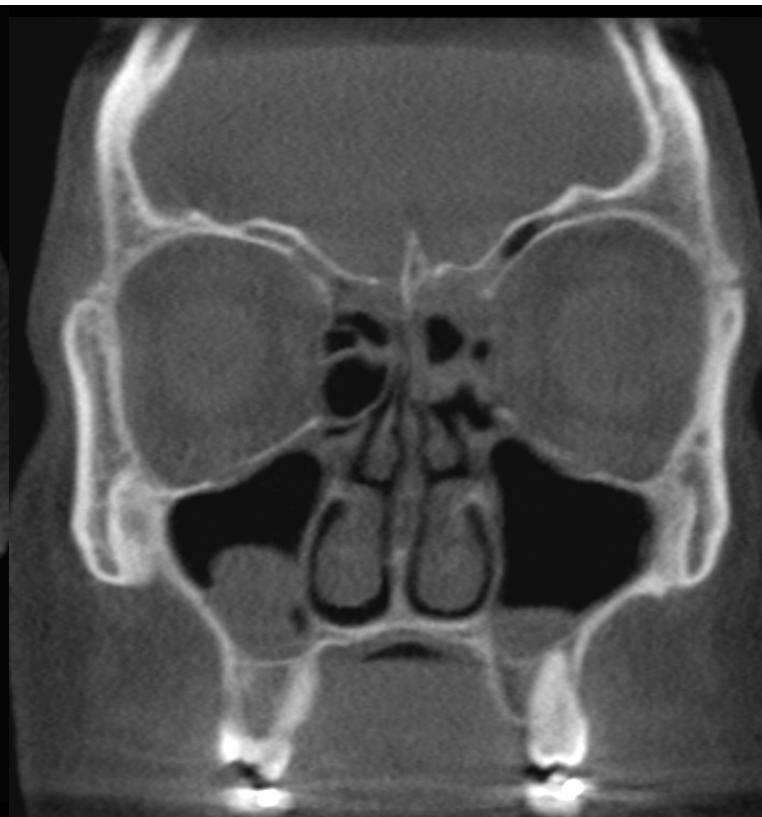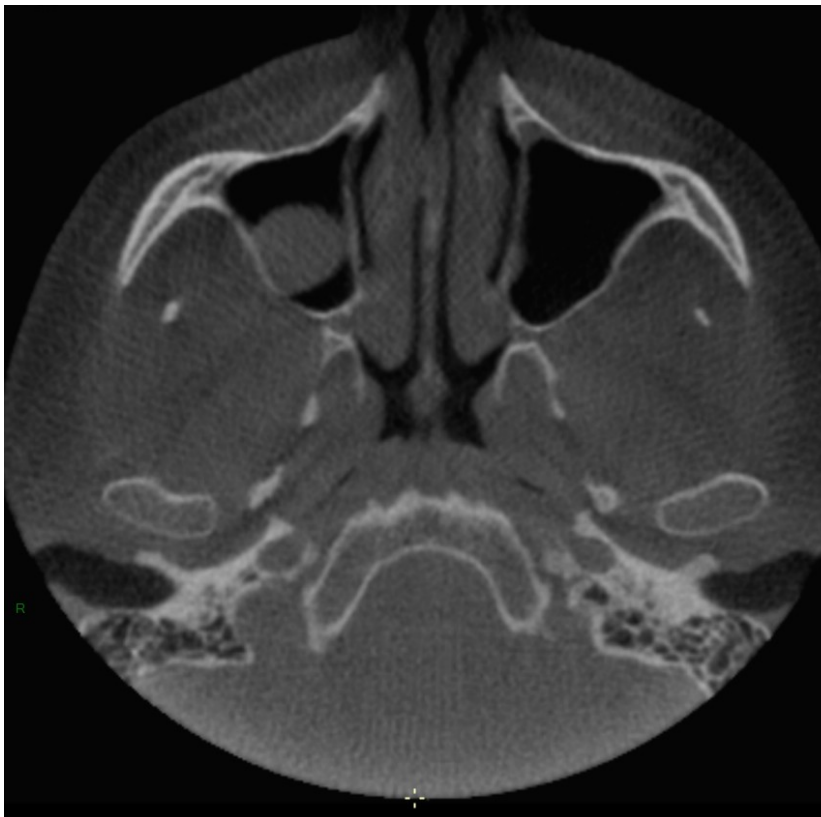*Artéfacts linéaires se projetant sur l'encéphale (en haut à gauche)
en raison du positionnement du patient sur un matériel de SAMU
(matelas d'immobilisation)*





CT scanner de rochers pour hypoacousie de transmission

Ultra-haute résolution et rayonnement devant inévitablement traverser une épaisse couche d'os compact → irradiant

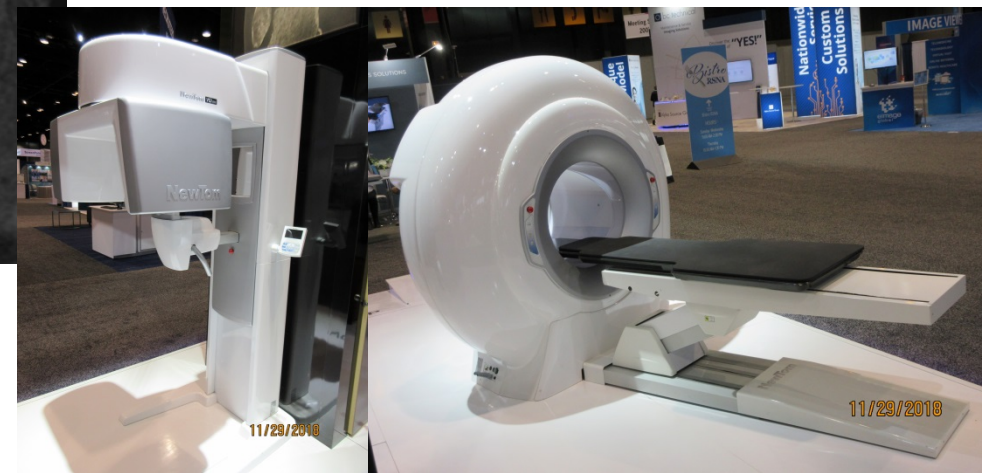


Scanner des sinus paranasaux de la face

Examen réalisé sur un 'cone-beam CT' (CB-CT)

- Technique peu irradiante (si utilisée correctement)
- Haute résolution spatiale
- Rotation autour de la tête du patient (comme un CT) ...
- ... d'un binôme tube radiogène → **détecteurs plans*** →
- Efface les artéfacts métalliques (avantage en dentisterie)
- Effondre la résolution en densité des tissus mous: pas de mesures de densité valables

Différence fondamentale avec le scanner conventionnel:
= reconstruction 3D de plans 2D acquis successivement

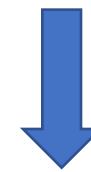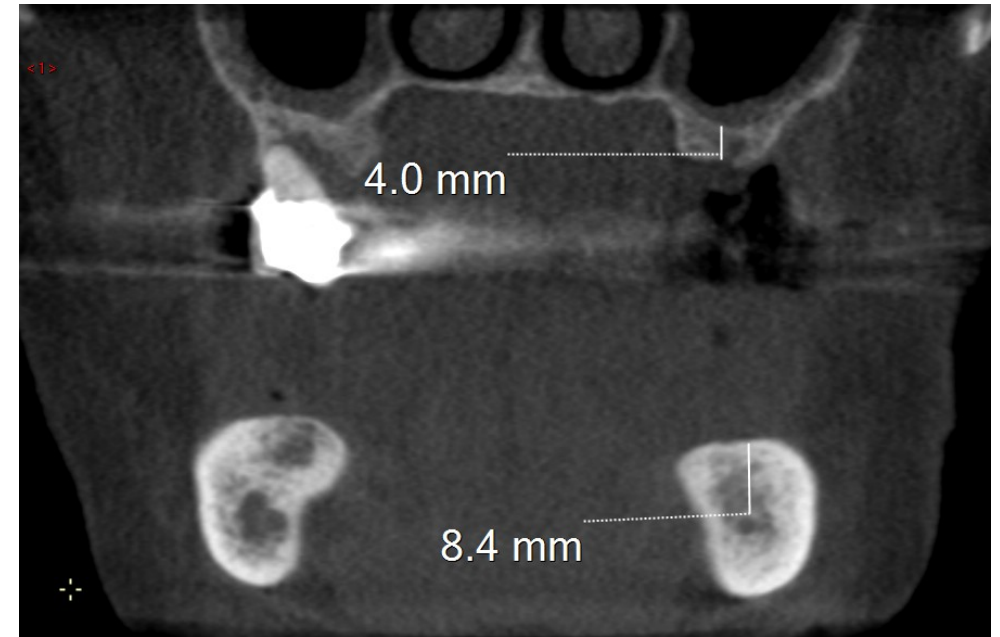


CB-CT: modèle 'assis'

CB-CT: modèle 'couché'

Denta-Scanner

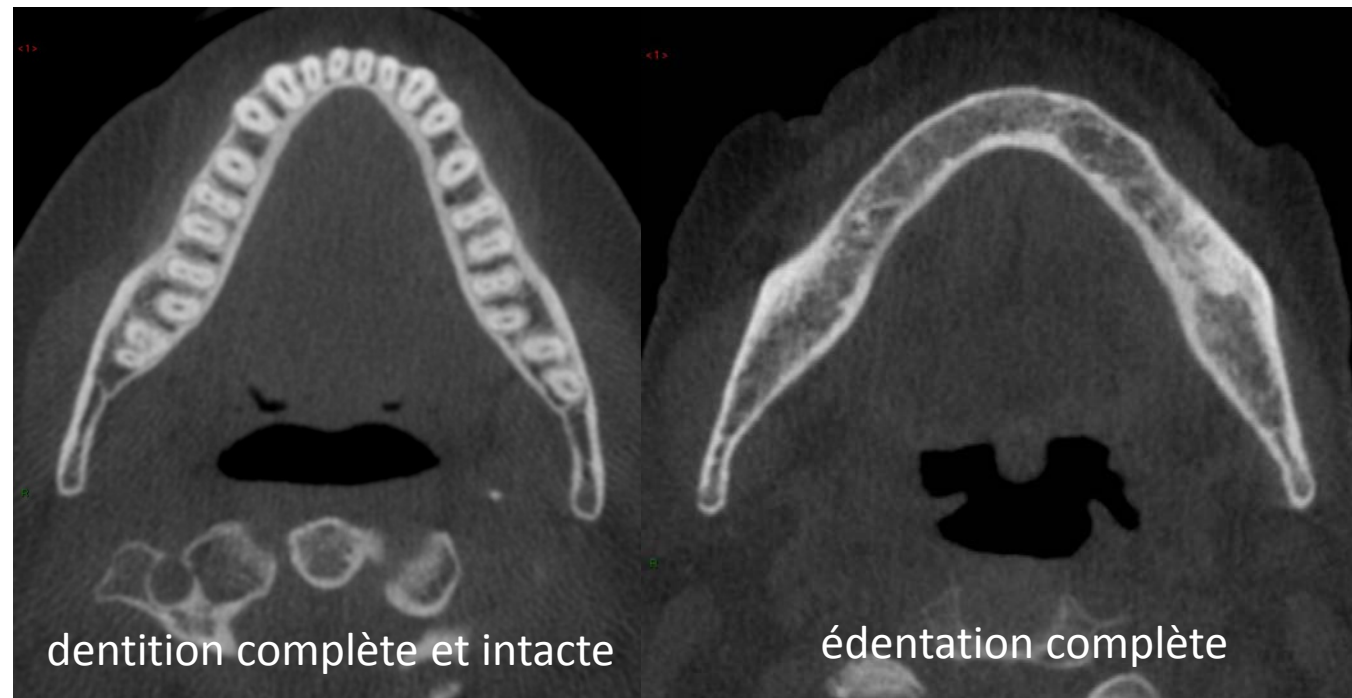
Électivement réalisé sur **CB-CT**



Application dentaire fréquente: **implantologie**

Mesure de l'épaisseur d'os alvéolaire dentaire séparant:

- en haut: la crête alvéolaire du plancher du sinus maxillaire
- en bas: la crête alvéolaire du canal du V3



dentition complète et intacte

édentation complète

Application **stomatologique**

Vérifier la position

- Latérale
ou

- médiale

du canal du V3 (*flèche*)

par rapport aux racines d'une
dent de sagesse (DDS) à extraire

