



**Secteur des Sciences de la santé**

**Faculté de Médecine**

**Cours WMDS ANAT 1311**

**Année académique 2019-2020**



# **Neuroanatomie radiologique**

**Module 4bis: examen IRM cérébrale en routine clinique**

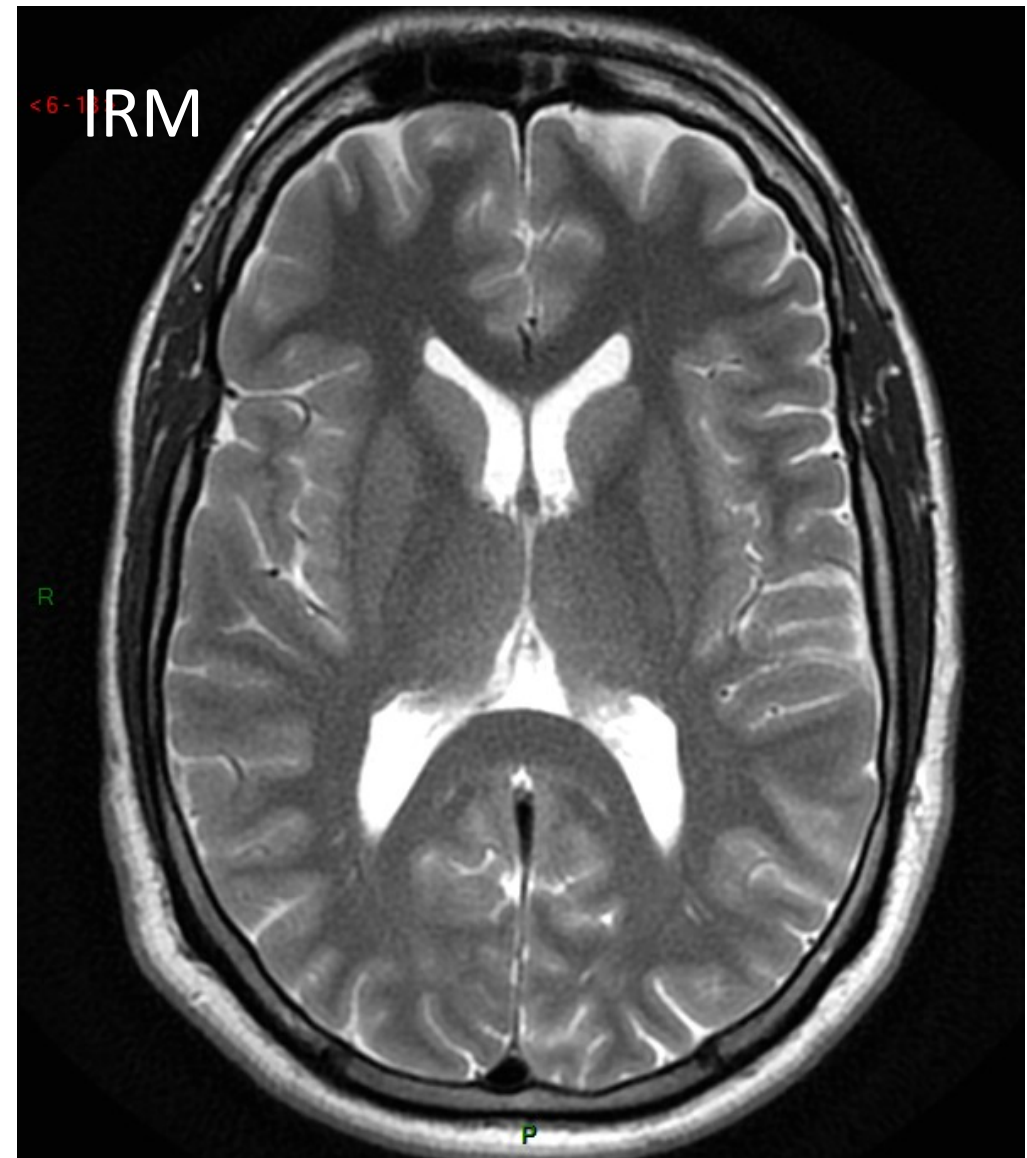
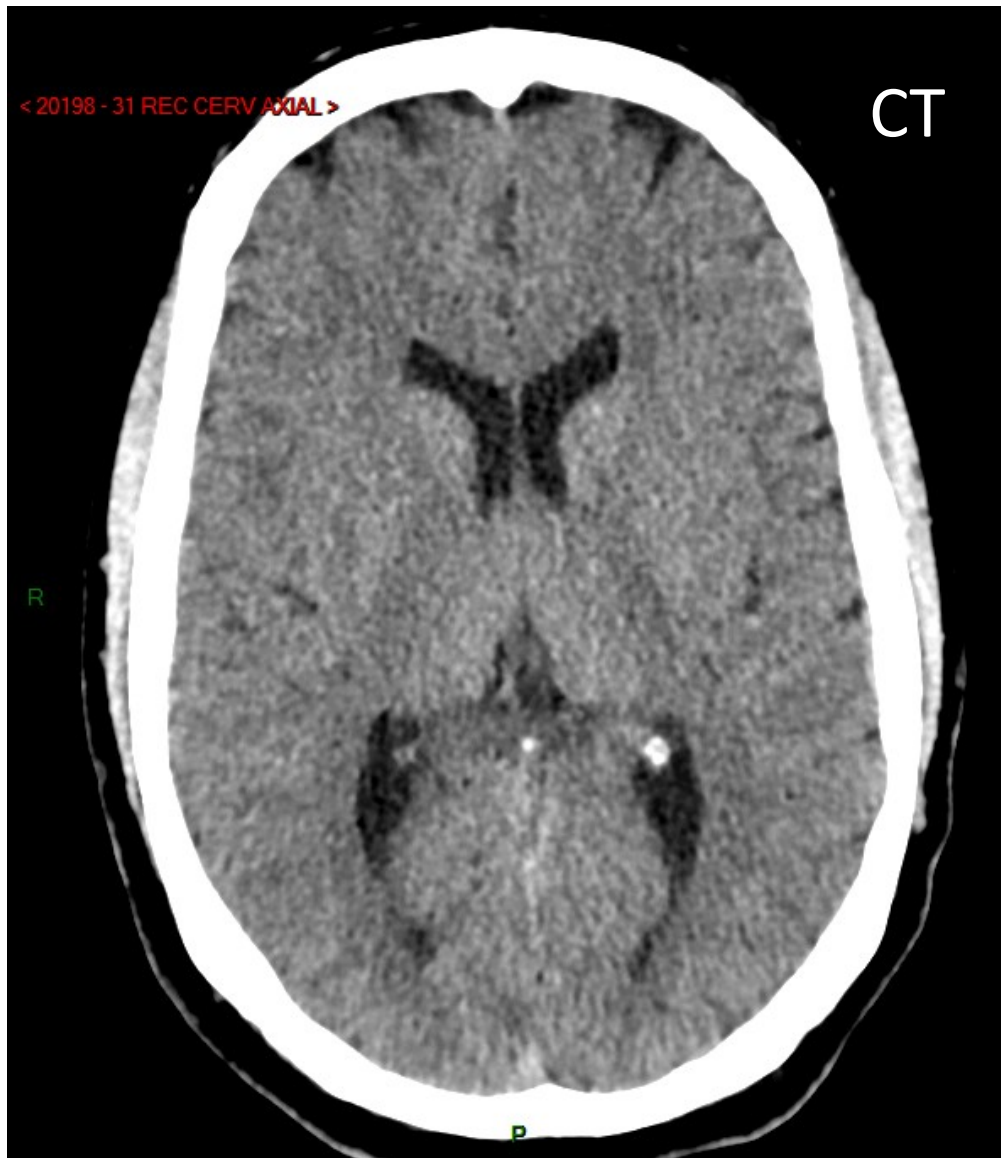
# 1. Examen en IRM **standard** de l'encéphale (ici normal)

Pondération T2

Pondération FLAIR

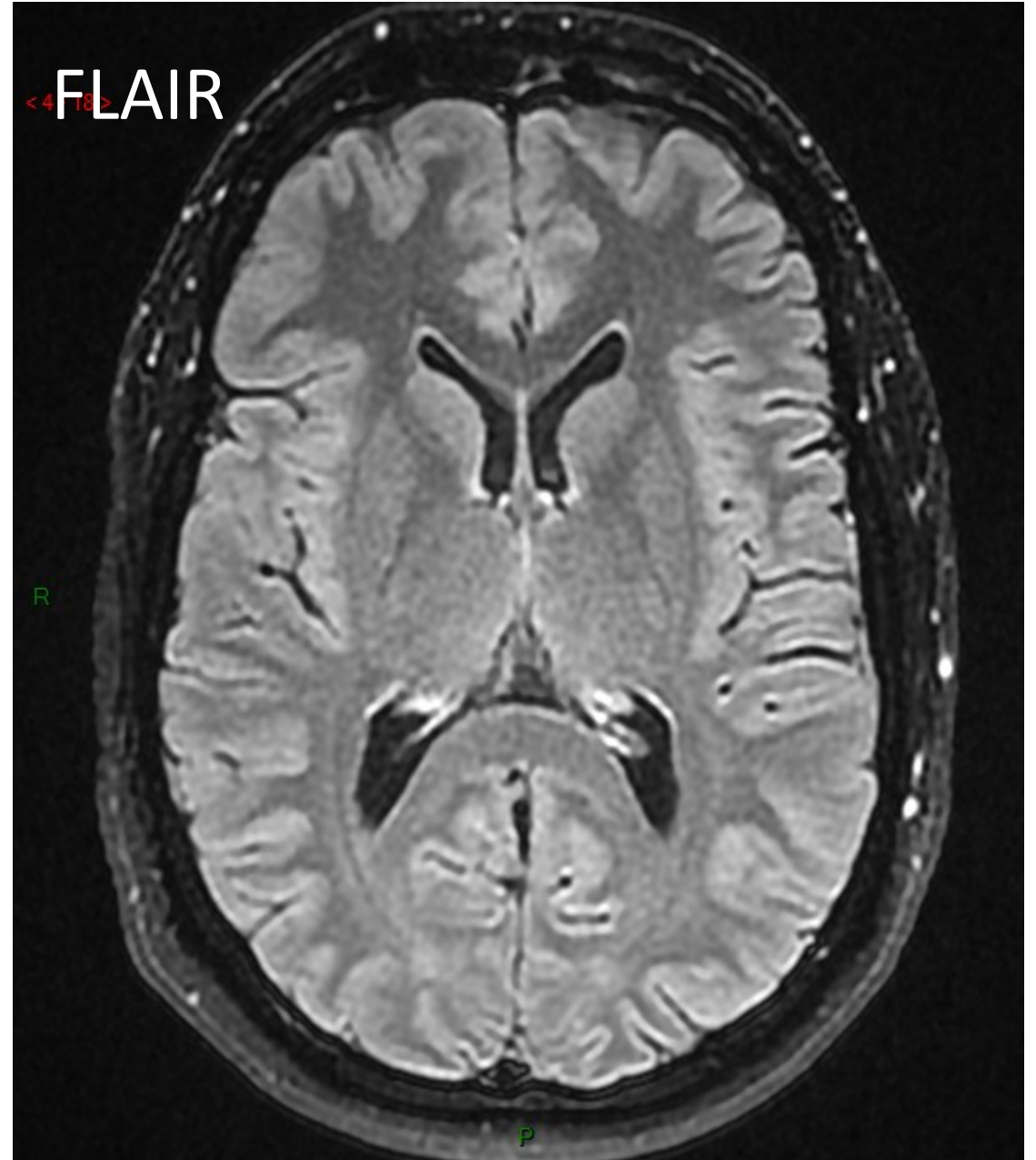
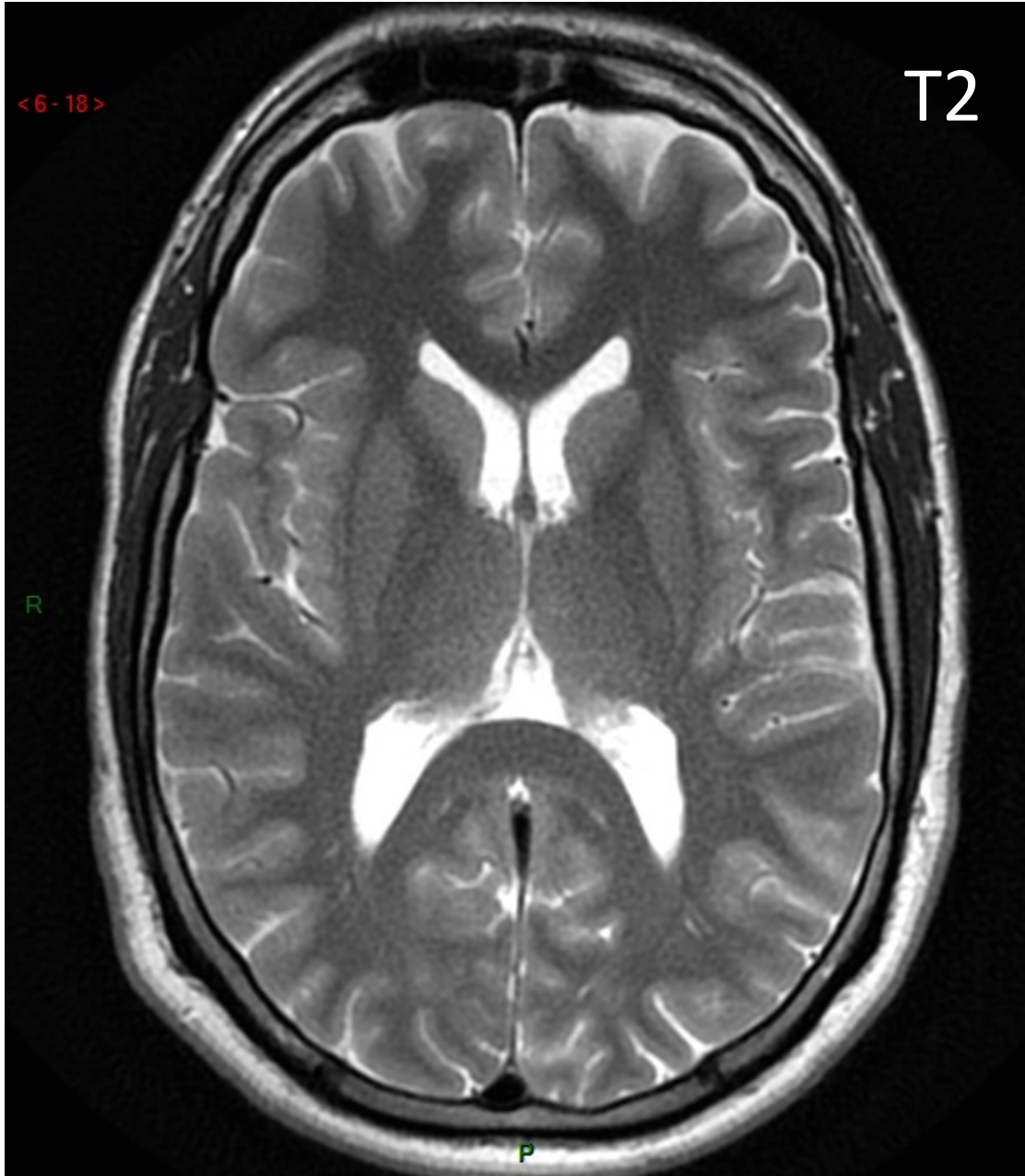
Pondération en diffusion

Pondération T2\* (ou GRE T2)

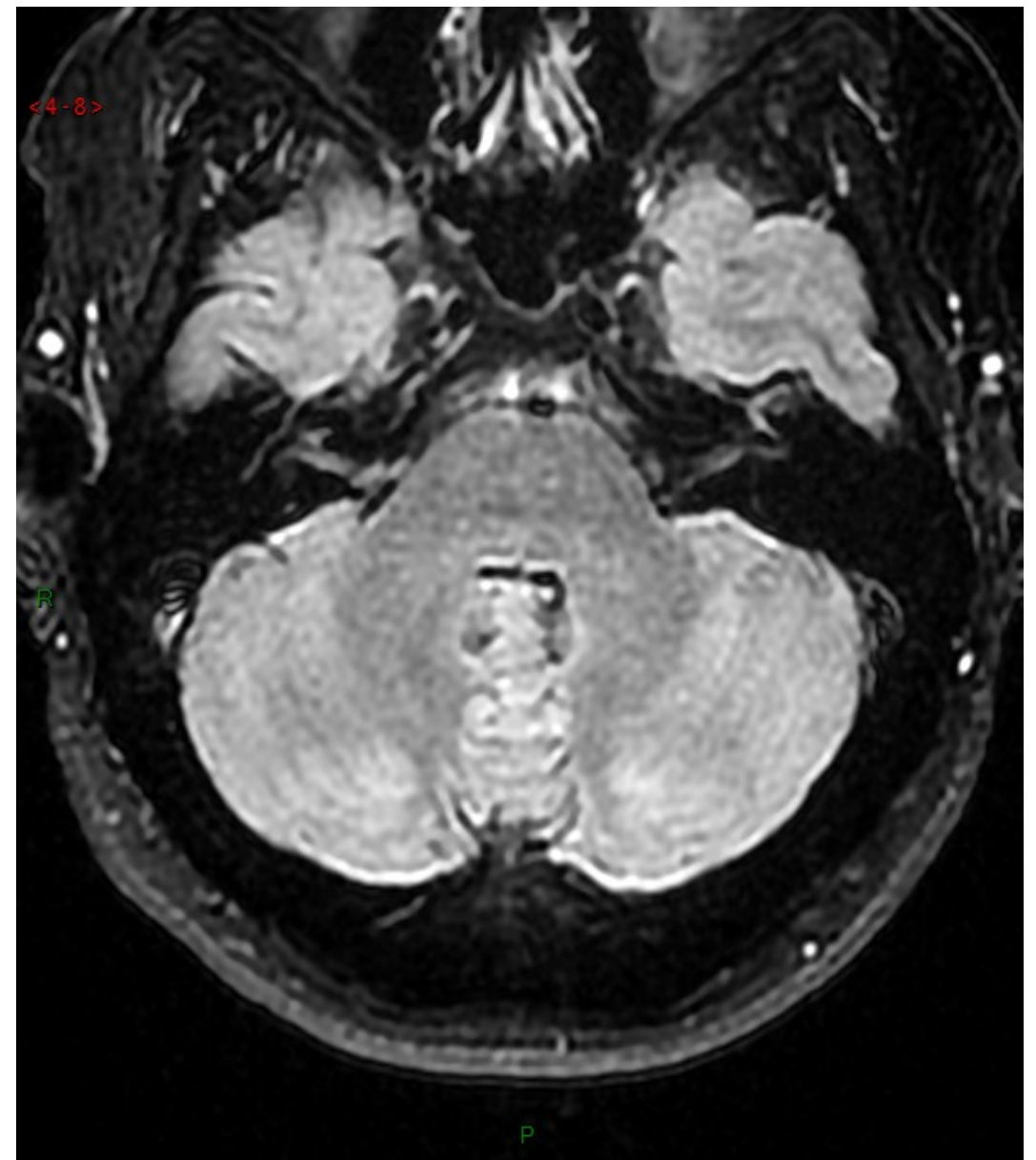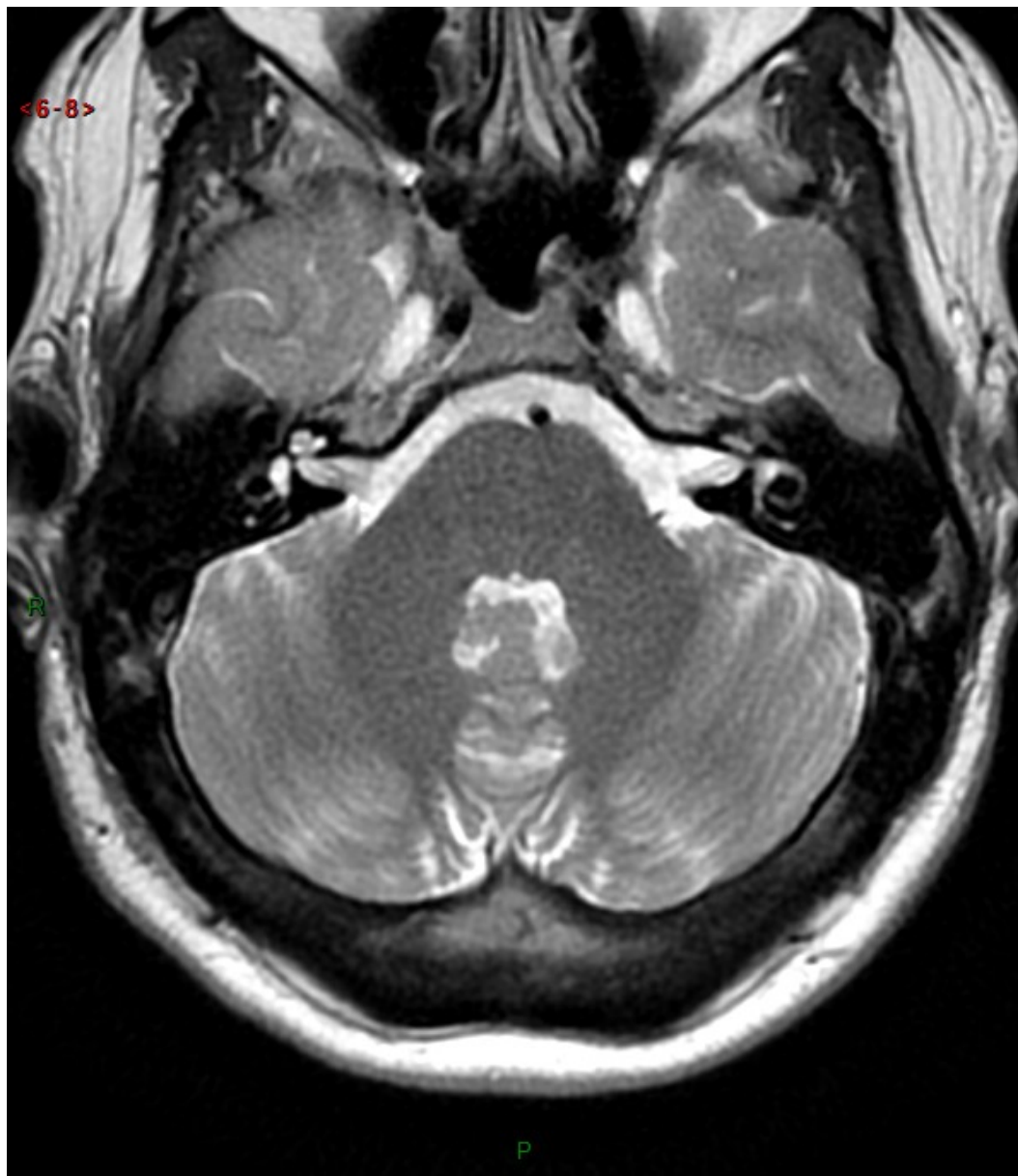


Comparaison d'une coupe transversale chez la même personne dans un plan identique:

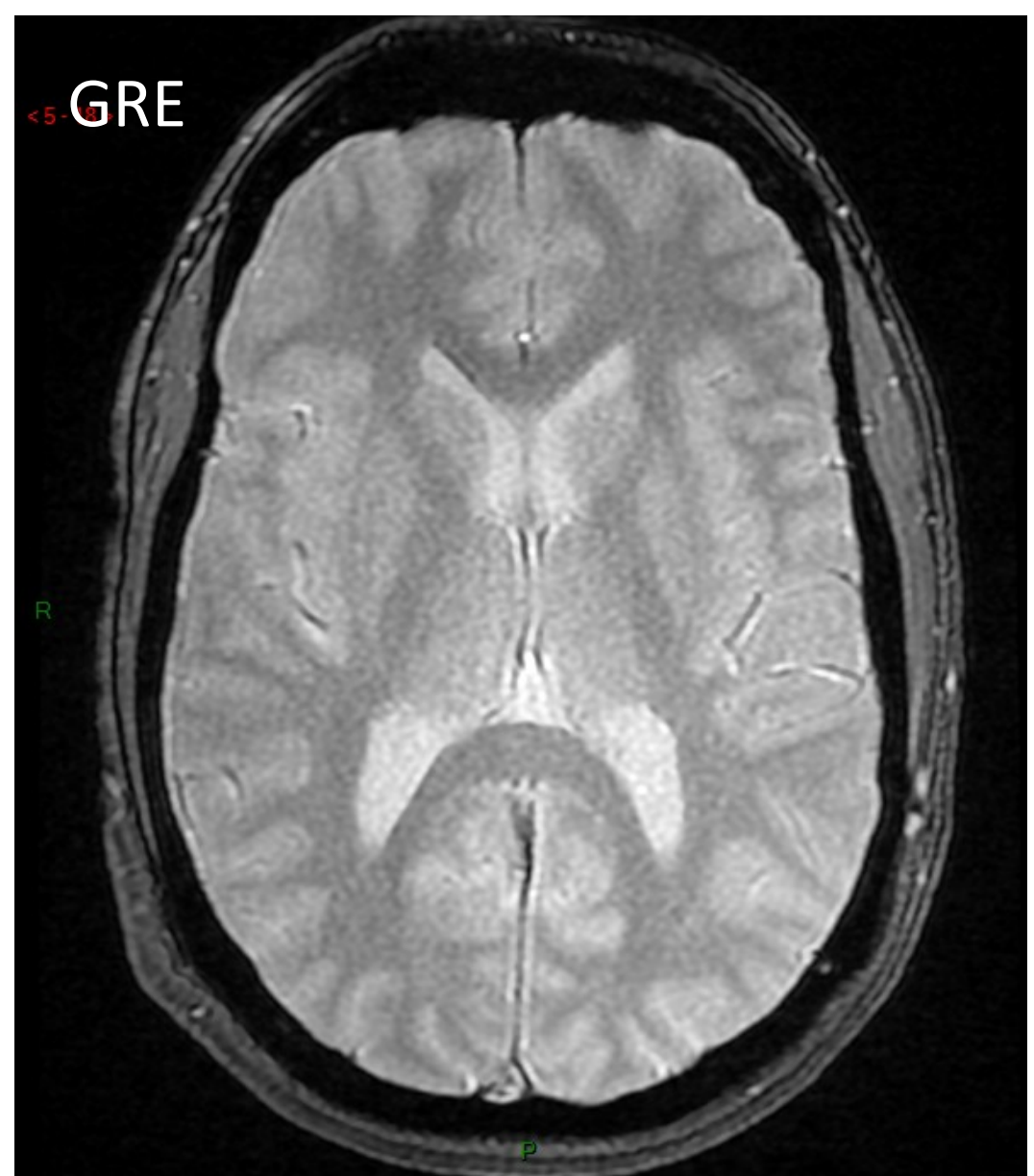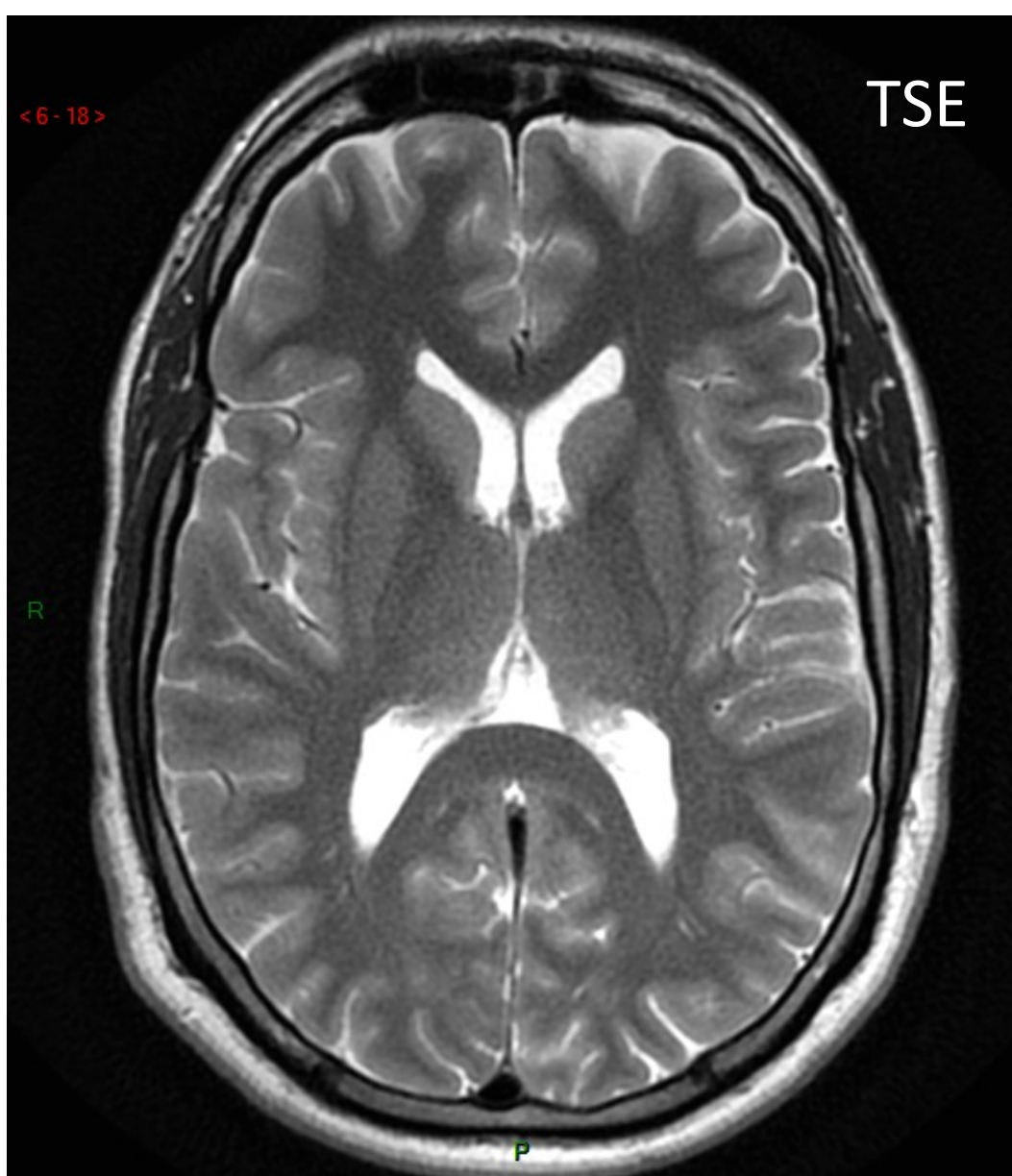
- **CT scanner** à gauche
- **IRM en pondération T2** à droite



Chez la même personne, même plan de coupe: comparaison de la pondération **T2** (à gauche) et **FLAIR** (à droite)



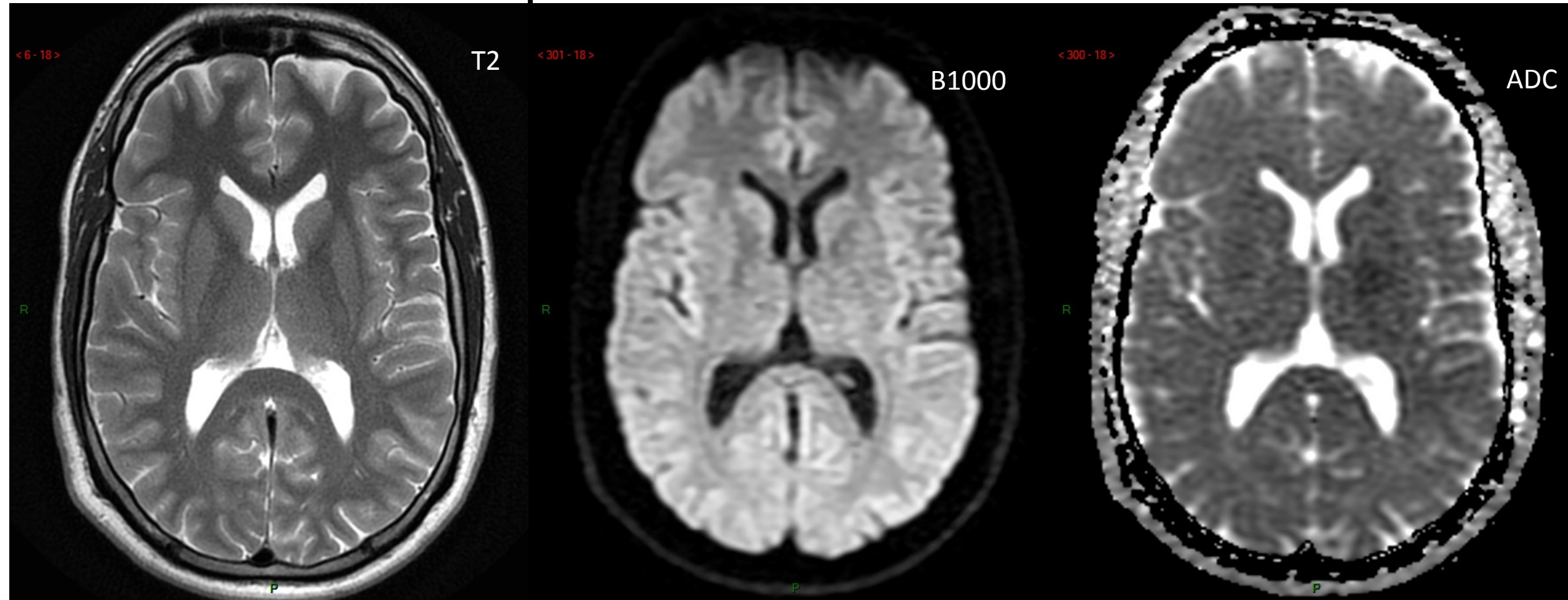
Valeur ajoutée de la pondération **T2** (à gauche) vs **FLAIR** (à droite) en fosse postérieure



Pondération T2 spin echo rapide (TSE) à gauche et écho de gradient (GRE) à droite

*Quelle valeur ajoutée à ma pondération GRE T2 ?*

Pondération de diffusion



Pondération T2

Pondération en diffusion

Cartographie de l'ADC

*Domaine qualitatif*

*Domaine quantitatif*

Précisez les caractéristiques majeures  
(au moins 1 par séquence)  
des différentes pondérations de l'examen cérébral 'standard' ?

POURQUOI l'examen cérébral standard en IRM  
ne contient-il pas de séquence diagnostique\* pondérée T1 ?

\*Il existe parfois des images pondérées T1 acquises par des séquences rapides à coupes épaisses de 'scout-view' qui passent 'par hasard' dans la lésion mais qui ne peuvent être considérées comme des images diagnostiques pondérées T1.



## 2.Examen en IRM en **injection d'emblée de PdC:**

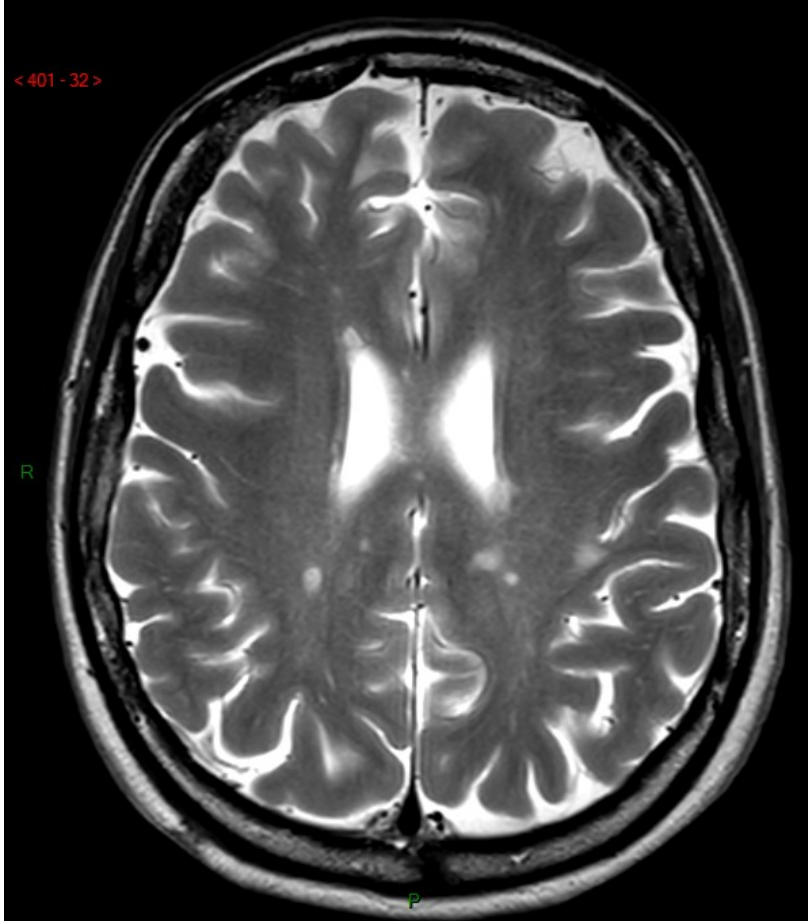
Recherche de foyer de rupture de BHE dans une pathologie connue

Pondération T1 post-contraste

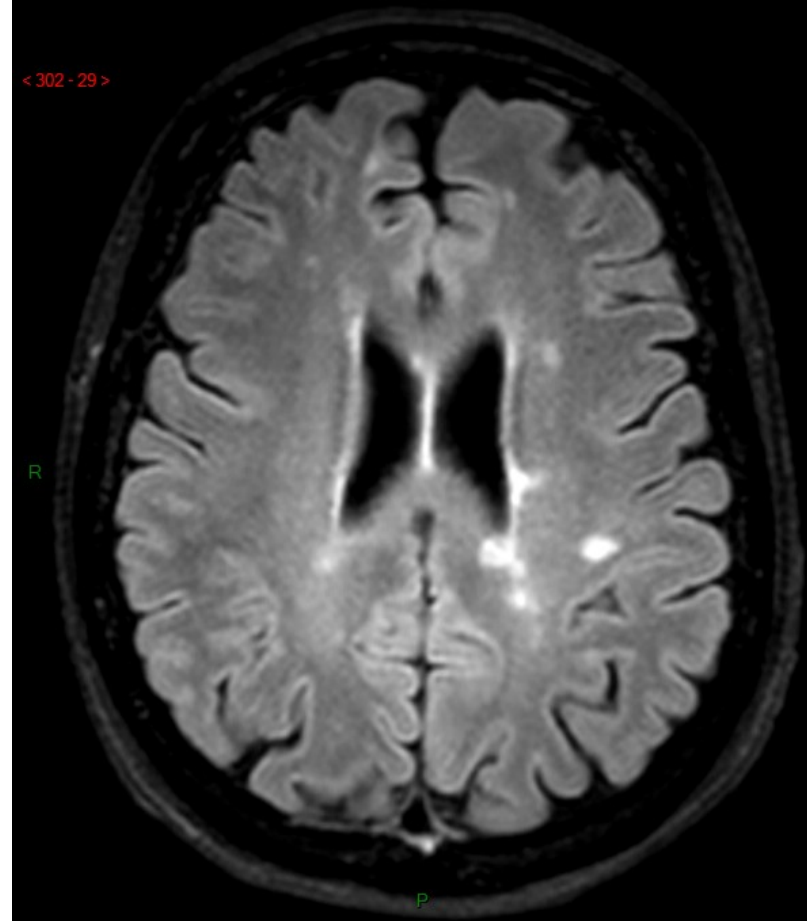
Pondération T2

Pondération FLAIR

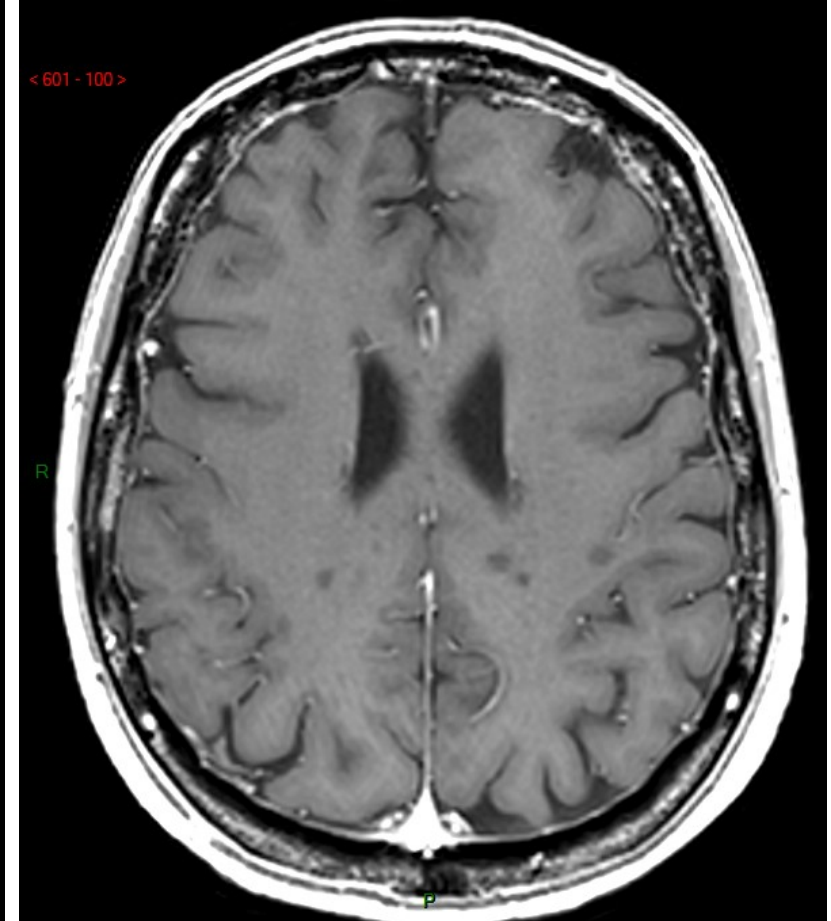
Examen en IRM de l'encéphale en injection d'emblée de produit de contraste :  
→ recherche d'activité inflammatoire dans la sclérose en plaques (SEP)



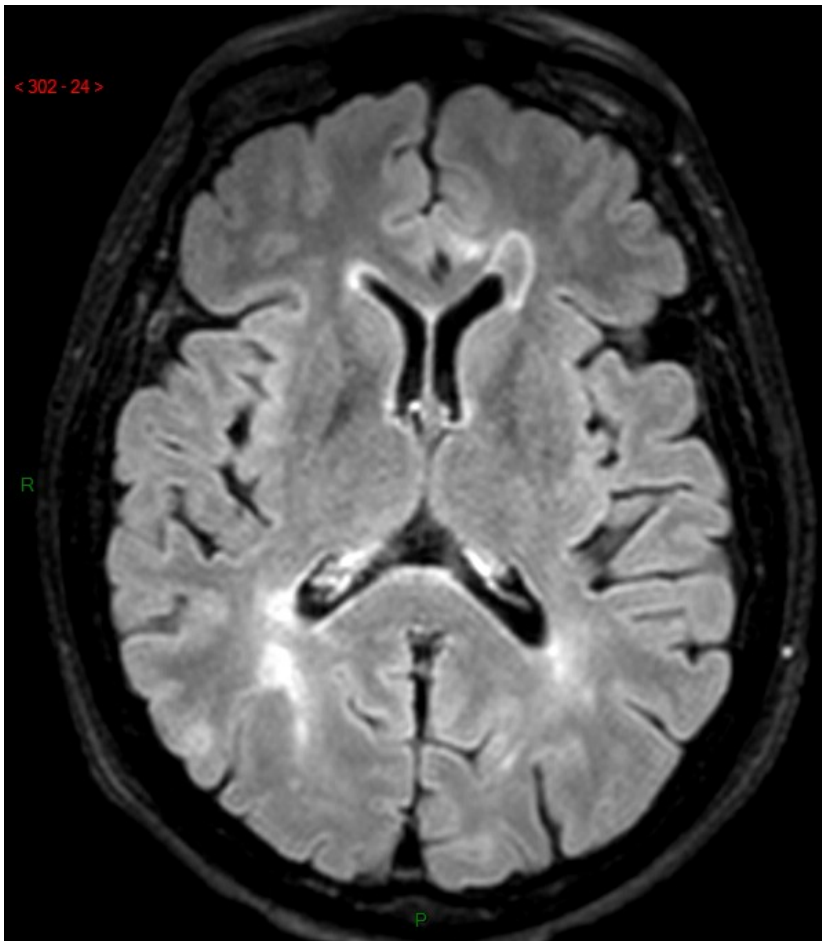
T2



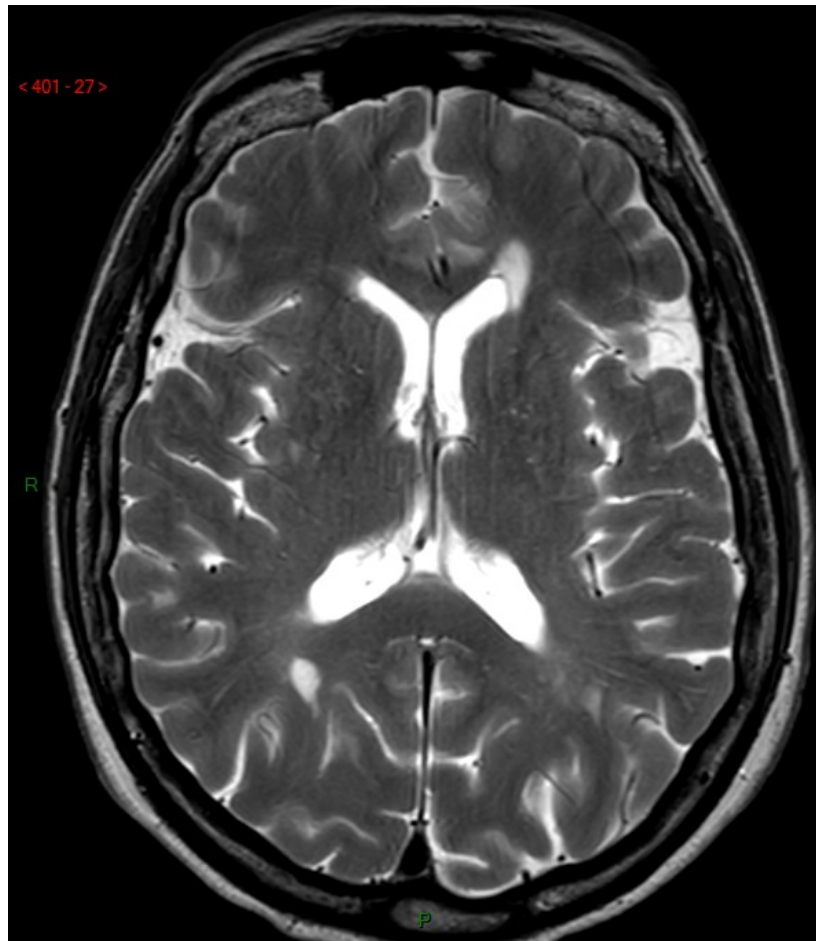
FLAIR



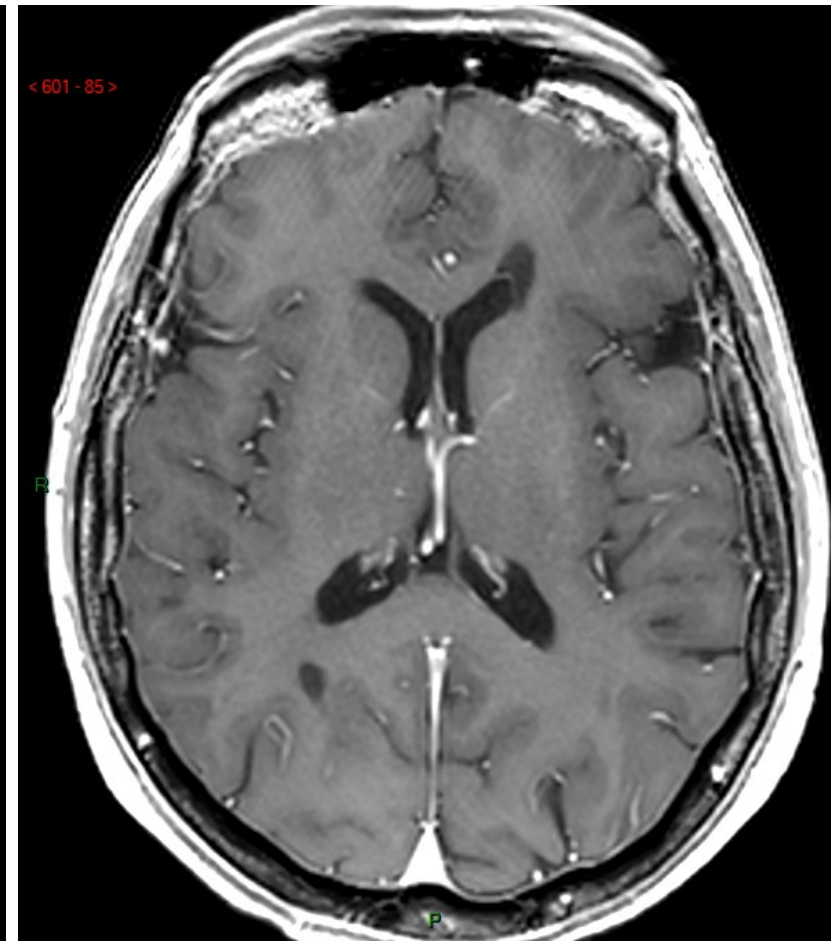
T1



FLAIR



T2



T1

Quelle information qualitative cardinale dans la prise en charge du patient apporte la pondération T1 post-contraste ?

Quelle autre information semi-quantitative cardinale apporte la pondération T1 ?

### **3. Examen en IRM sans et avec injection de produit de contraste (Cas 1)**

→ Caractérisation d'une lésion vue sur les séquences en contraste spontané

Pondération T1 sans et avec PdC

Pondération T2

Pondération FLAIR

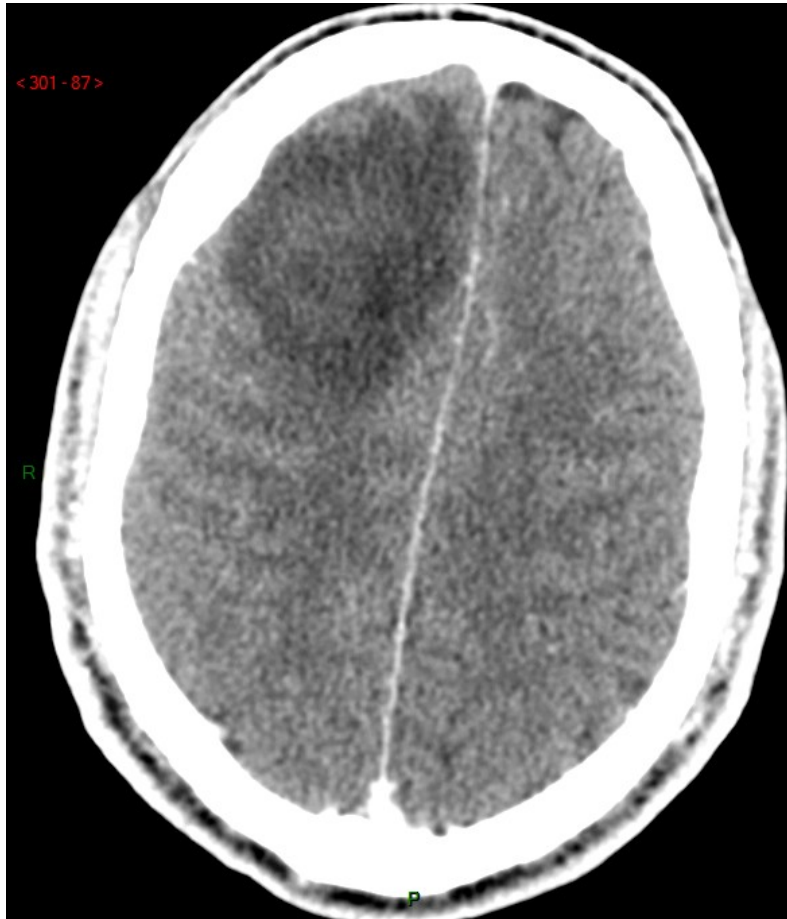
Pondération en diffusion

Pondération T2\* (ou GRE T2)

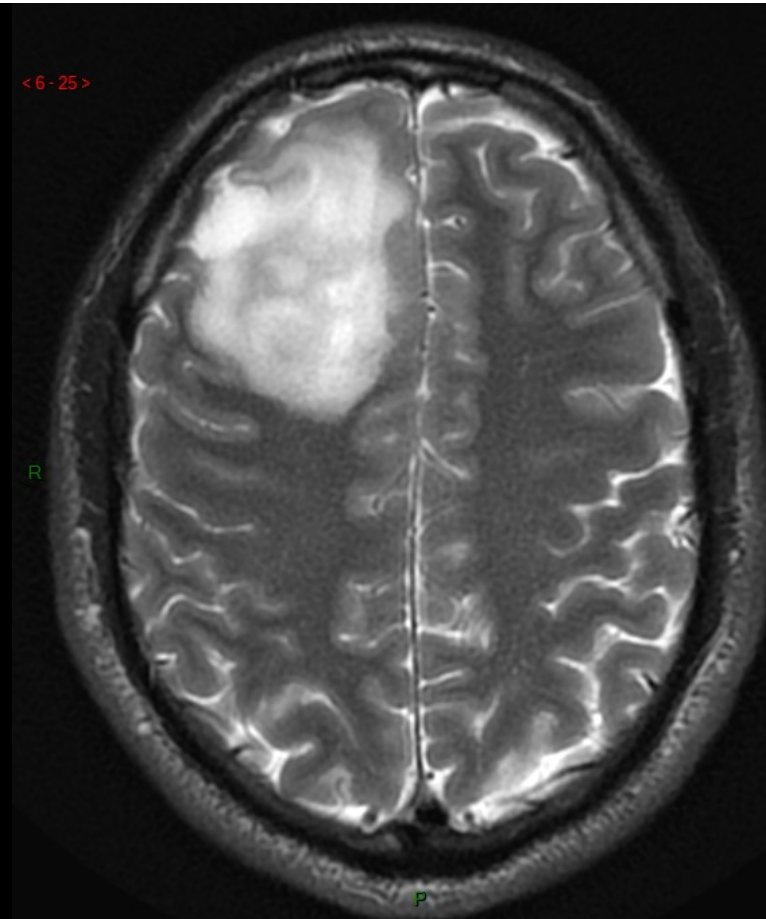
+ *confrontation à l'imagerie métabolique (ici PET – Tomographie par Emission de Positrons utilisant le traceur Méthionine)*

# IRM cérébrale avant et après injection de produit de contraste

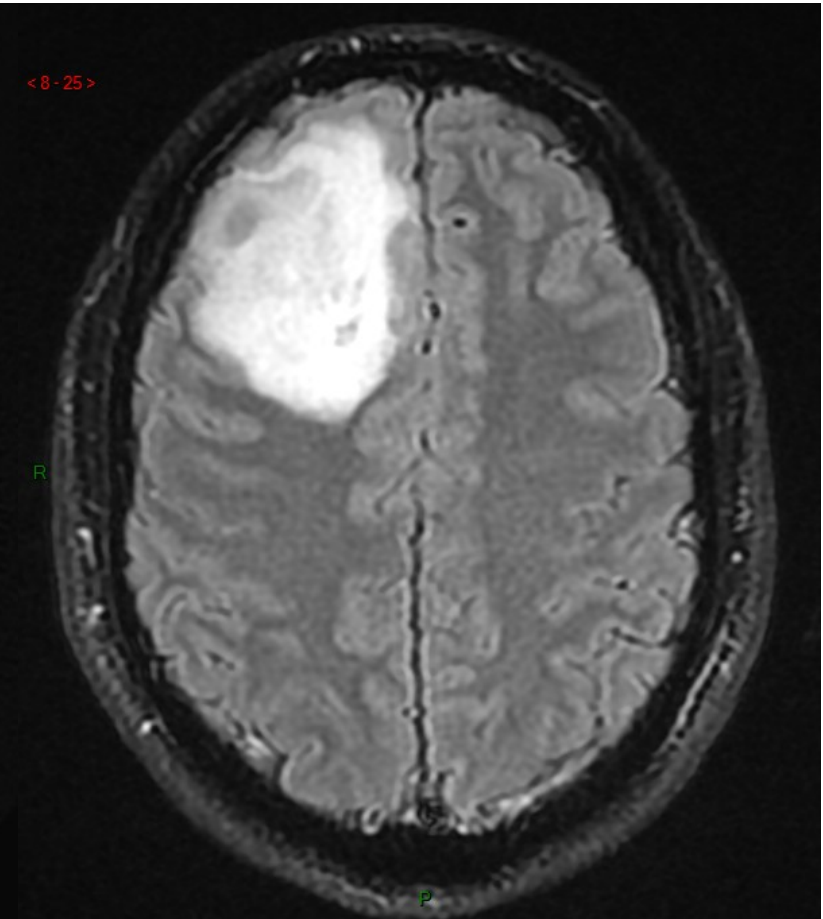
→ Caractérisation d'une lésion cérébrale vue sur les séquences sans injection de PdC



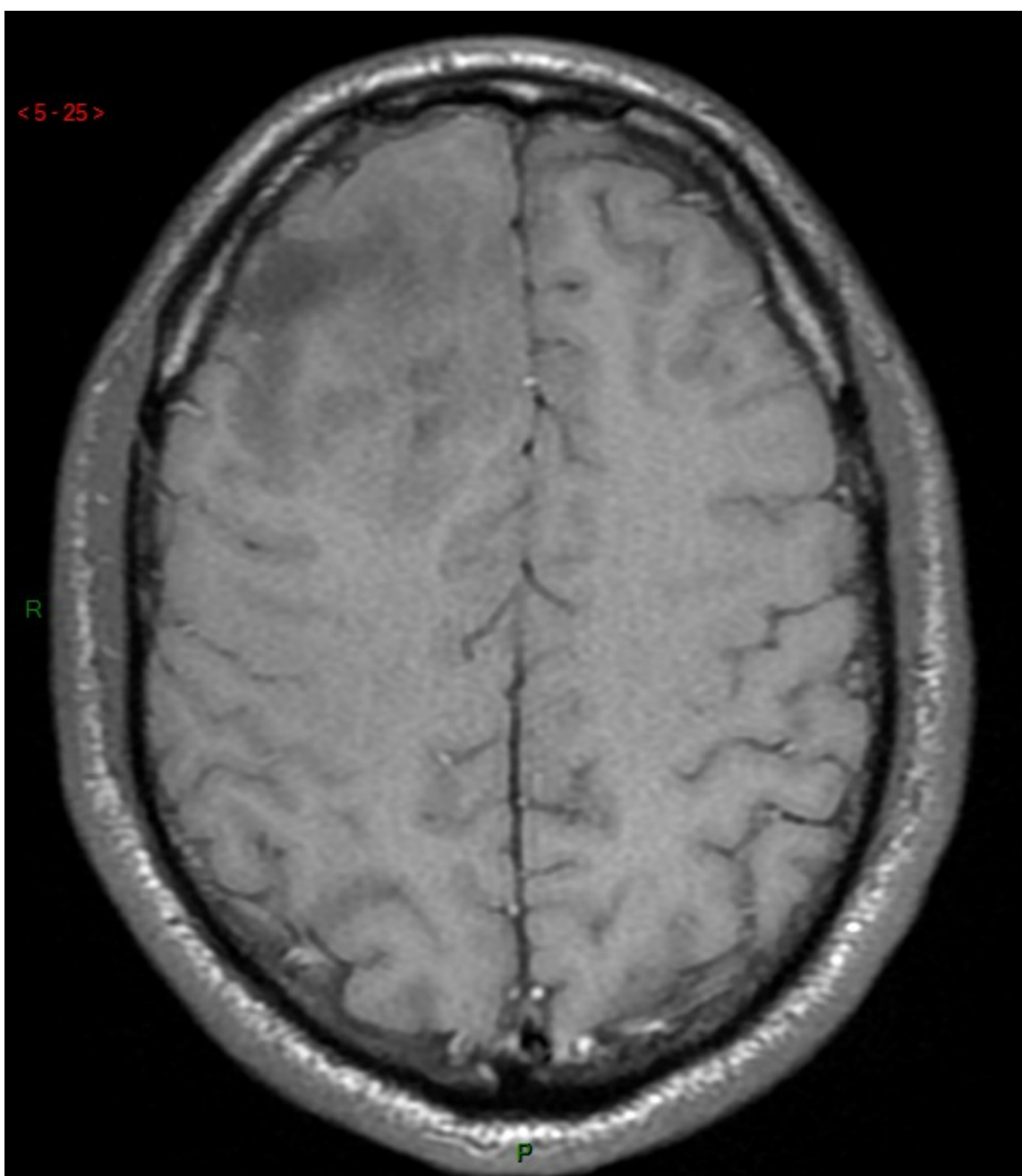
CT scanner cérébral AVEC injection de PdC



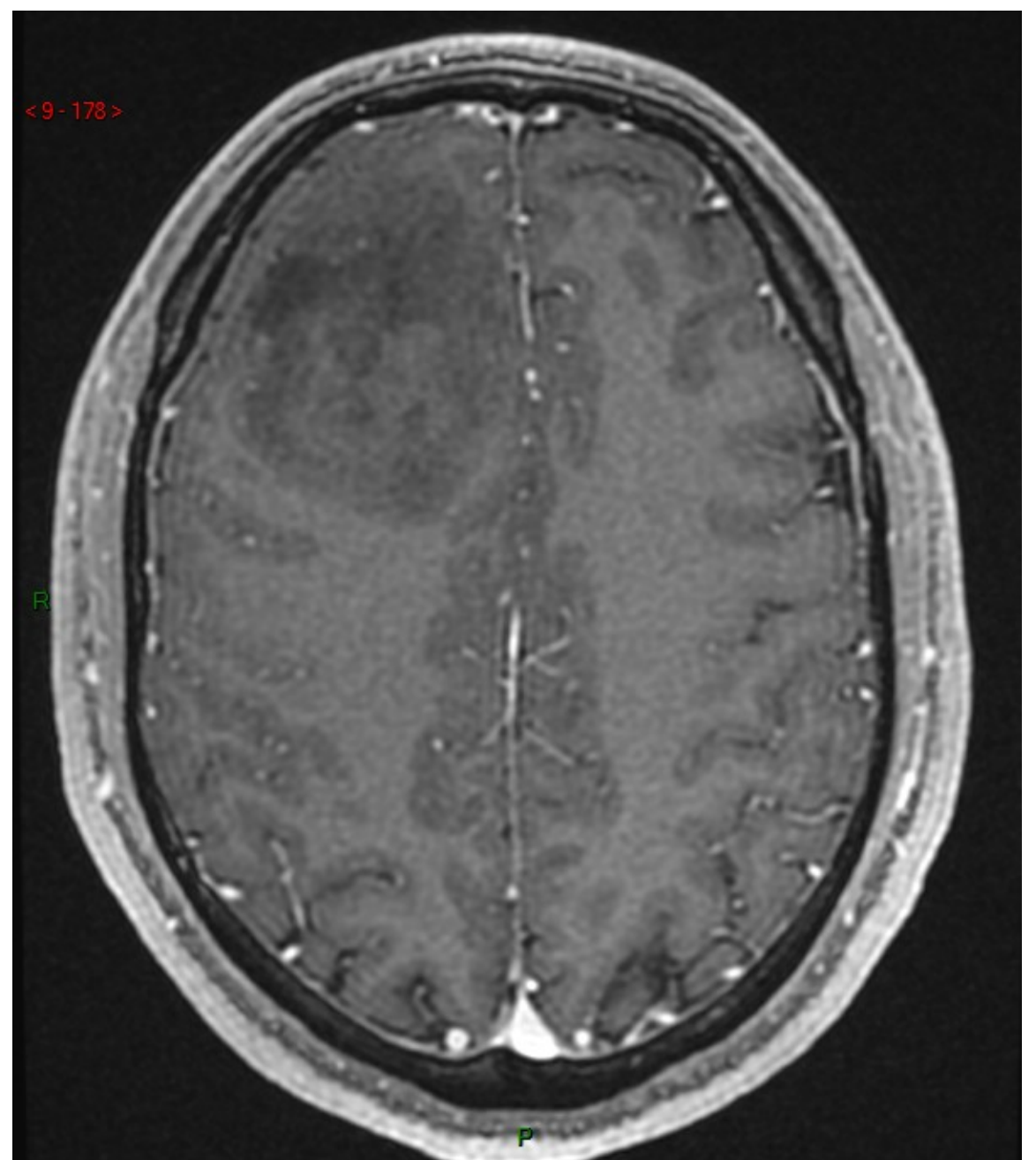
T2



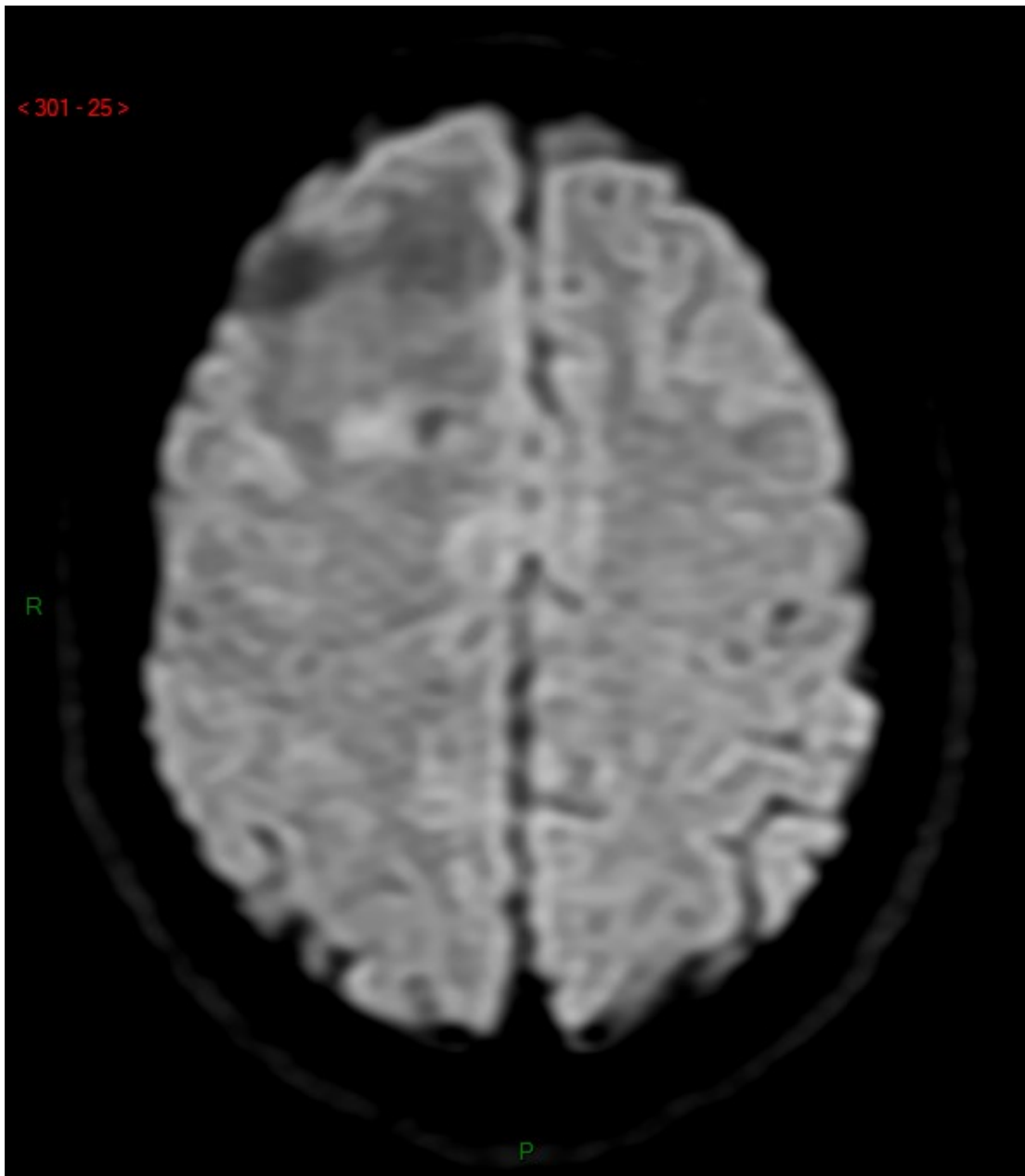
FLAIR



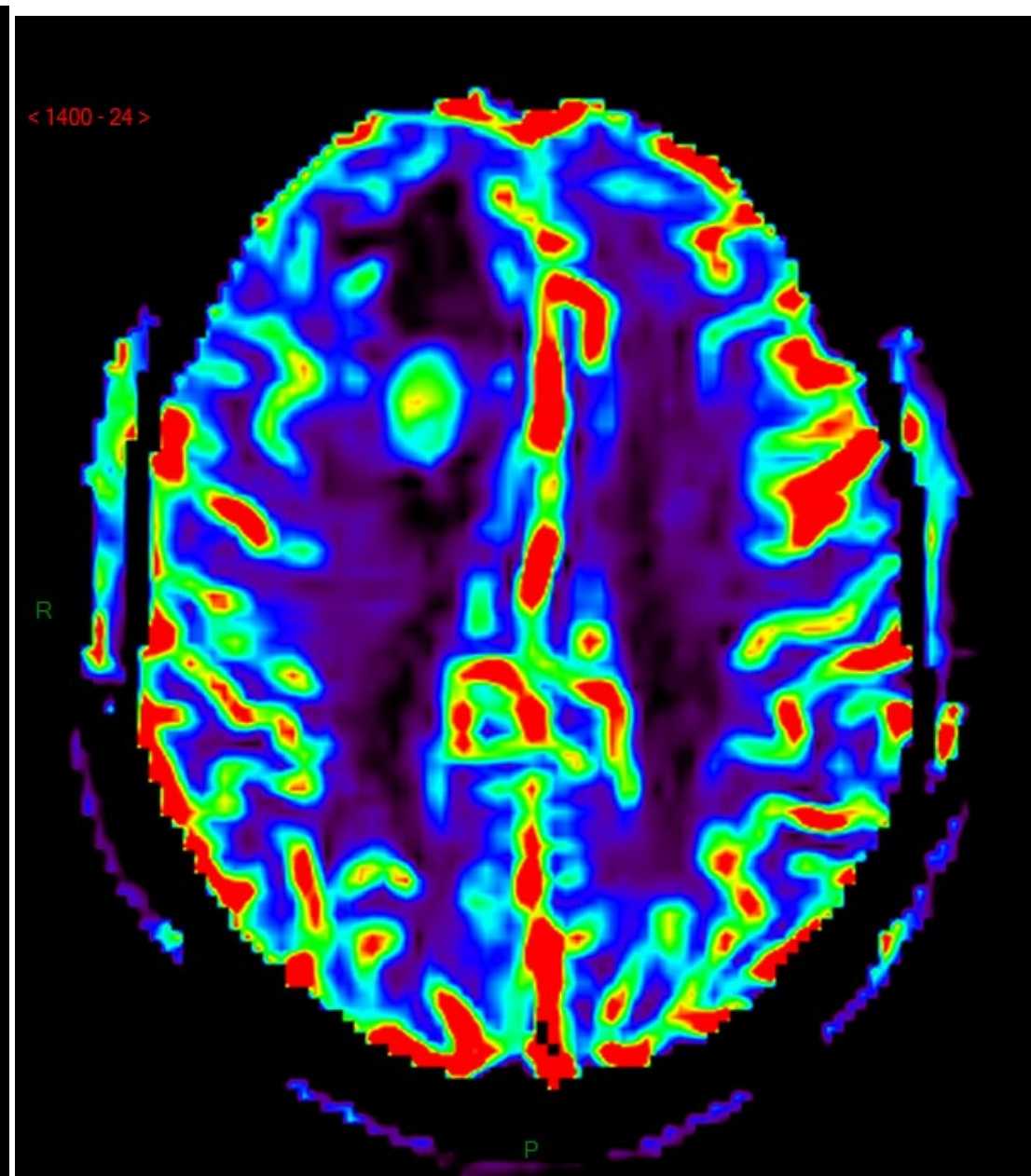
Pondération T1 (TSE) AVANT injection de PdC



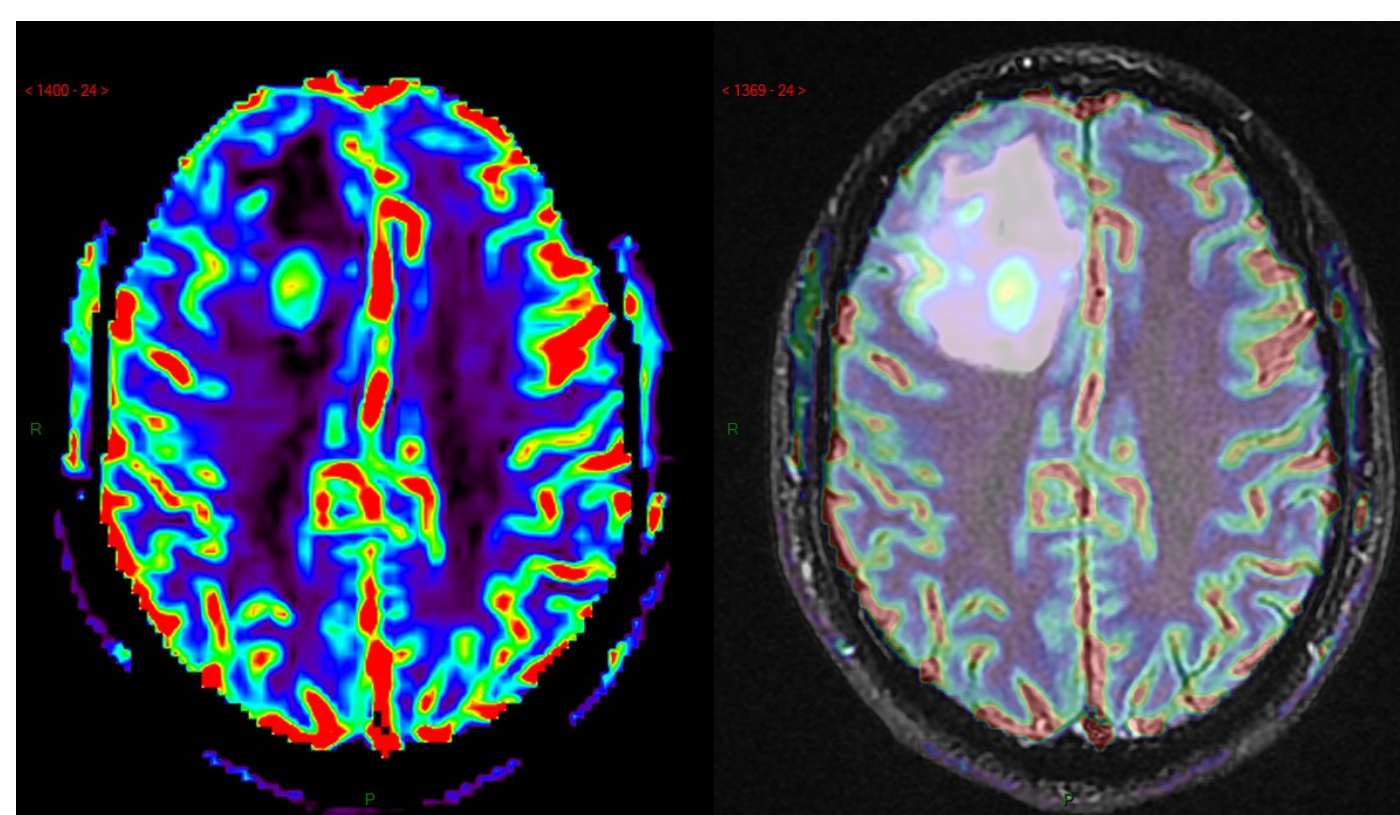
Pondération T1 (GRE) APRES injection de PdC



Séquence pondérée en diffusion  
**DWI** = Diffusion-weighted Imaging

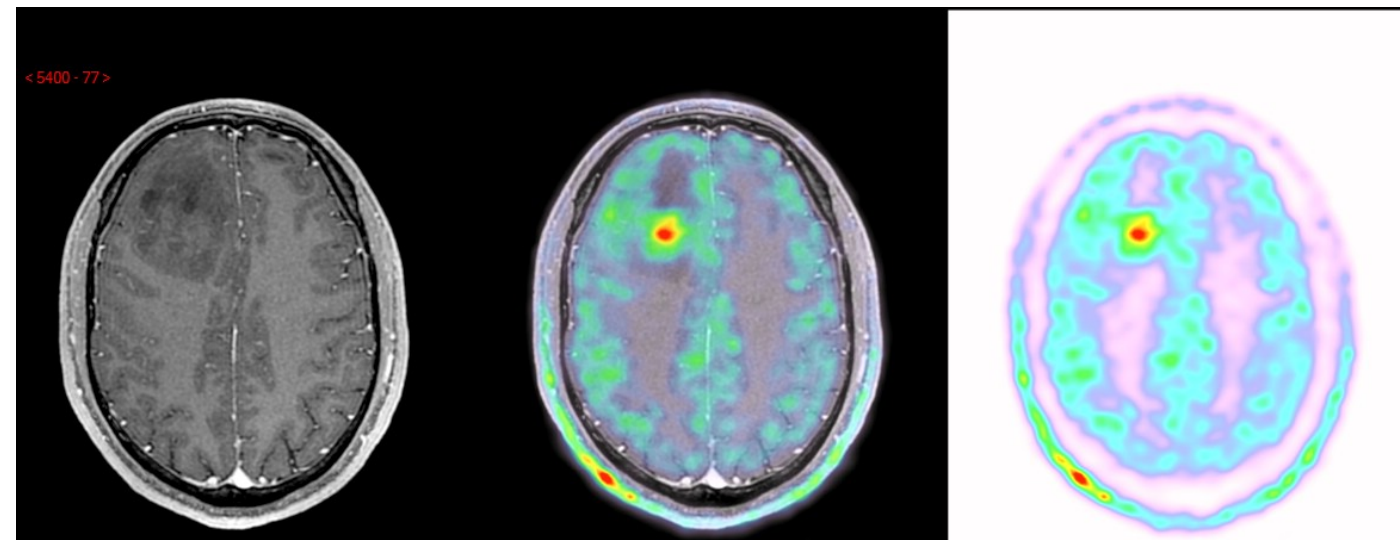


Séquence pondérée en perfusion  
**PWI** = Perfusion-weighted Imaging (rCBV)



**Superposition** ('overlay') entre:

- imagerie de perfusion (à gauche) ...
- ... et imagerie anatomique (à droite)



**Superposition** ('overlay') au milieu entre:

- imagerie de anatomique T1 (à droite)
- et imagerie métabolique\* (à gauche)

*Quelle information spécifique ?....*

*... convergente ou divergente entre les deux modalités ?*



## **4. Examen en IRM sans et avec injection de produit de contraste (Cas 2)**

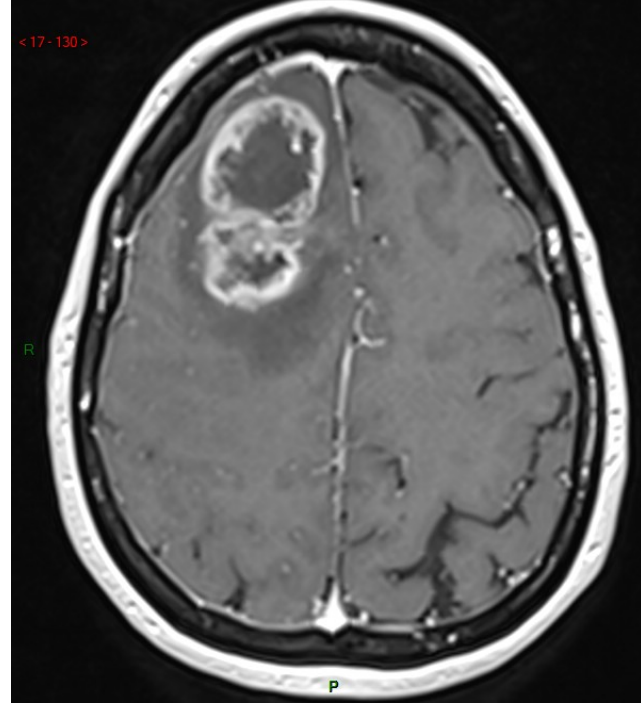
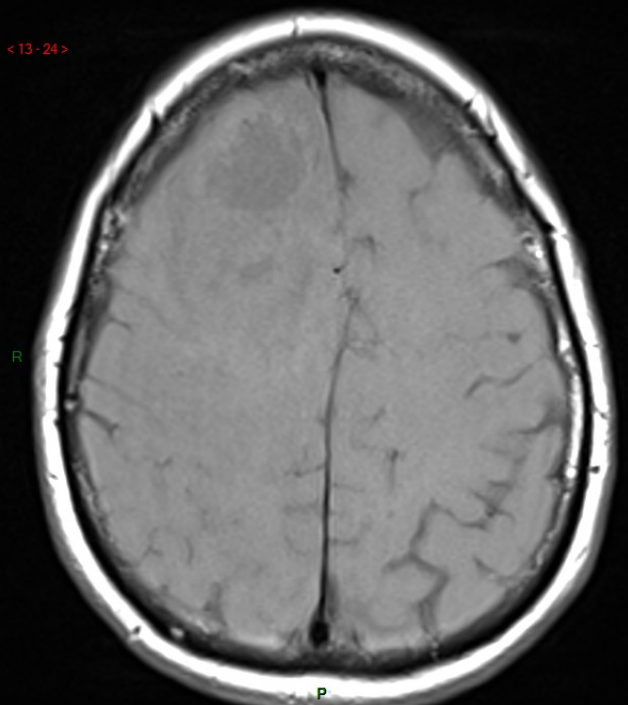
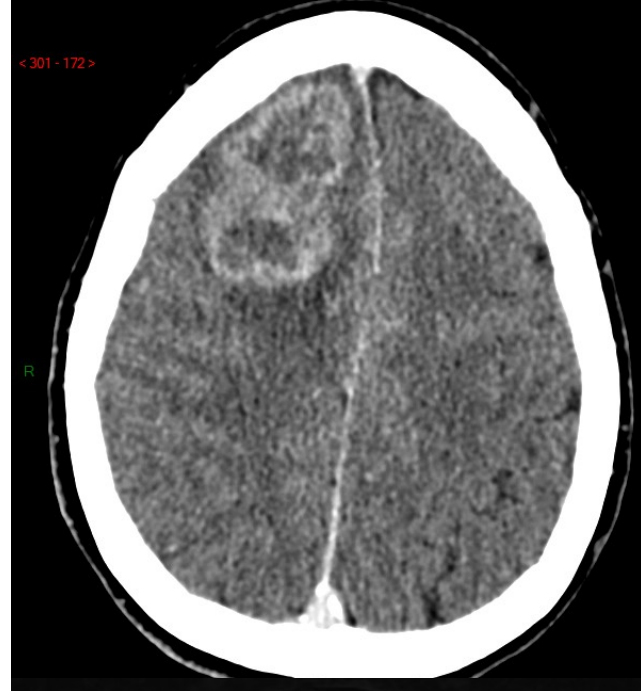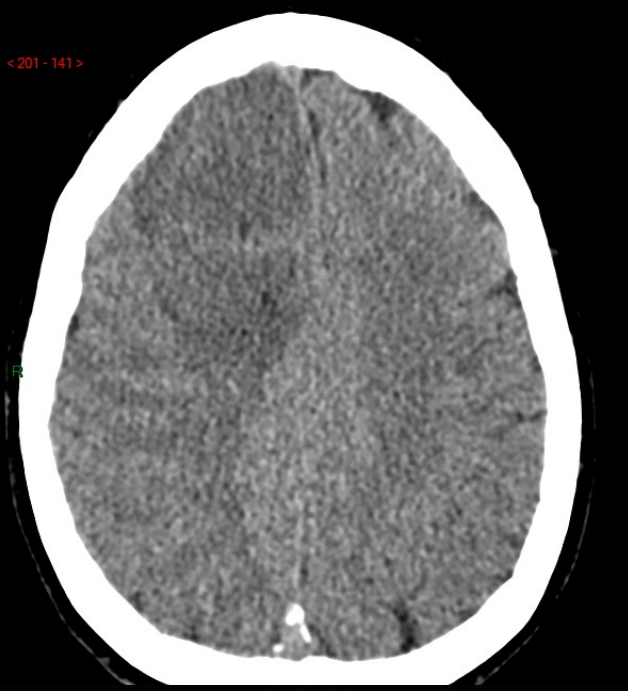Caractérisation d'une lésion vue sur les séquences en contraste spontané

Pondération T1 sans et avec PdC

Pondération T2

Pondération FLAIR

Pondération en diffusion



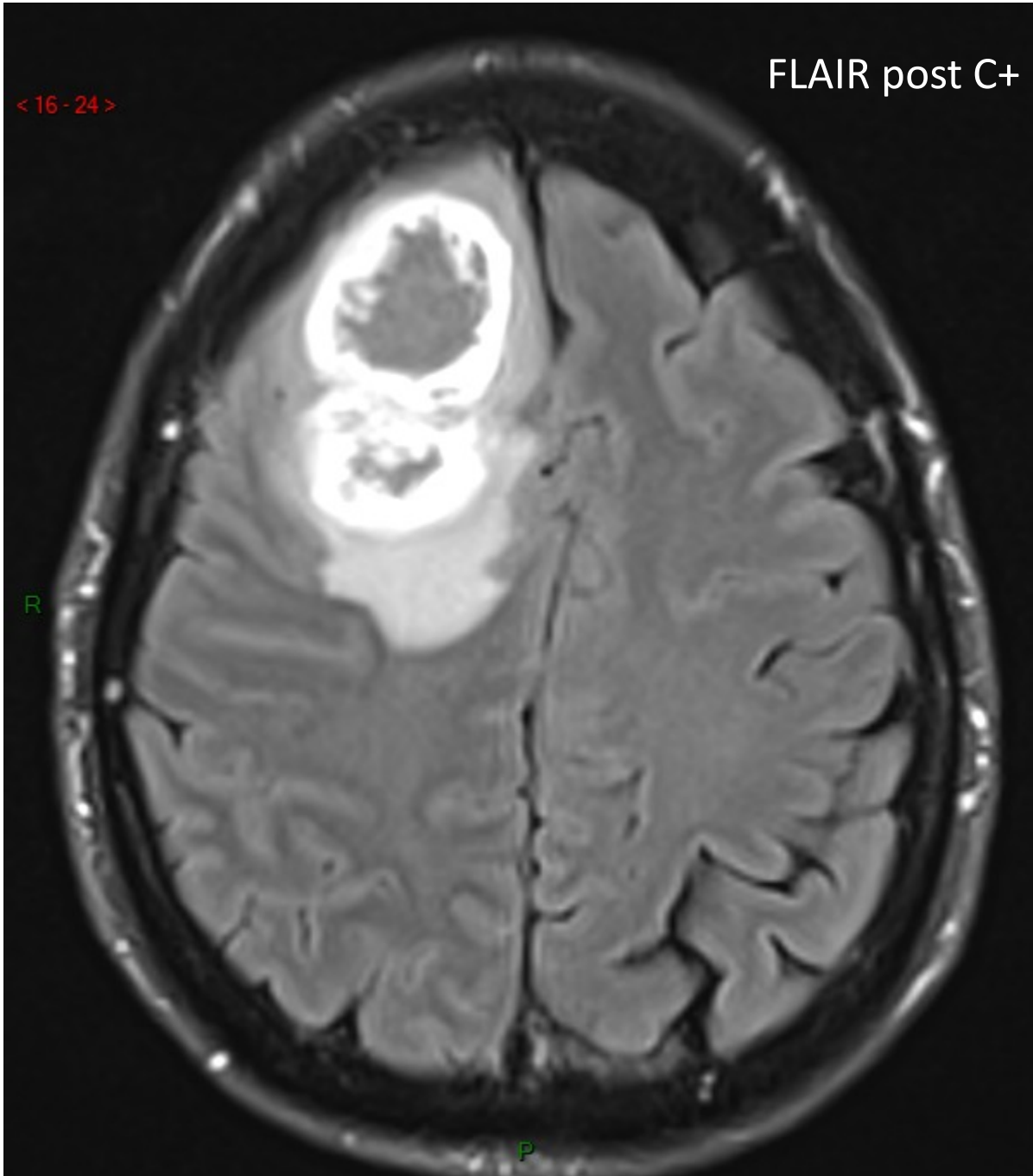
**CT scanner** sans et avec produit de contraste

**IRM pondérée T1** sans et avec produit de contraste

*Quelle différence entre les deux modalités?  
Quelle différence importante avec le cas précédent ?*

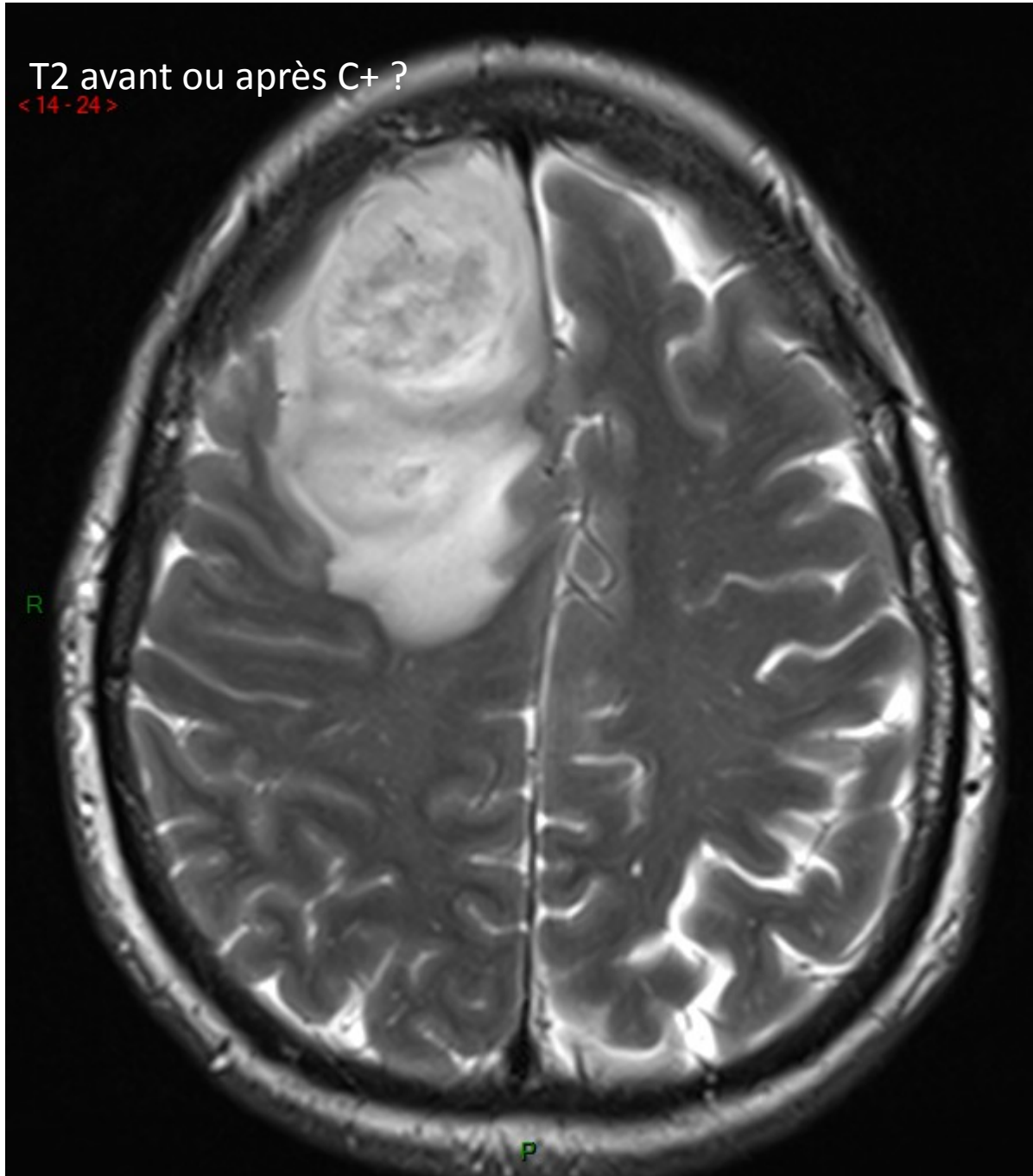
< 16 - 24 >

FLAIR post C+



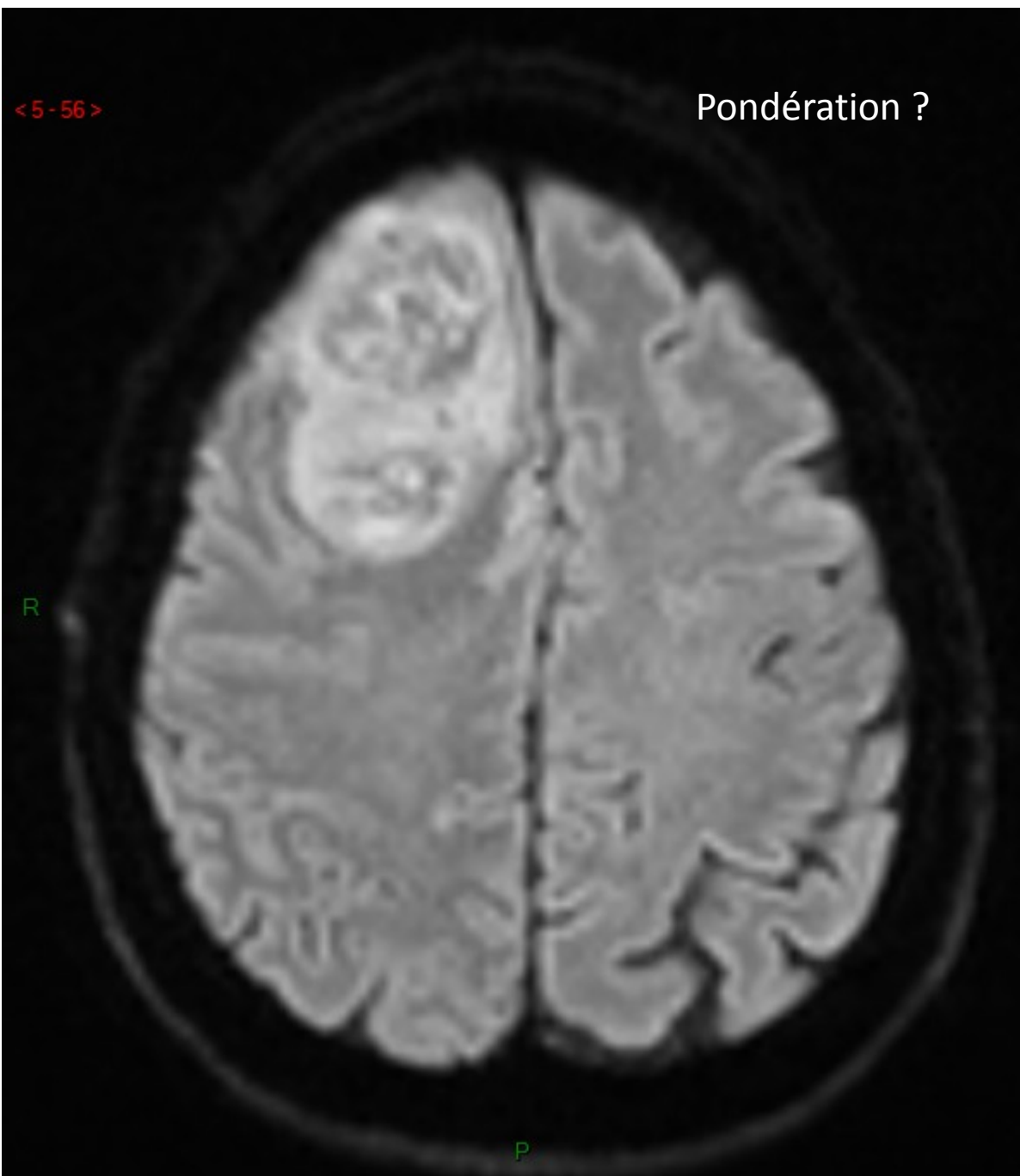
T2 avant ou après C+ ?

< 14 - 24 >

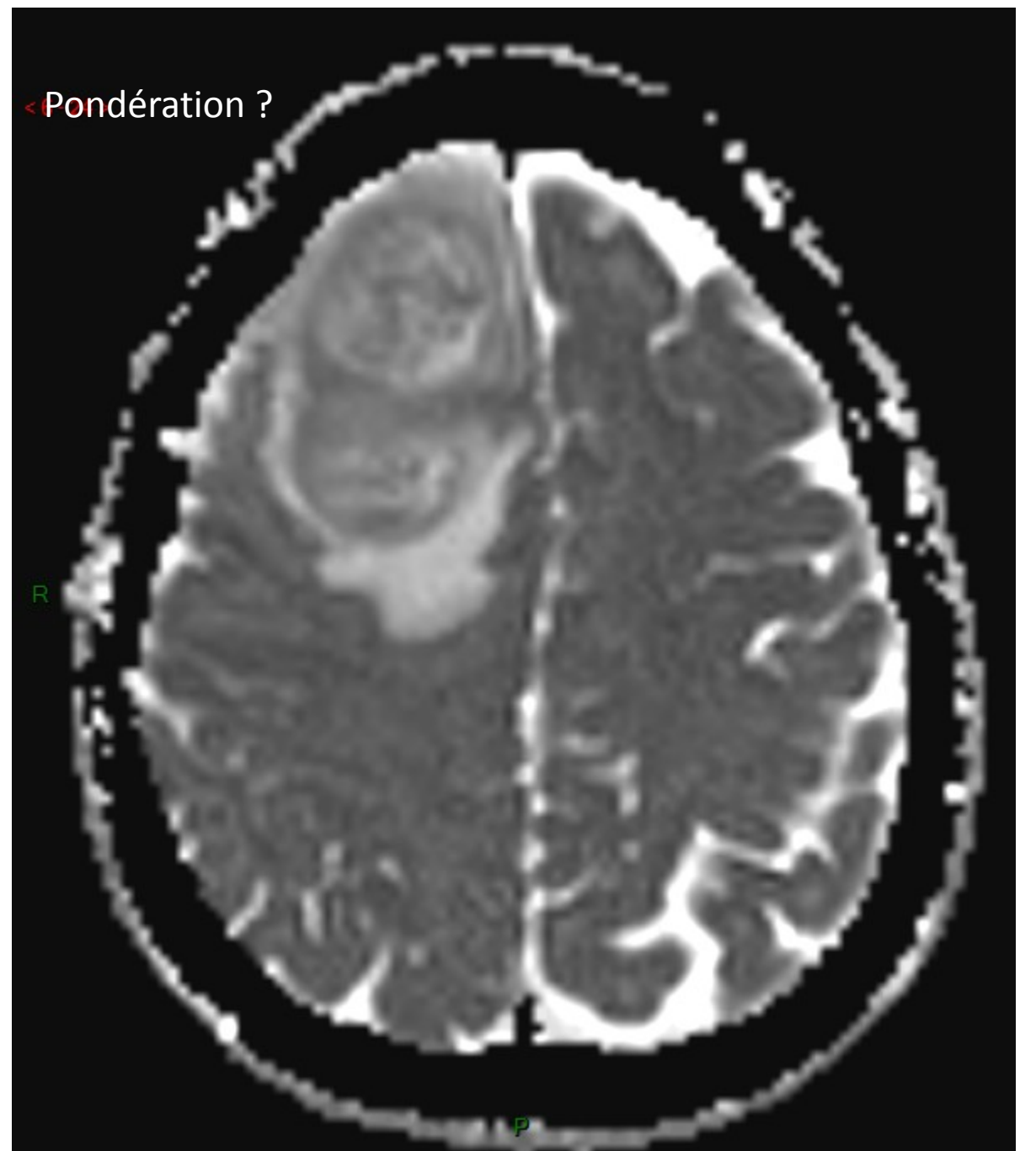


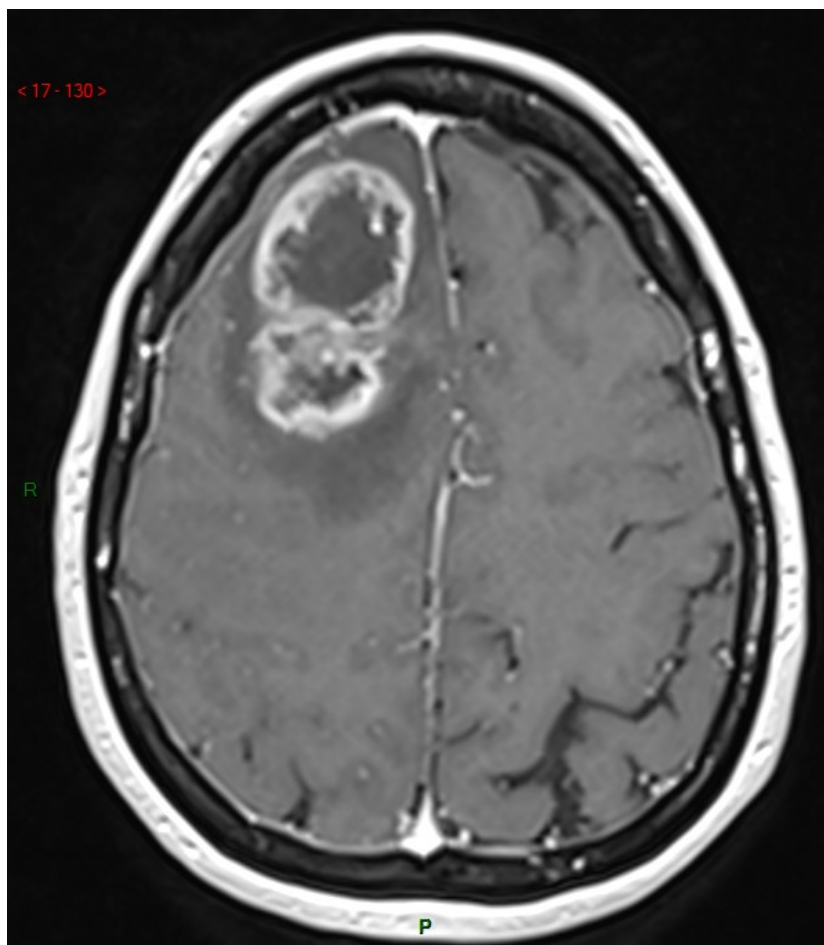
< 5 - 56 >

Pondération ?

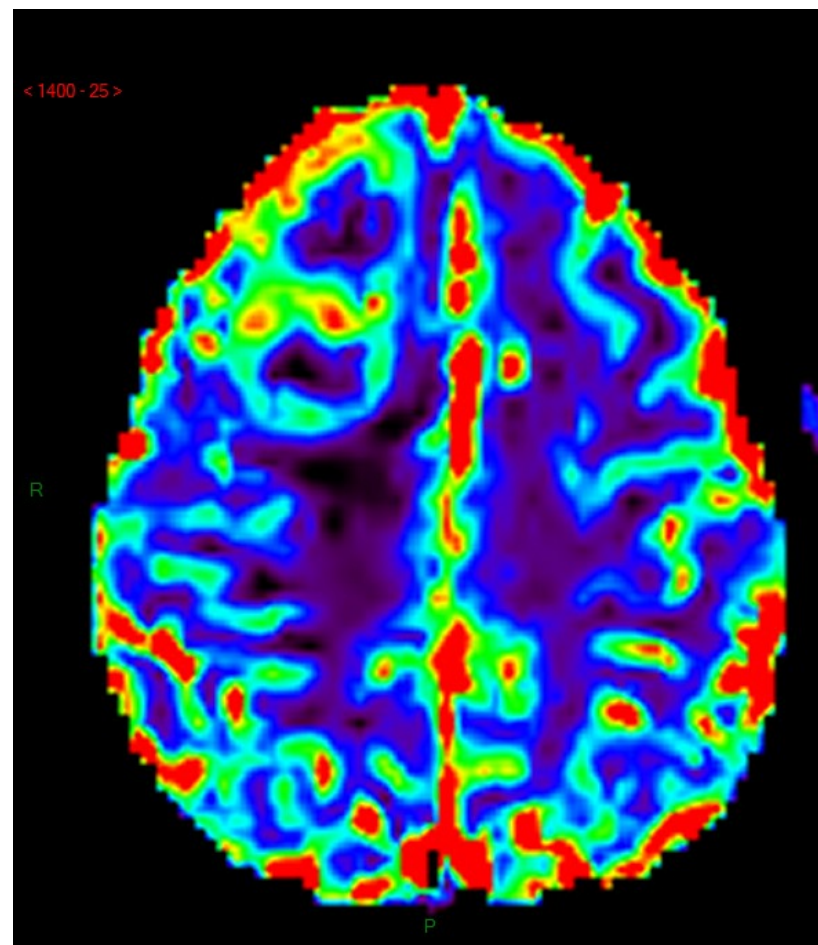


< Pondération ?

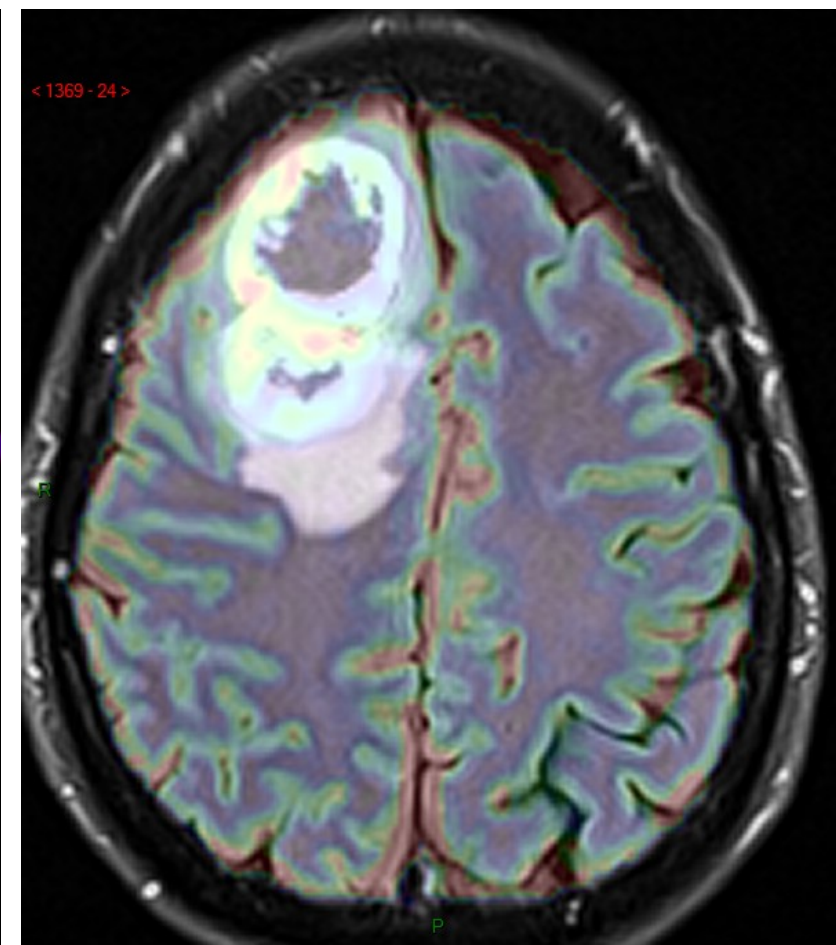




Pondération ?



Pondération ?



Pondération/particularisme ?