Cours **RDGN2120 2021-2022**
Compléments de Neuroradiologie

Sd cours du jeudi 30 septembre 2021

Imagerie neuroradiologique par IRM: un overview

Dr Thierry Duprez
Professeur Clinique
Chef de Clinique
Université catholique de Louvain
Cliniques universitaires Saint-Luc
duprez@rdgn.ucl.ac.be
http://www.saintluc.be

1. Examen en IRM **standard** de l’encéphale (ici normal)

Pondération T2
Pondération FLAIR
Pondération en diffusion
Pondération T2* (ou GRE T2)

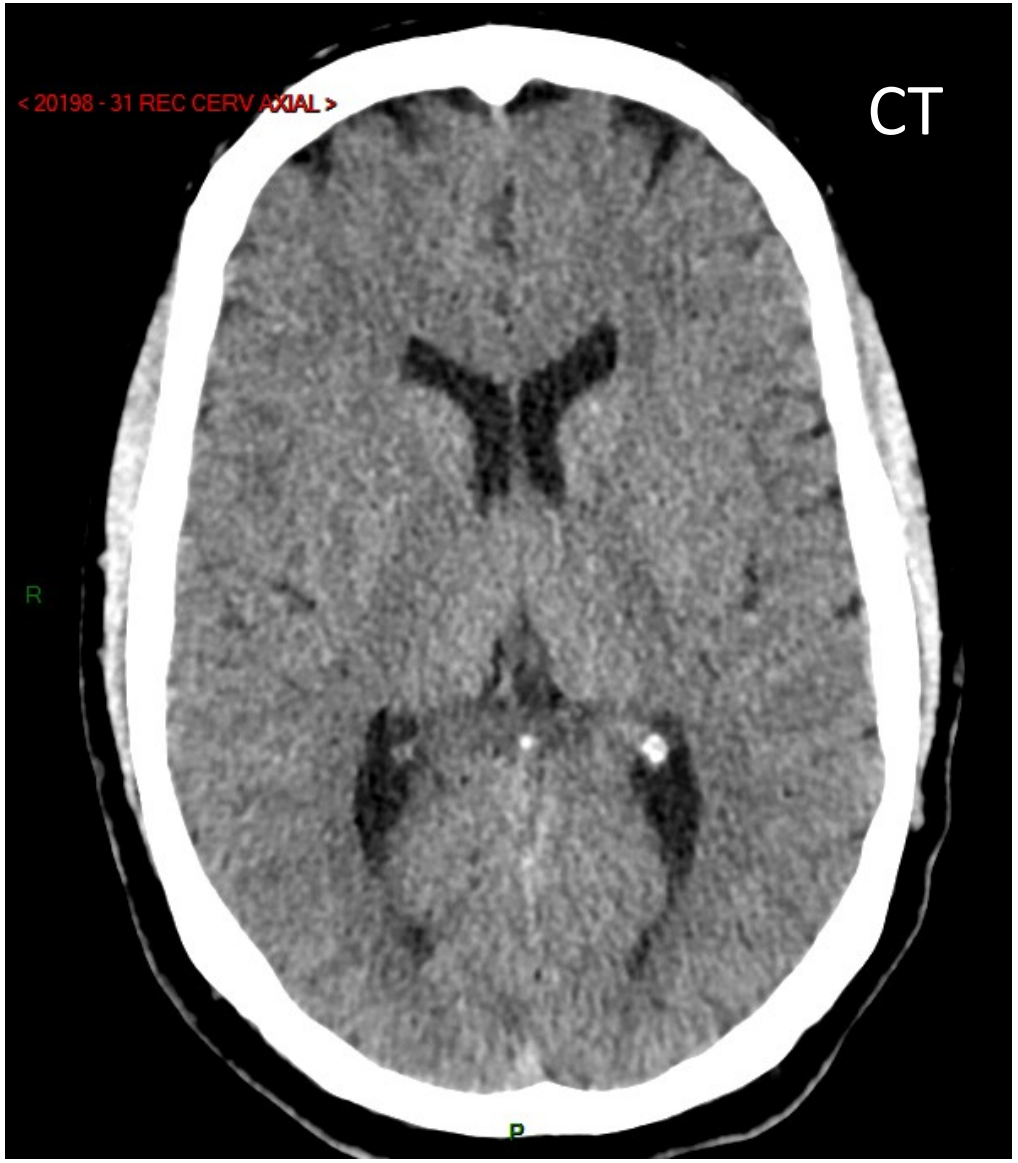

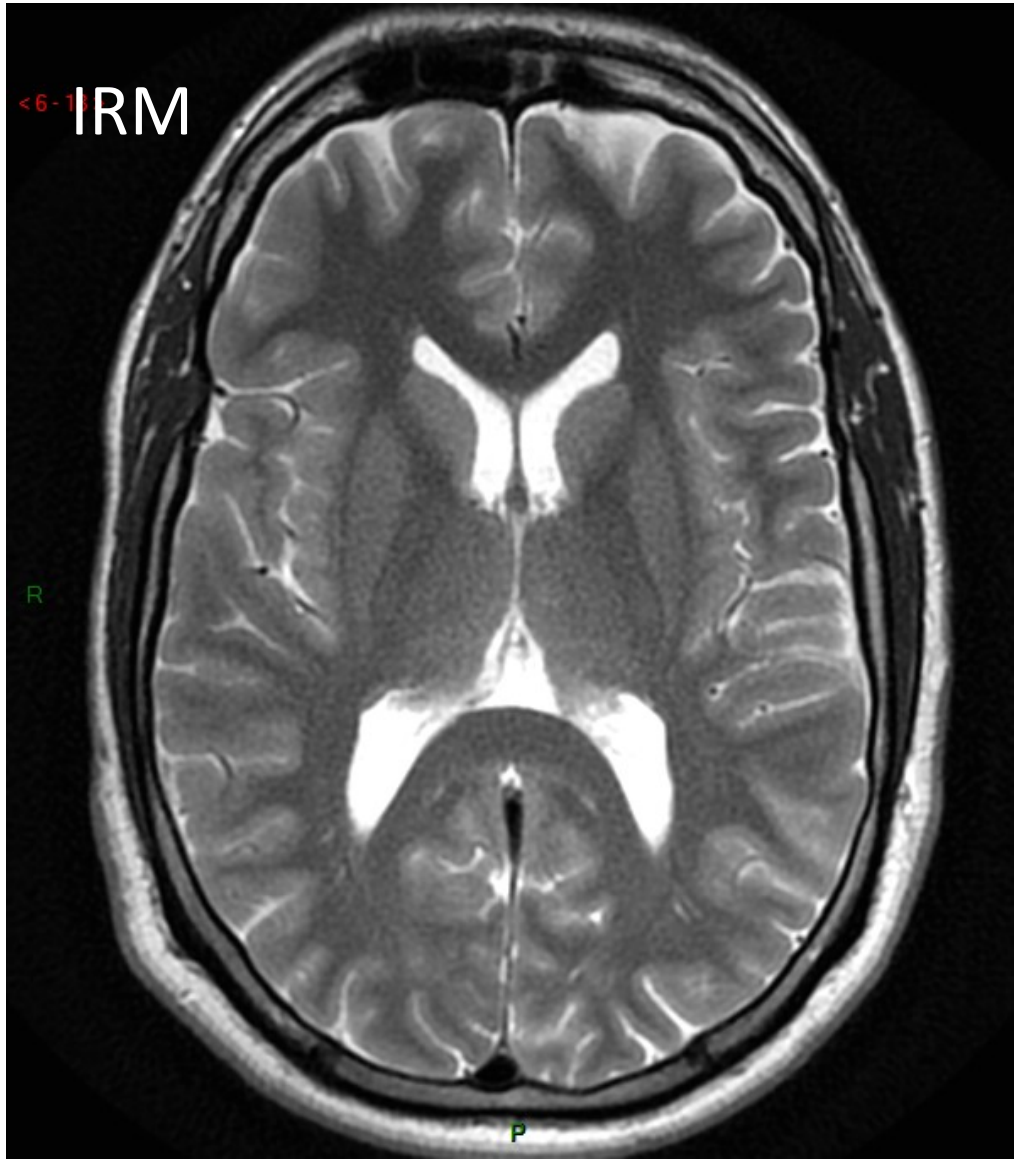

Comparaison d'une coupe transversale chez la même personne dans un plan identique:

- **CT scanner** à gauche
- **IRM** en pondération **T2** à droite

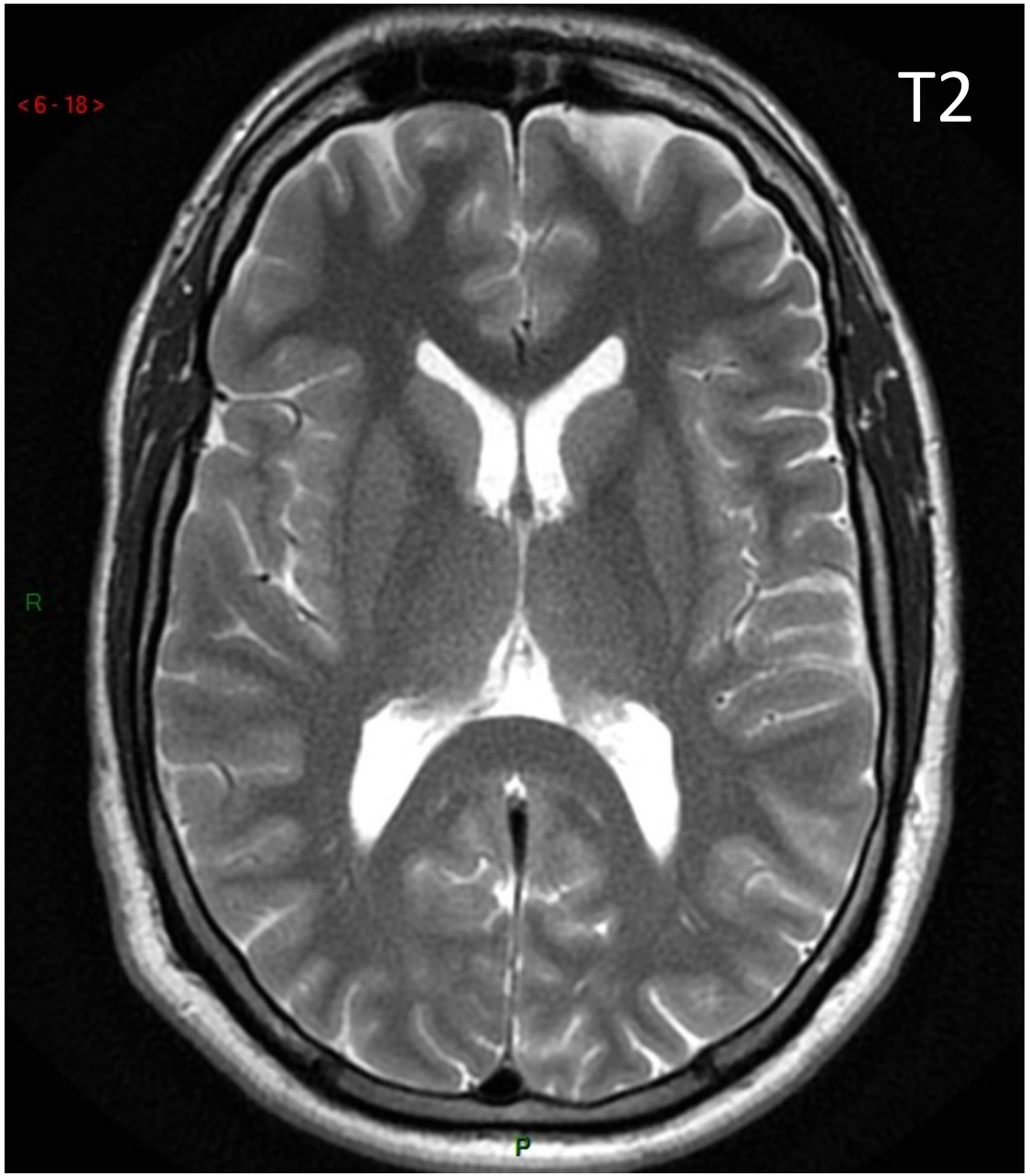

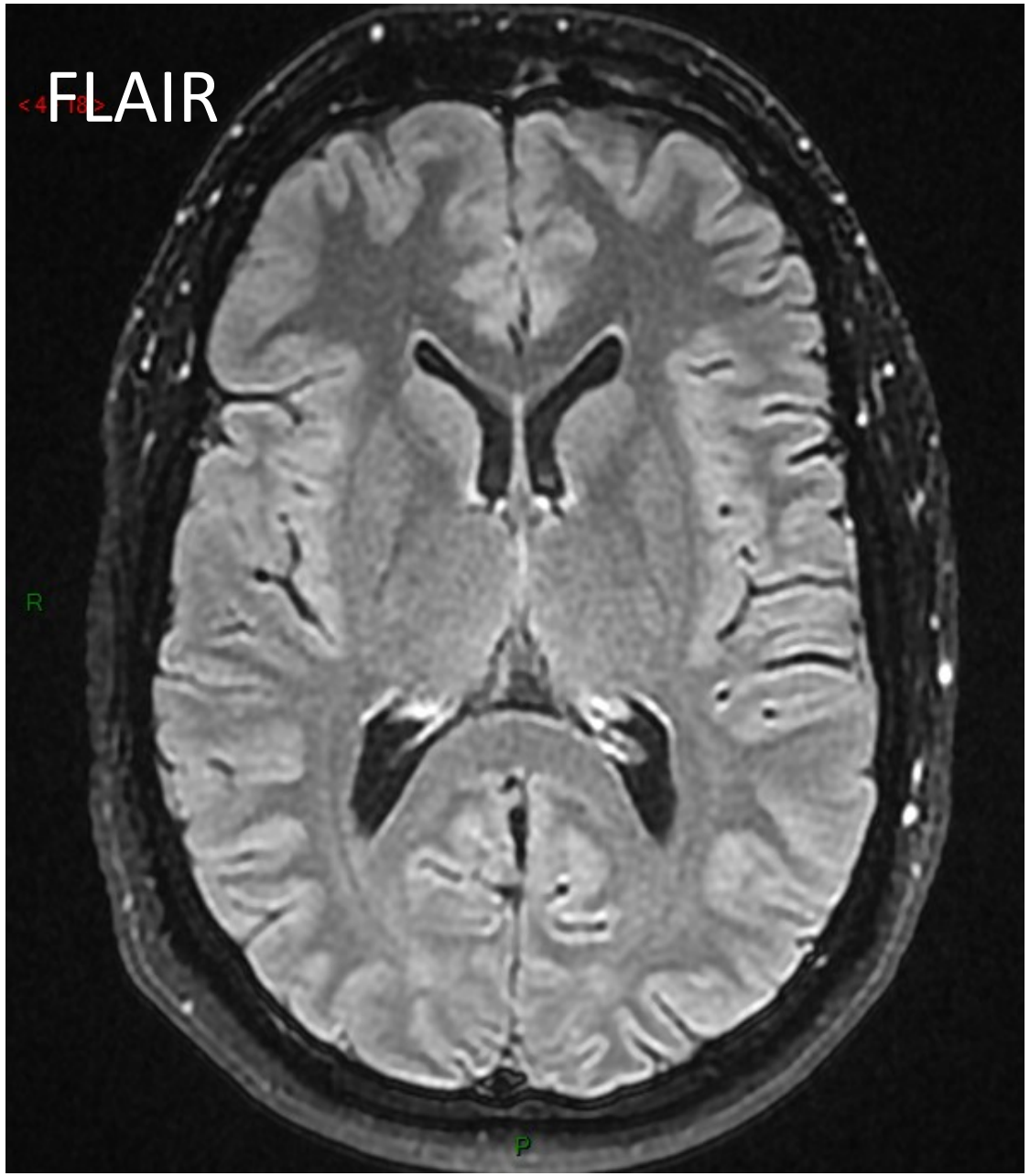

Chez la même personne, même plan de coupe: comparaison de la pondération **T2** (à gauche) et **FLAIR** (à droite

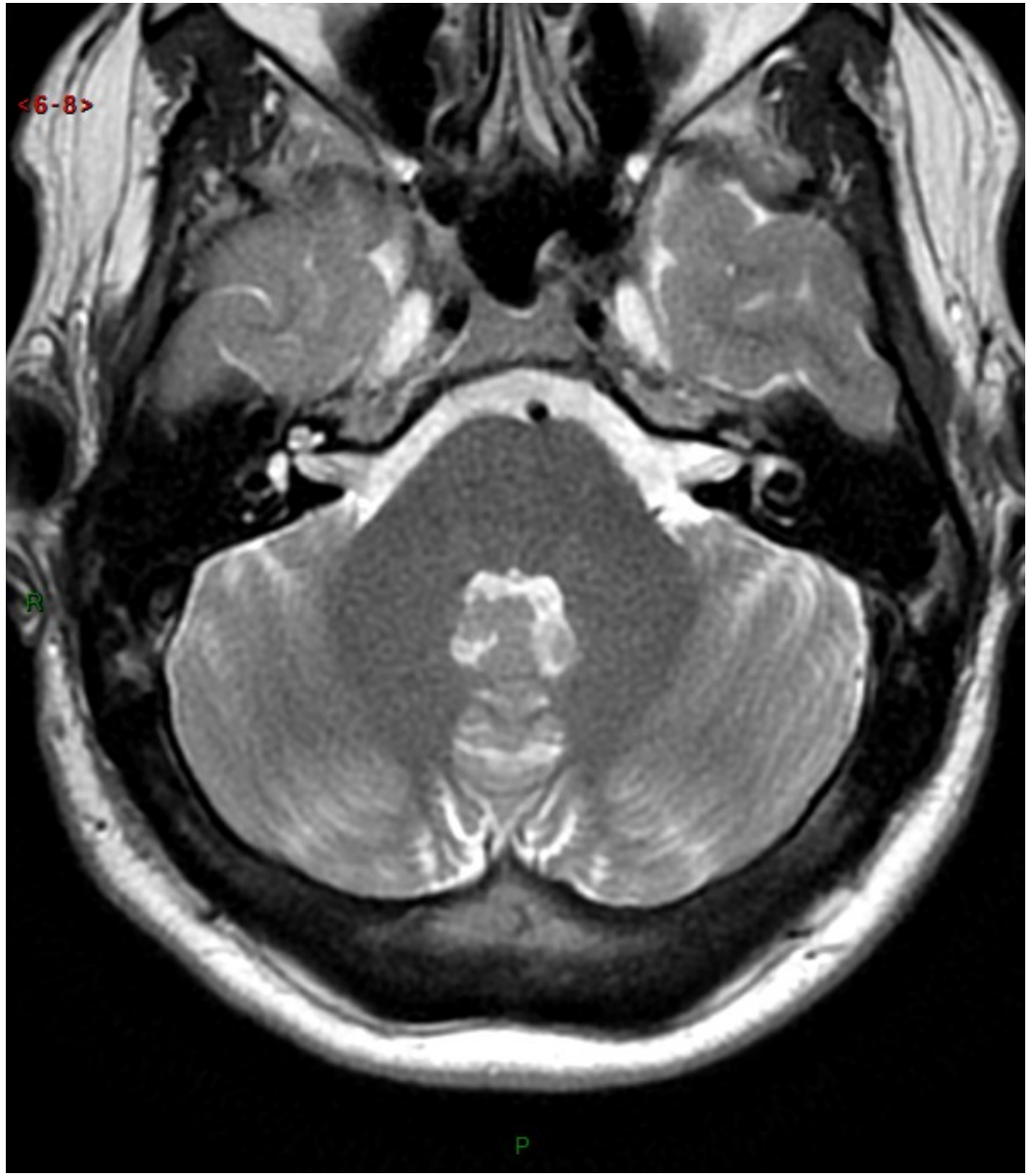

Valeur ajoutée de la pondération **T2** (à gauche) vs **FLAIR** (à droite) en fosse postérieure

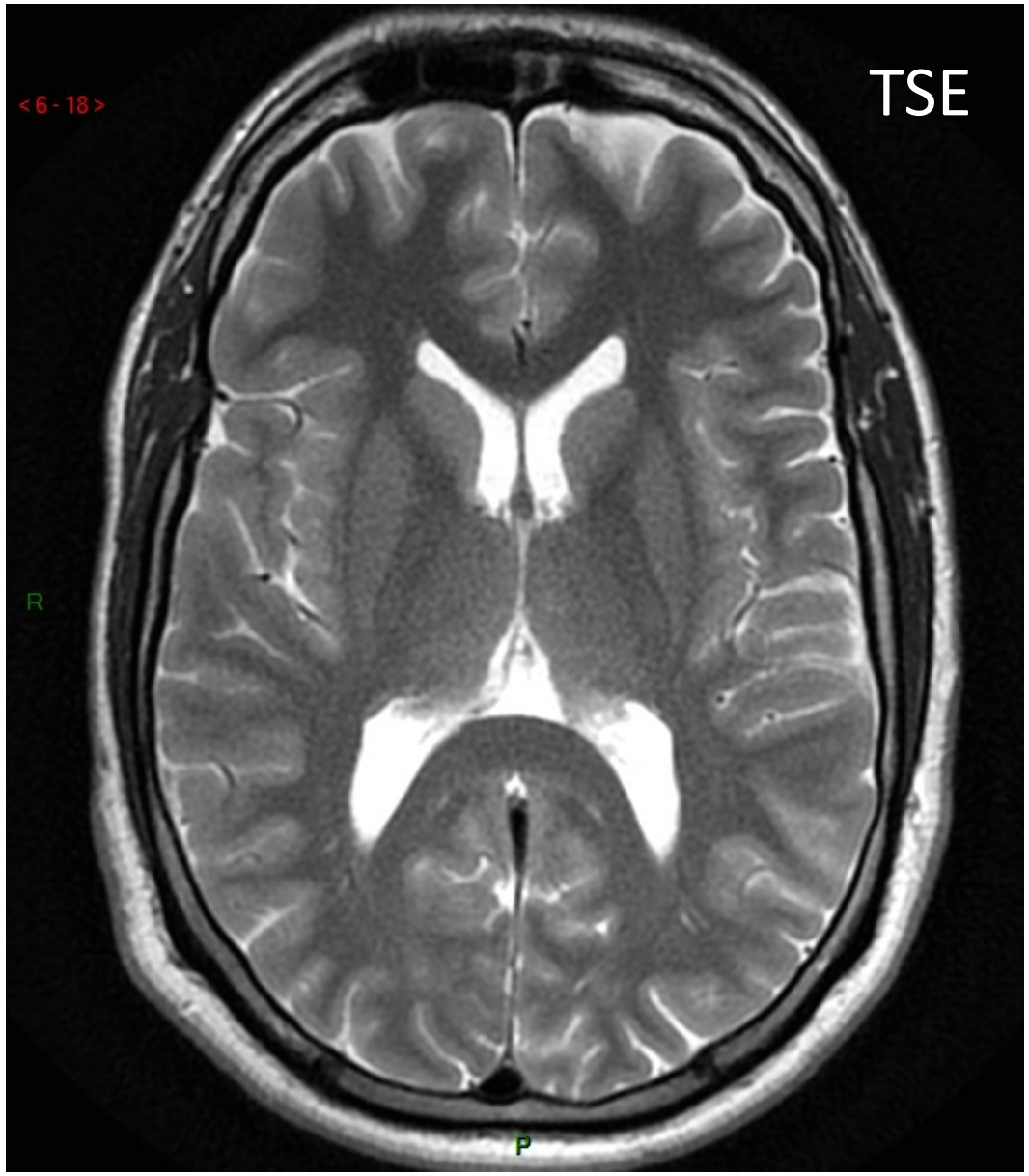

Pondération **T2 spin echo rapide (TSE)** à gauche et **écho de gradient (GRE)** à droite

Quelle valeur ajoutée à ma pondération GRE T2 ?

Pondération de diffusion

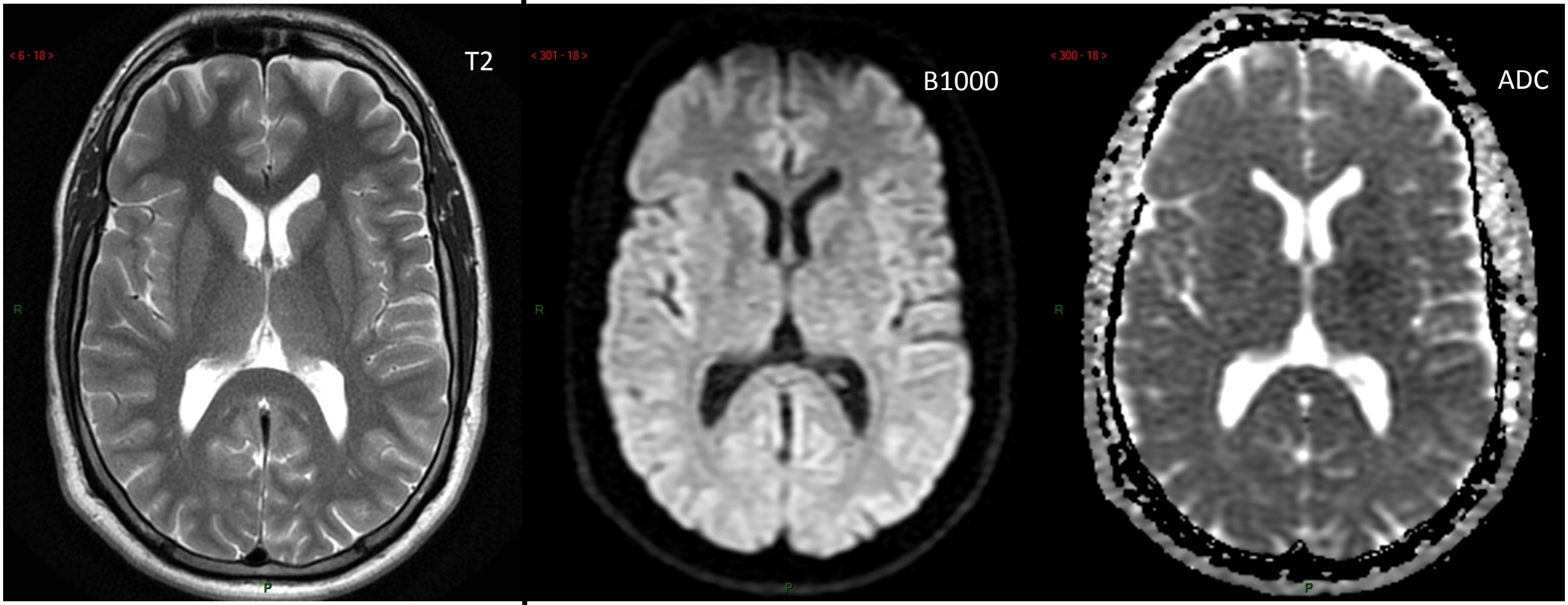

Pondération T2

Pondération en diffusion

Cartographie de l'ADC

Domaine qualitatif

Domaine quantitatif

Précisez les caractéristiques majeures
(au moins 1 par séquence)
des différentes pondérations de l'examen cérébral 'standard' ?

POURQUOI l'examen cérébral standard en IRM
ne contient-il pas de séquence diagnostique* pondérée T1 ?

*Il existe parfois des images pondérées T1 acquises par des séquences rapides à coupes épaisses de 'scout-view' qui passent 'par hasard' dans la lésion mais qui ne peuvent être considérées comme des images diagnostiques pondérées T1.

2.Examen en IRM en **injection d'emblée de PdC**:

Recherche de foyer de rupture de BHE dans une pathologie connue

Pondération T1 post-contraste

Pondération T2

Pondération FLAIR

Examen en IRM de l'encéphale en injection d'emblée de produit de contraste :
→recherche d'activité inflammatoire dans la sclérose en plaques (SEP)

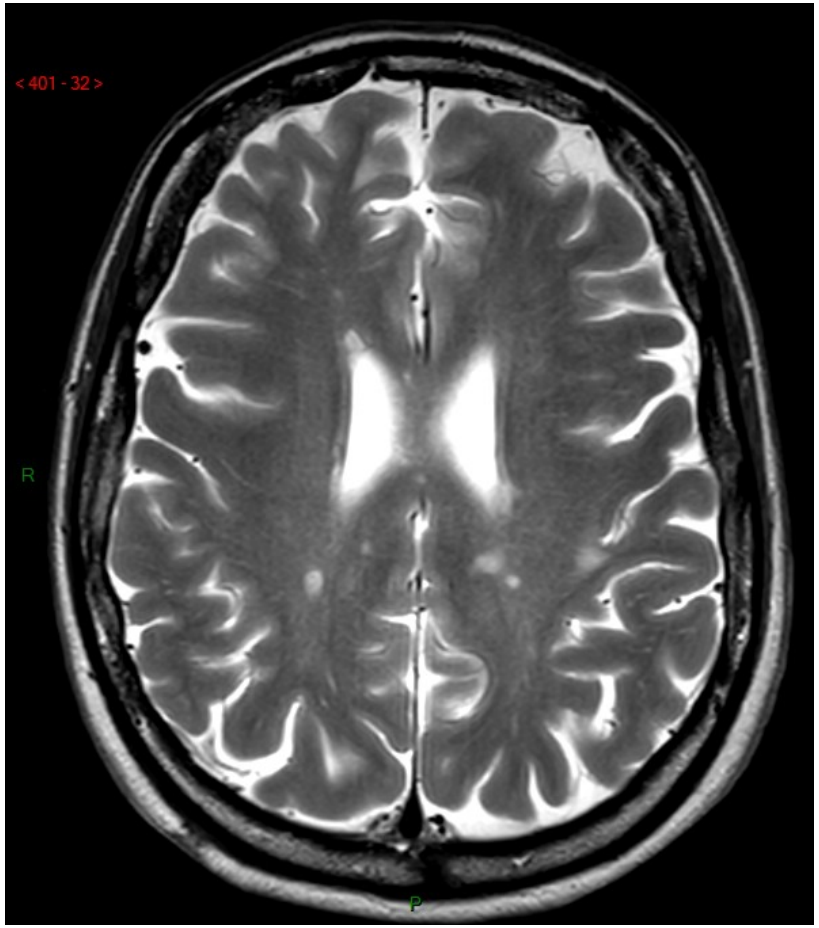

T2

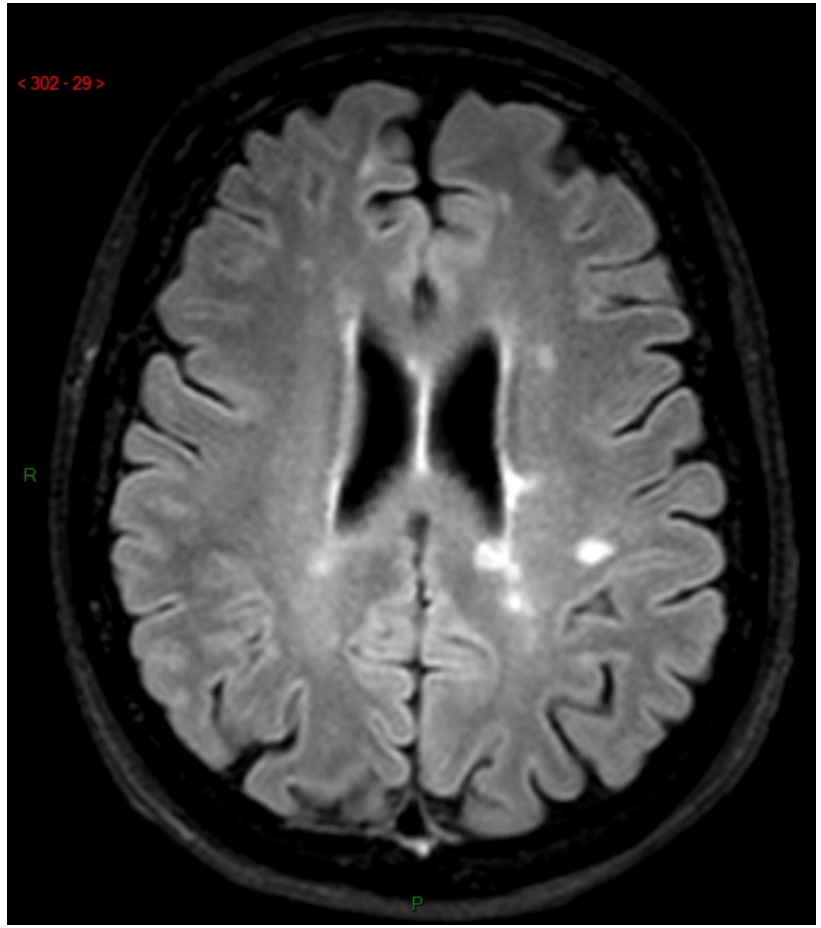

FLAIR

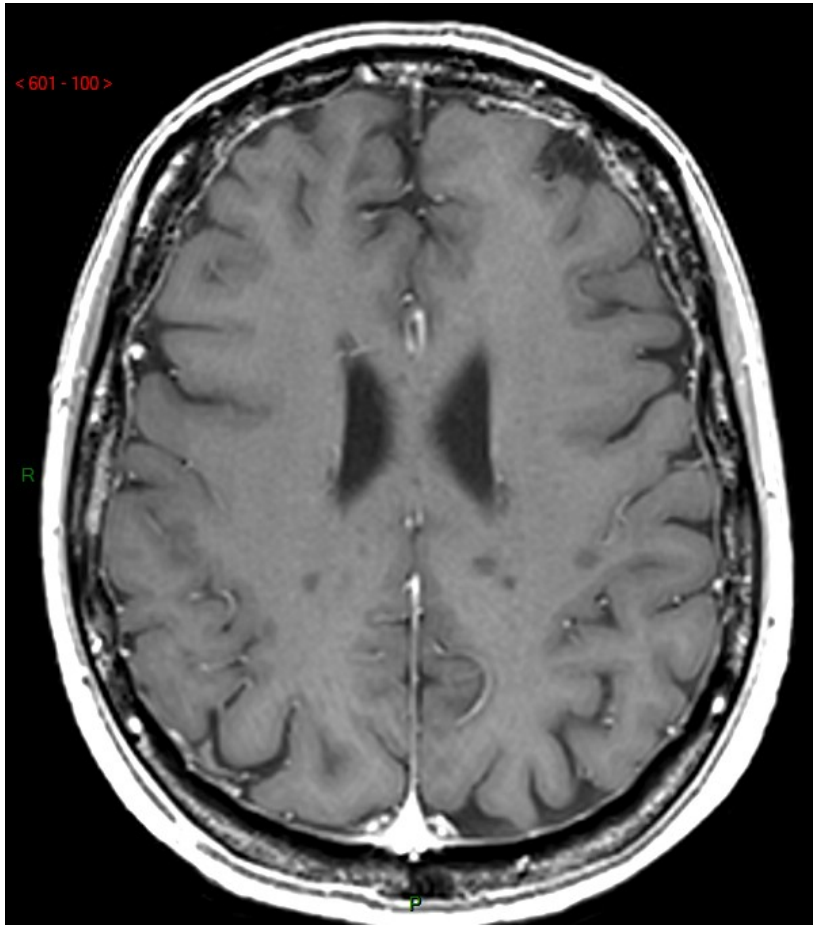

T1

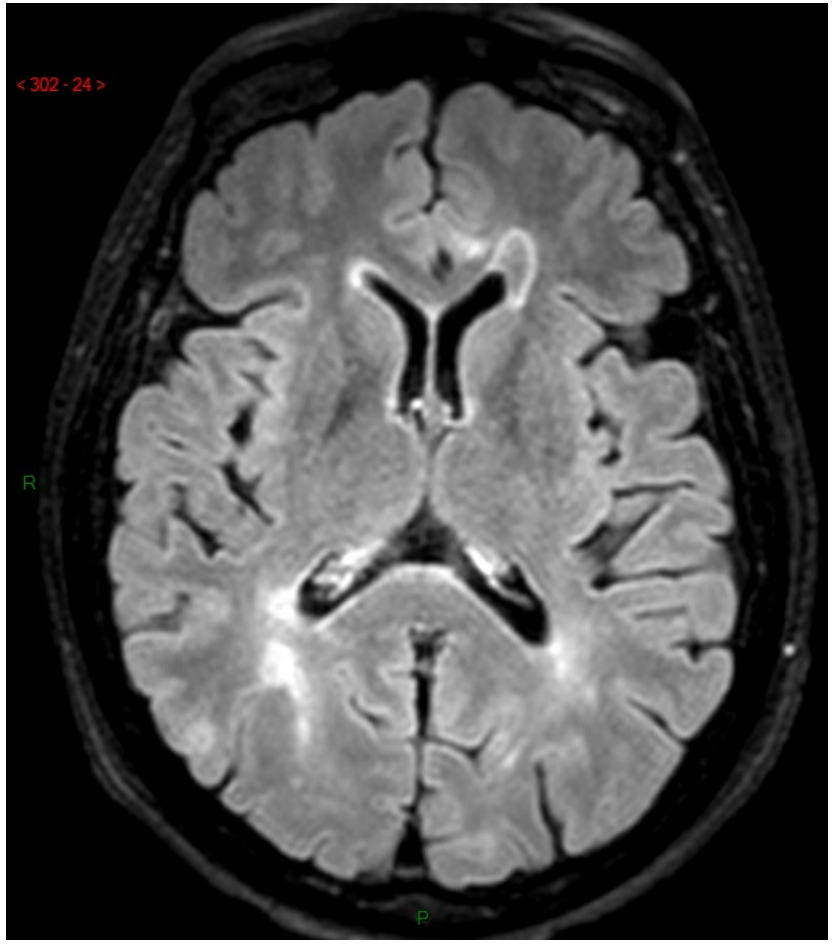

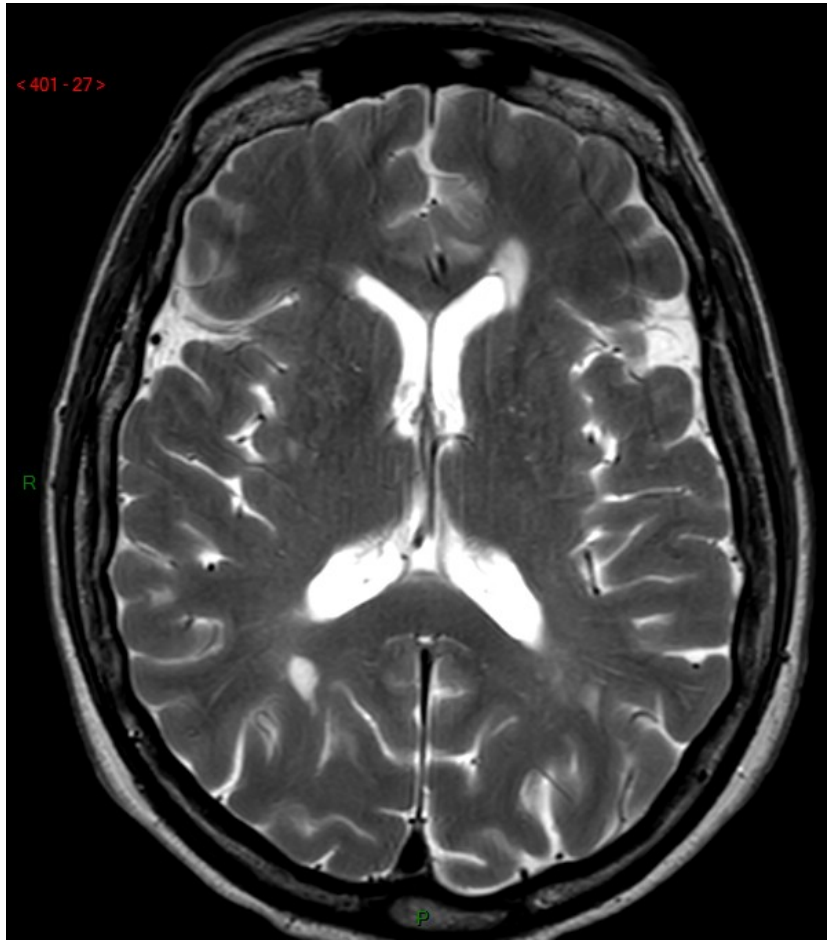

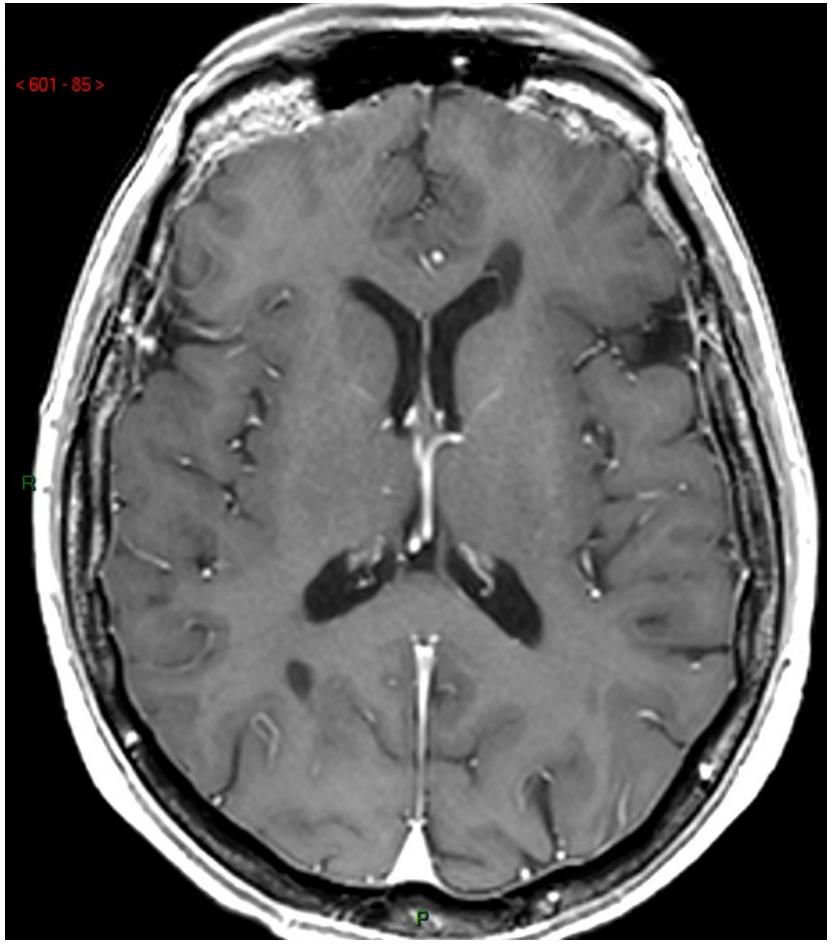

FLAIR T2 T1

Quelle information qualitative cardinale dans la prise en charge du patient apporte la pondération T1 post-contraste ?

Quelle autre information semi-quantitative cardinale apporte la pondération T1 ?

3. **Examen en IRM sans et avec injection de produit de contraste** (Cas 1)

→Caractérisation d'une lésion vue sur les séquences en contraste spontané

Pondération T1 sans et avec PdC

Pondération T2

Pondération FLAIR

Pondération en diffusion

Pondération T2* (ou GRE T2)

+ *confrontation à l'imagerie métabolique (ici PET – Tomographie par Emission de Positrons utilisant le traceur Méthionine)*

IRM cérébrale avant et après injection de produit de contraste

→ Caractérisation d'une lésion cérébrale vue sur les séquences sans injection de PdC

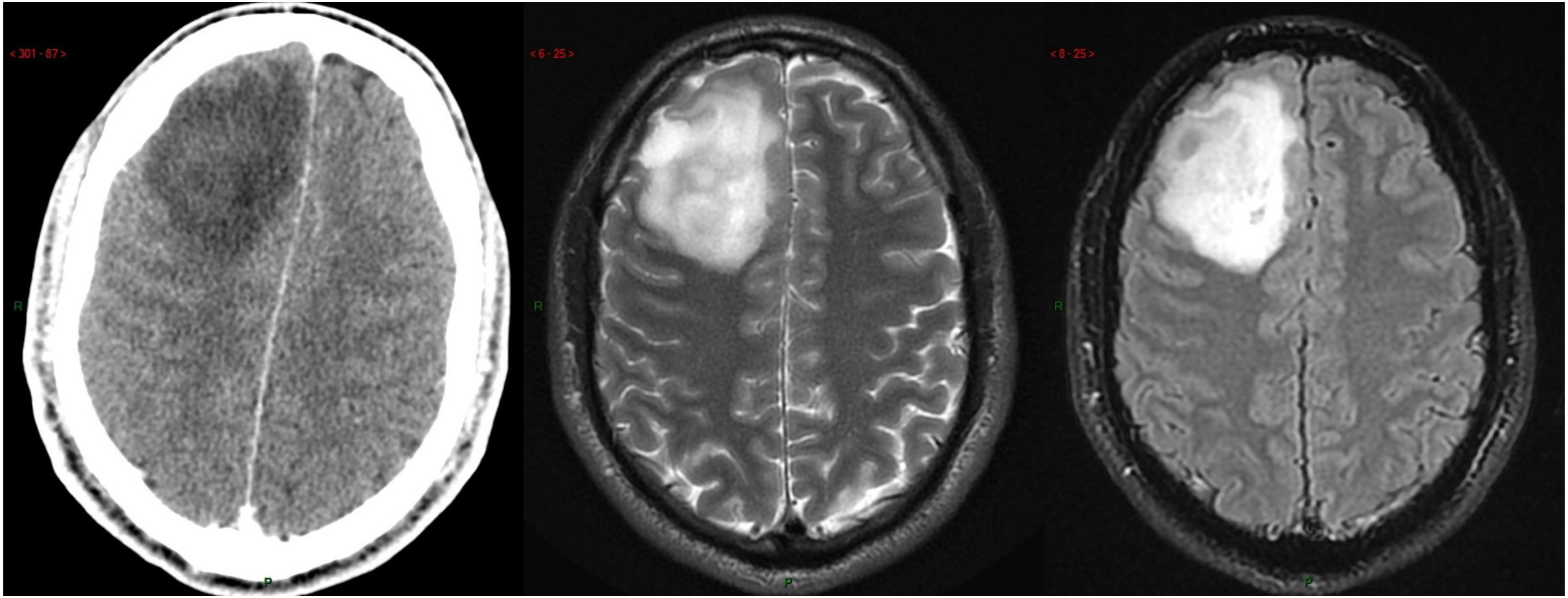

CT scanner cérébral <u>AVEC</u> injection de PdC

T2

FLAIR

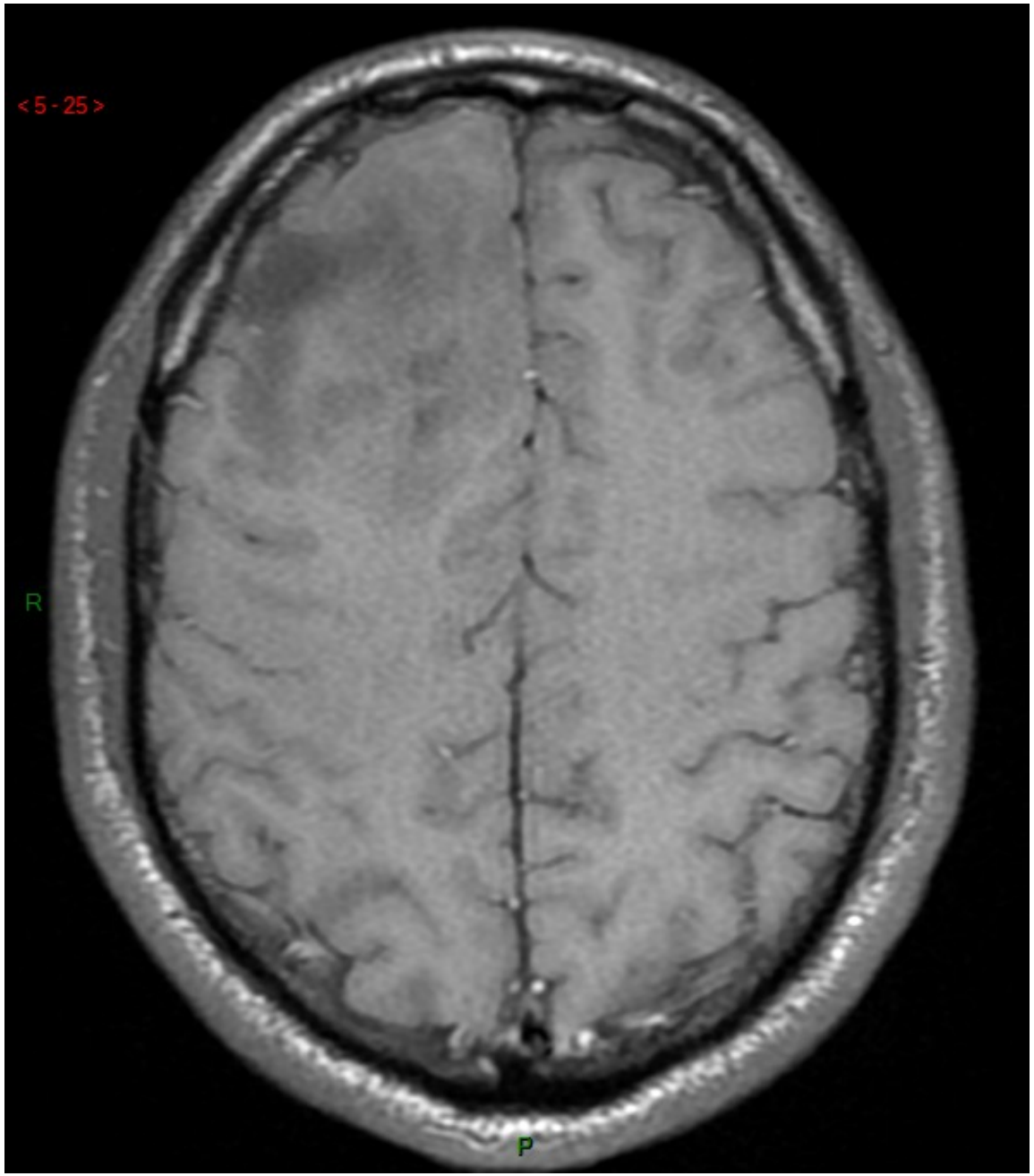

Pondération T1 (TSE) AVANT injection de PdC

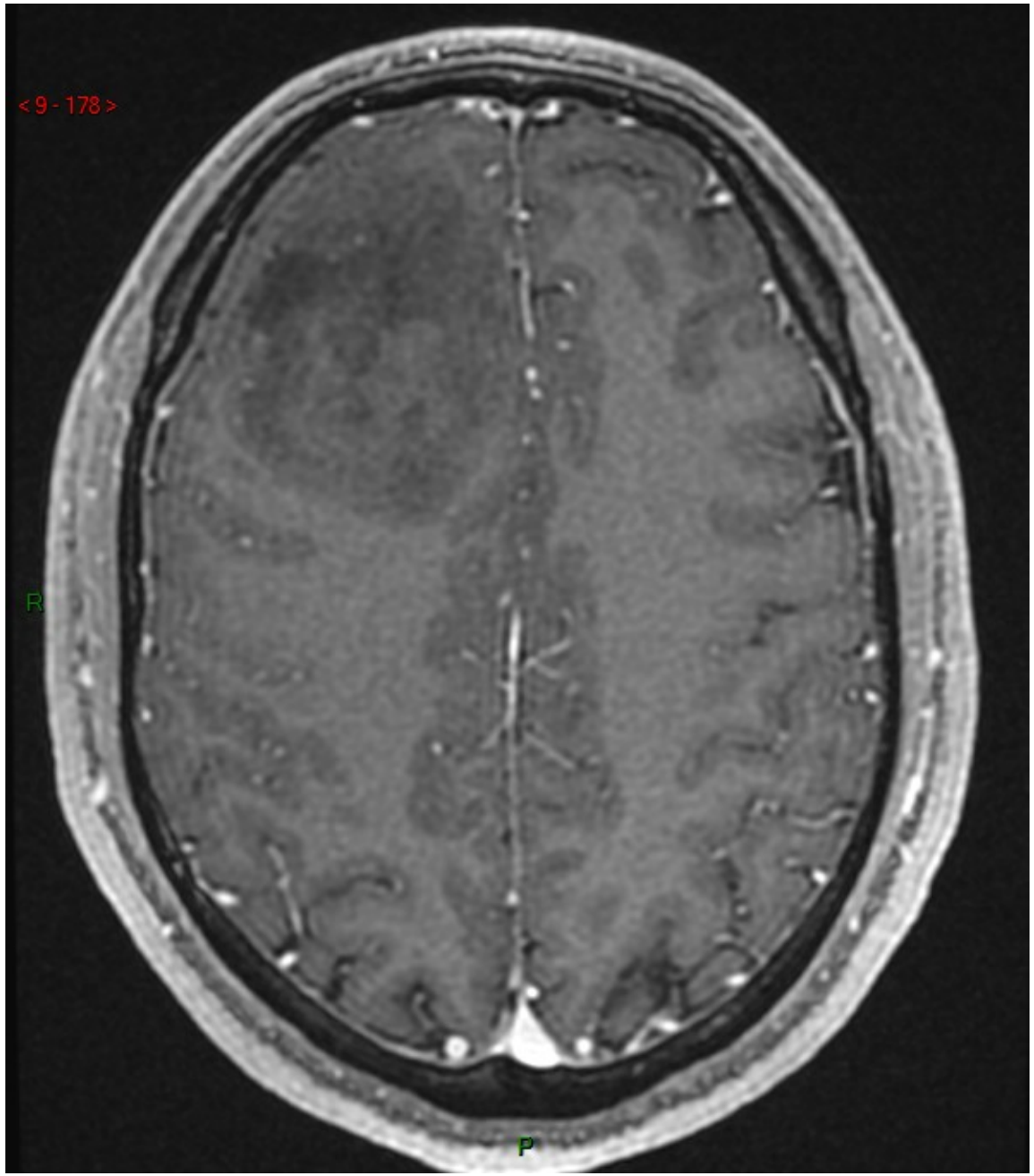

Pondération T1 (GRE) APRES injection de PdC

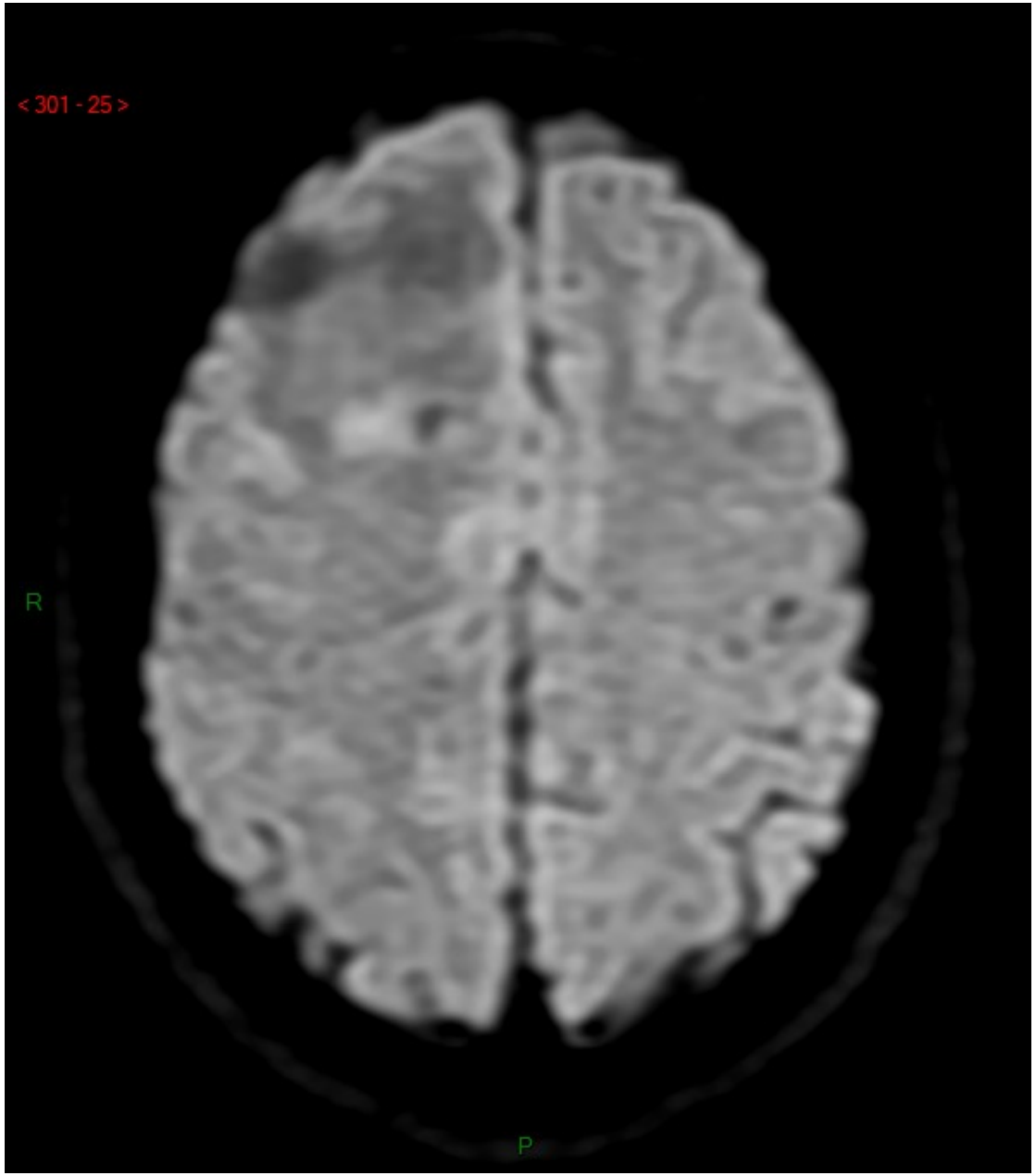

Séquence pondérée en diffusion
DWI = Diffusion-weighted Imaging

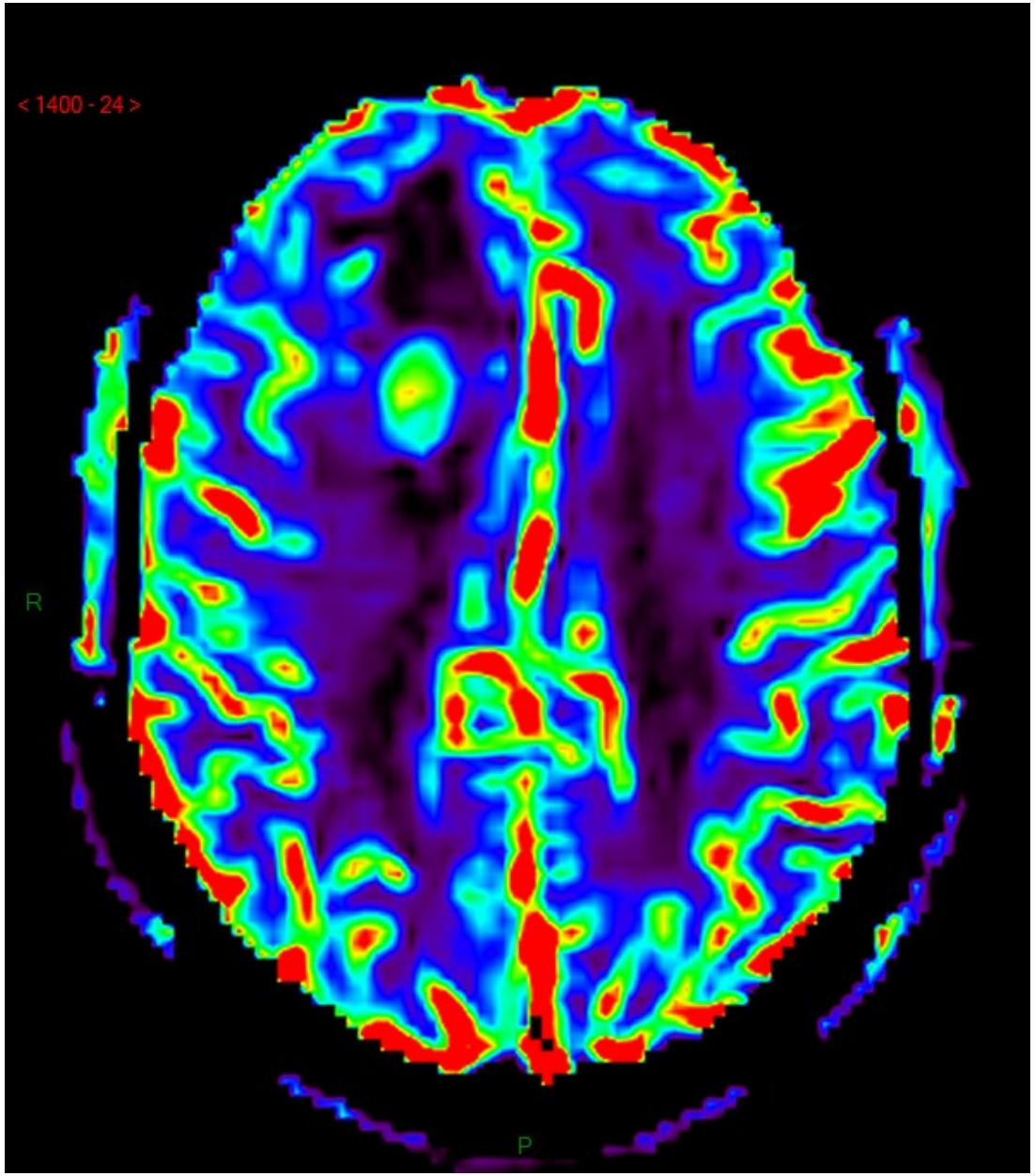

Séquence pondérée en perfusion
PWI = Perfusion-weighted Imaging (rCBV)

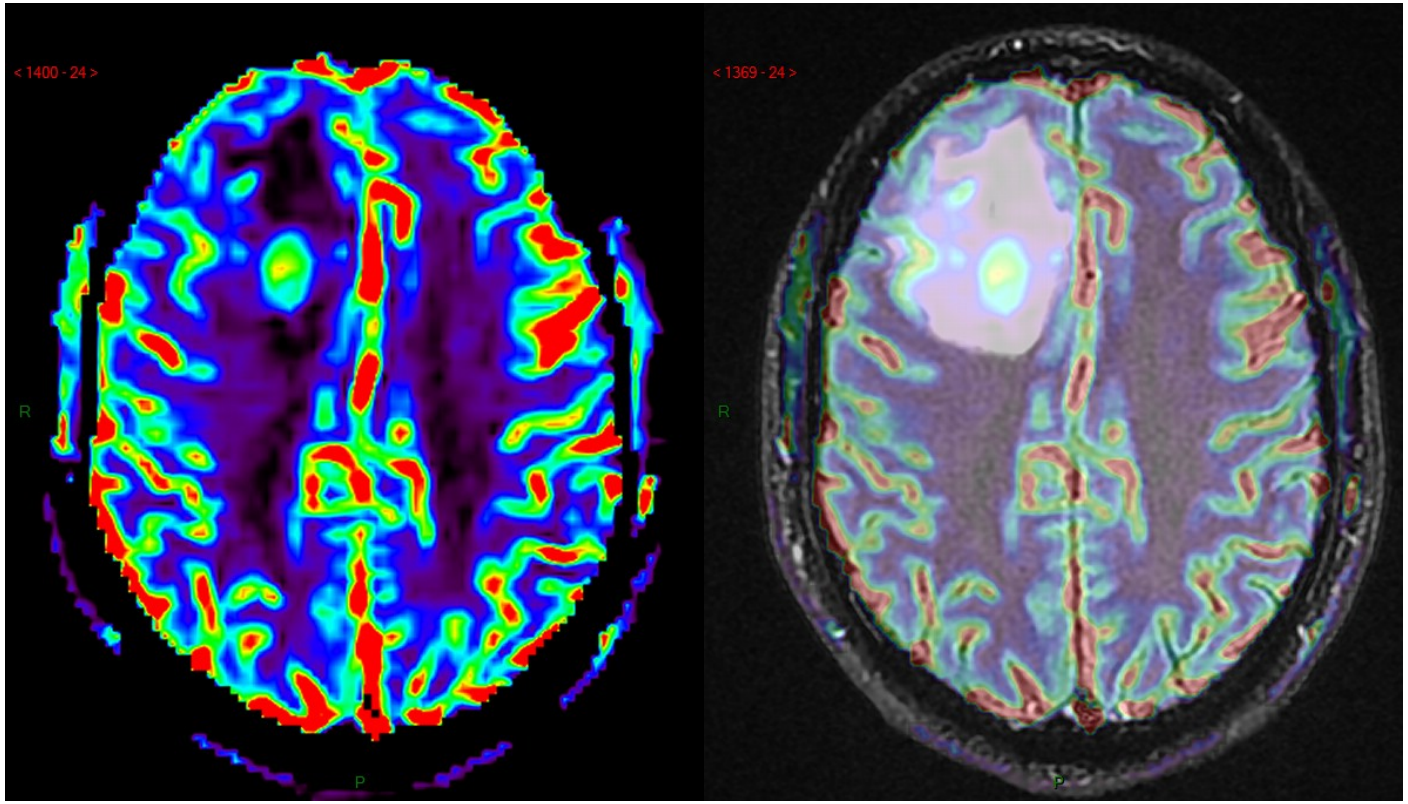

Superposition (‘overlay’) entre:

- imagerie de perfusion (à gauche) …
- … et imagerie anatomique (à droite)

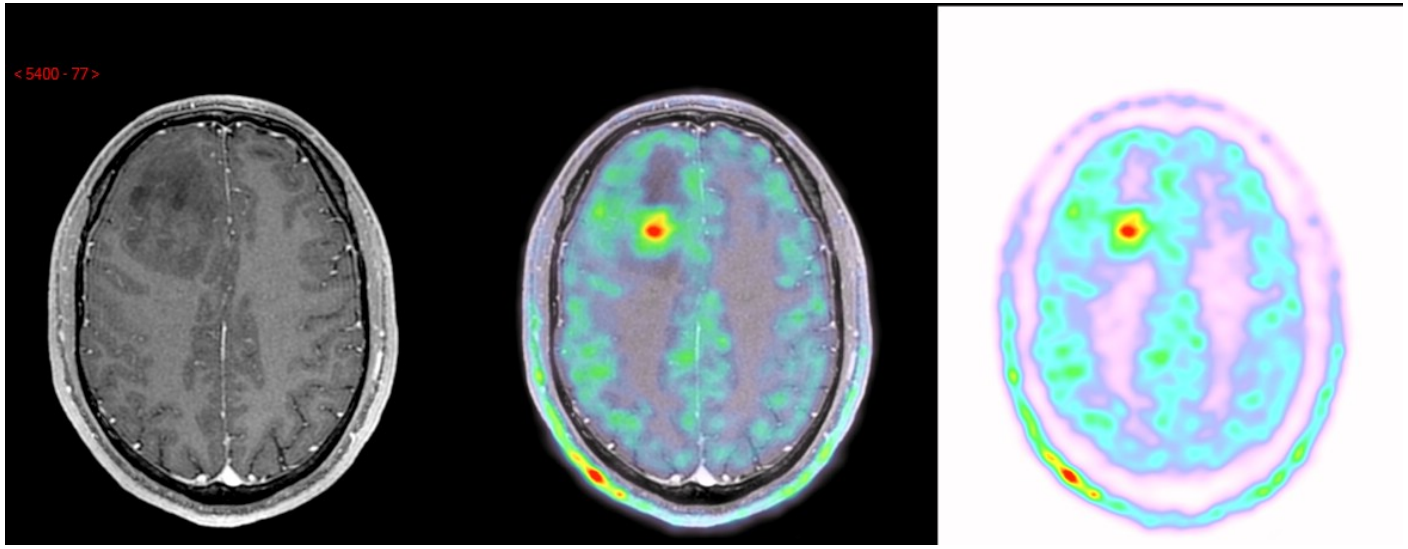

Superposition (‘overlay’) au milieu entre:

- imagerie de anatomique T1 (à droite)
- et imagerie métabolique* (à gauche)

Quelle information spécifique ?....
… convergente ou divergente entre les deux modalités ?

4. **Examen en IRM sans et avec injection de produit de contraste** (Cas 2)

Caractérisation d’une lésion vue sur les séquences en contraste spontané

Pondération T1 sans et avec PdC
Pondération T2
Pondération FLAIR
Pondération en diffusion

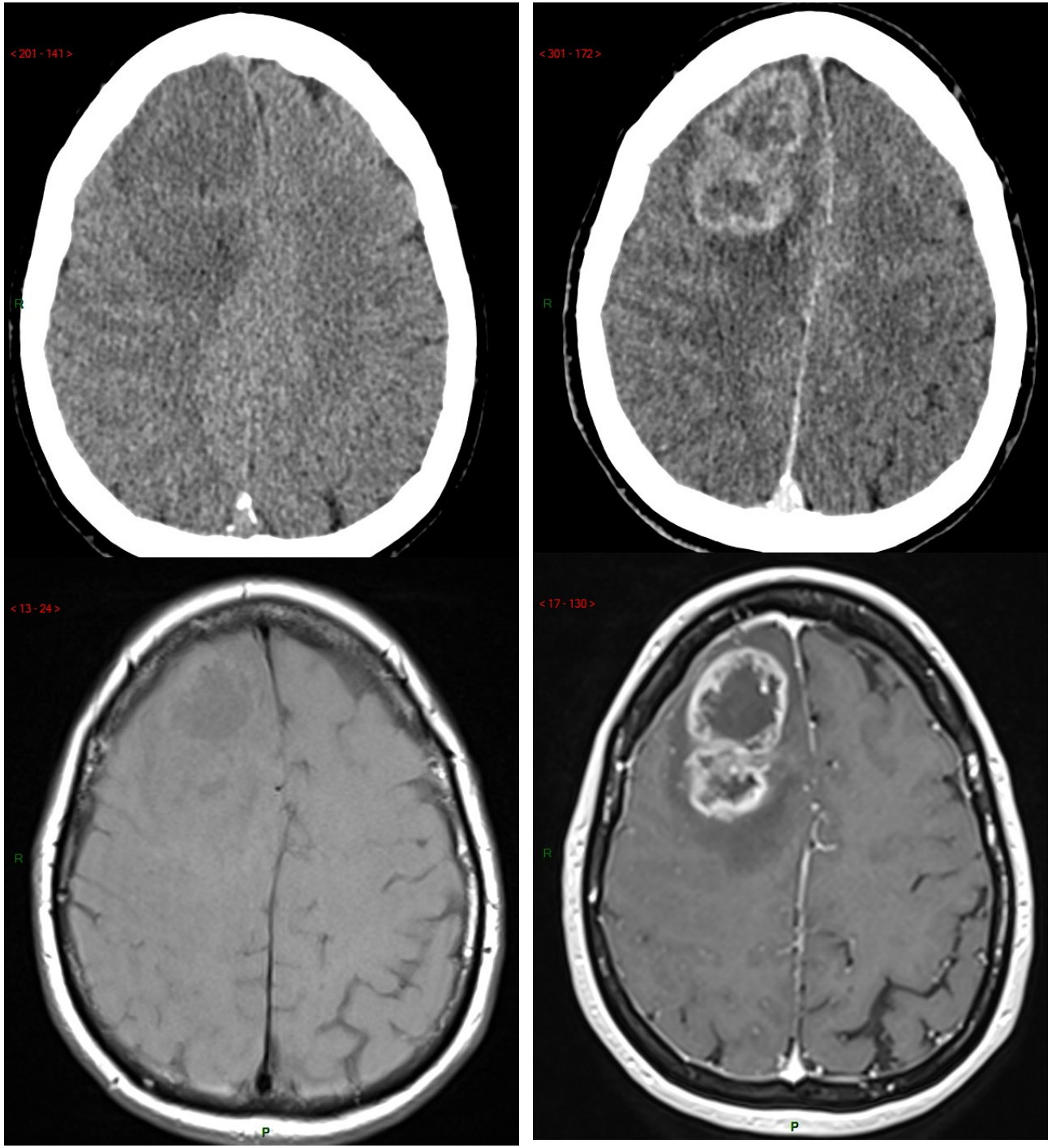

CT scanner sans et avec produit de contraste

IRM pondérée T1 sans et avec produit de contraste

Quelle différence entre les deux modalités?
Quelle différence importante avec le cas précédent ?

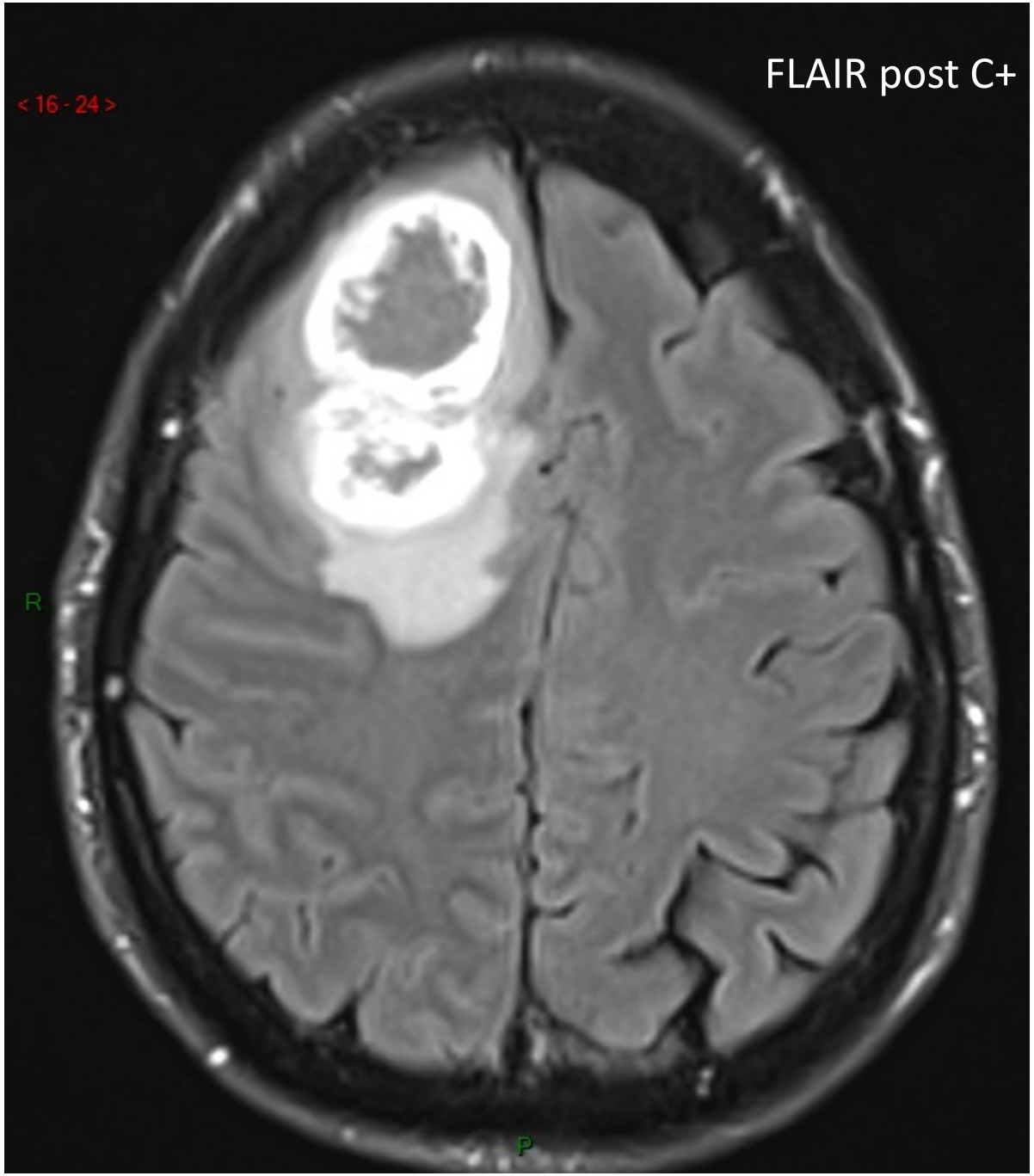
FLAIR post C+
< 16 - 24 >
R
P

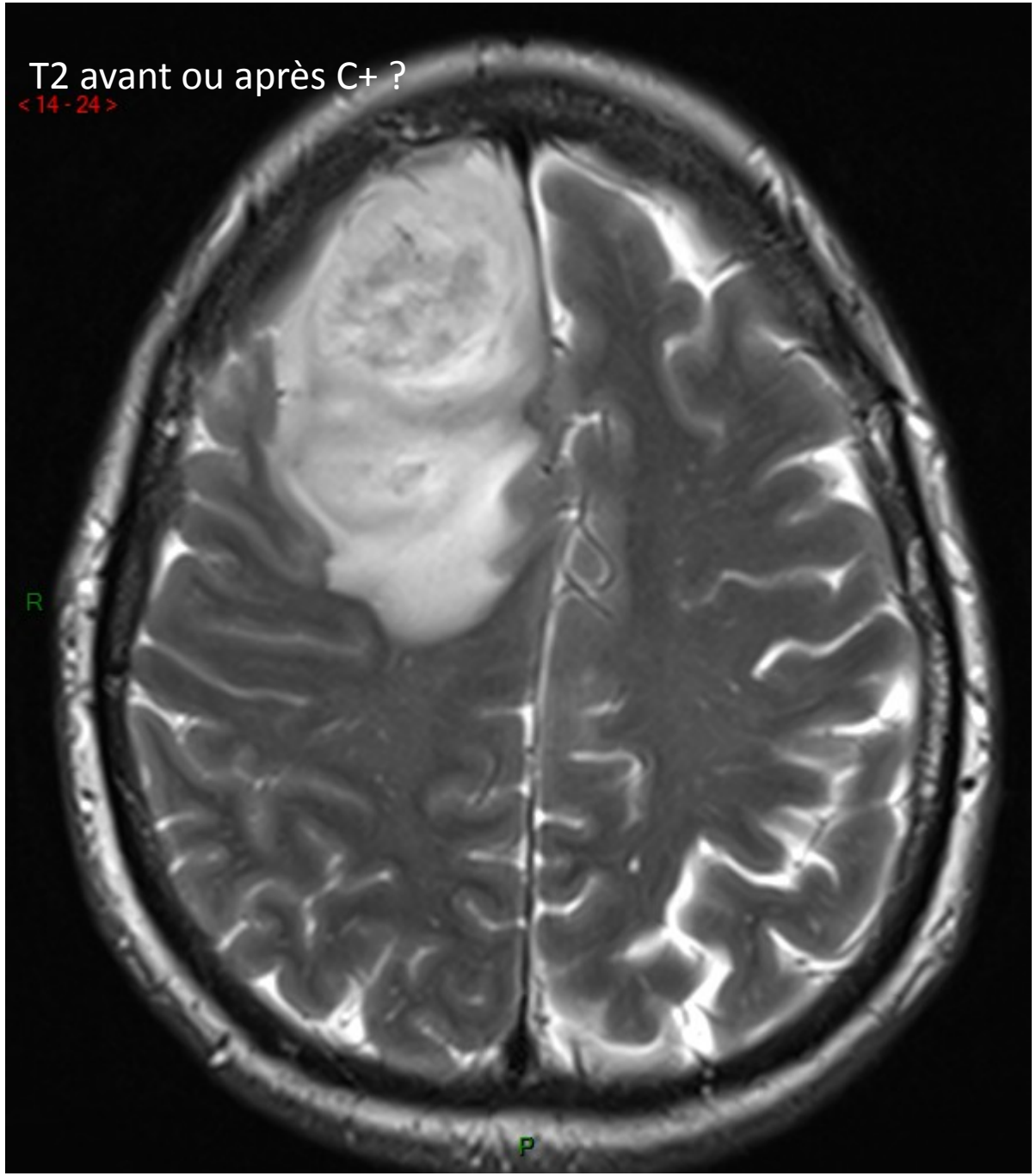
T2 avant ou après C+ ?
< 14 - 24 >
R
P

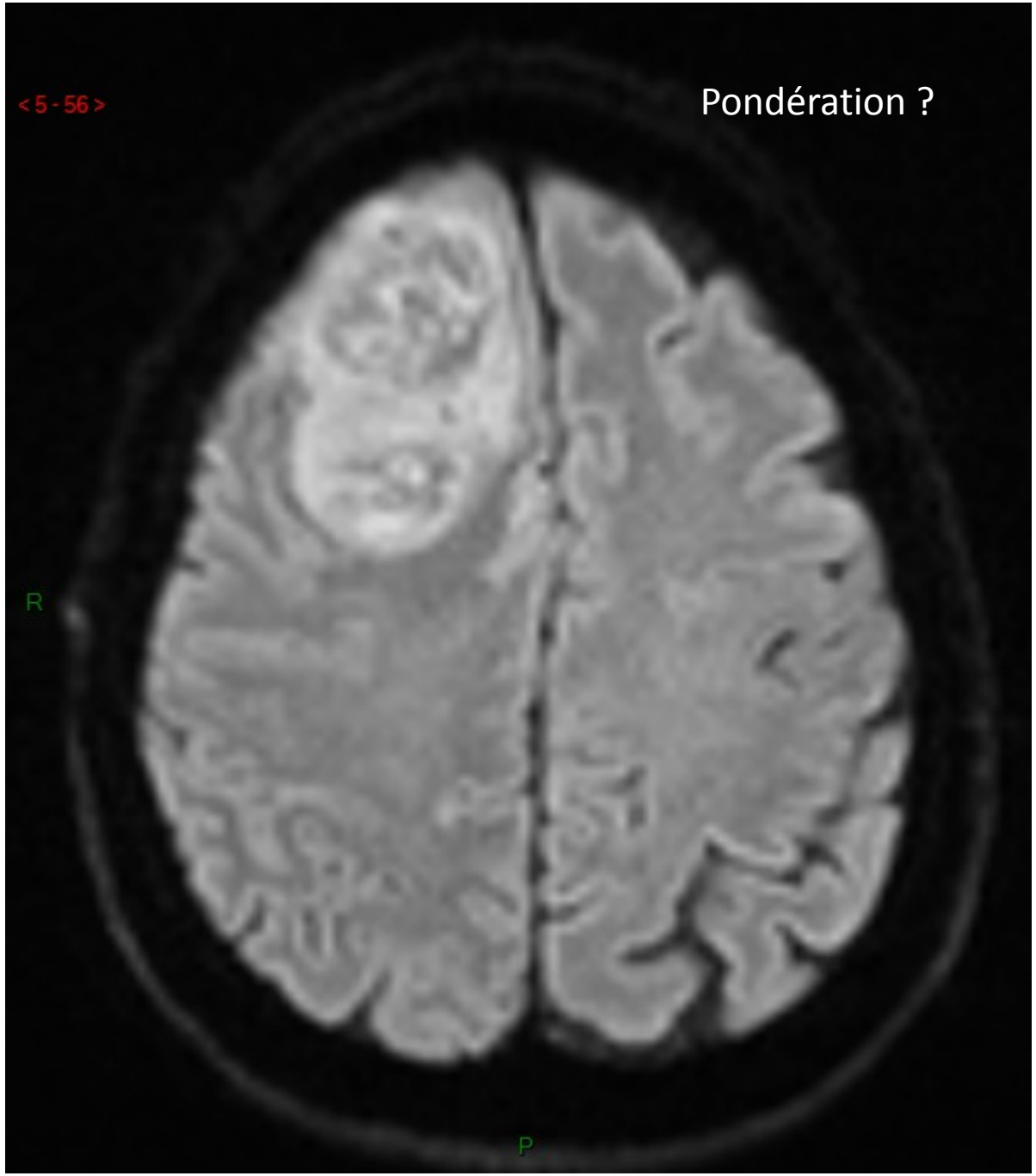
< 5 - 56 >
Pondération ?
R
P

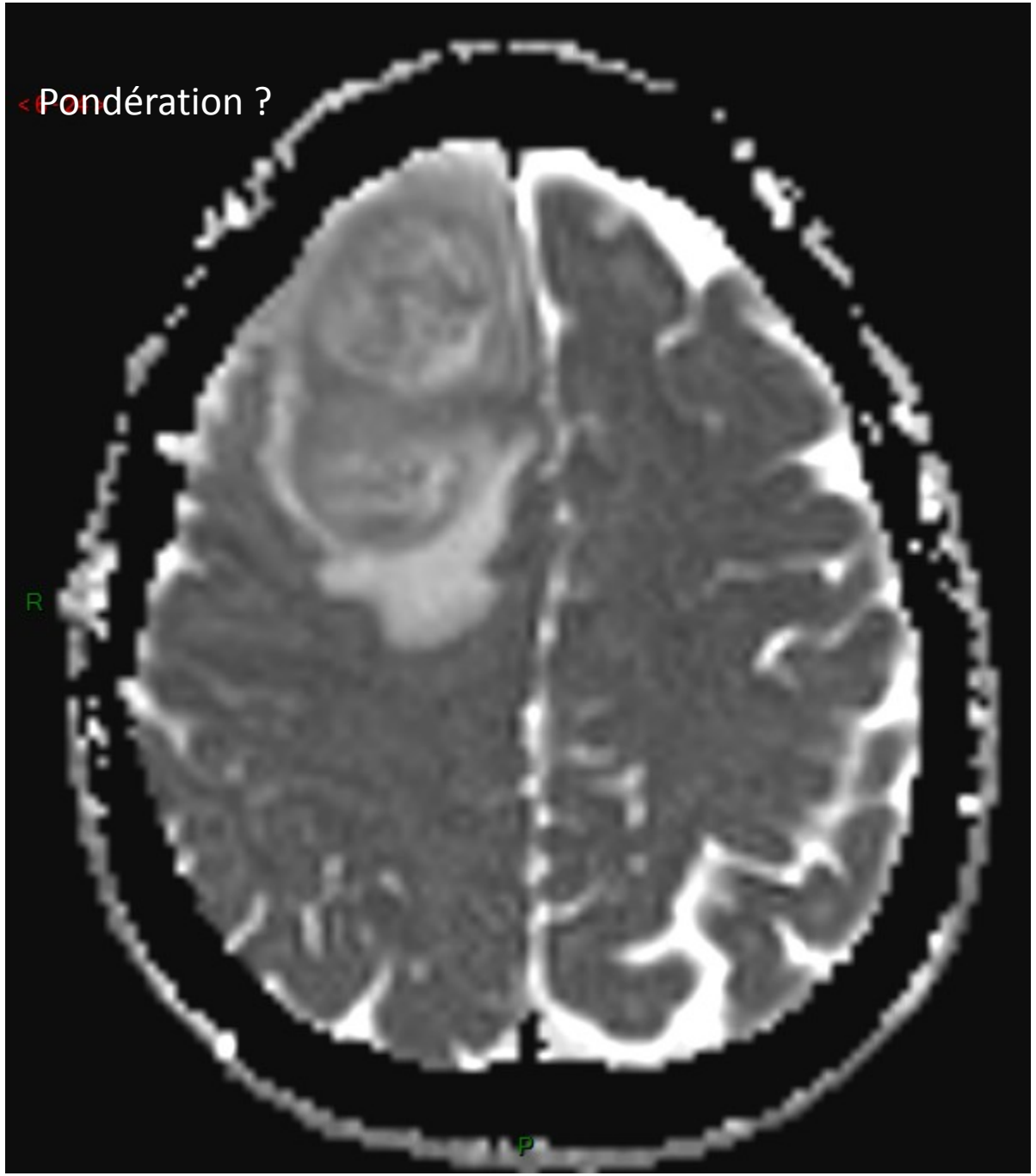
Pondération ?
R
P

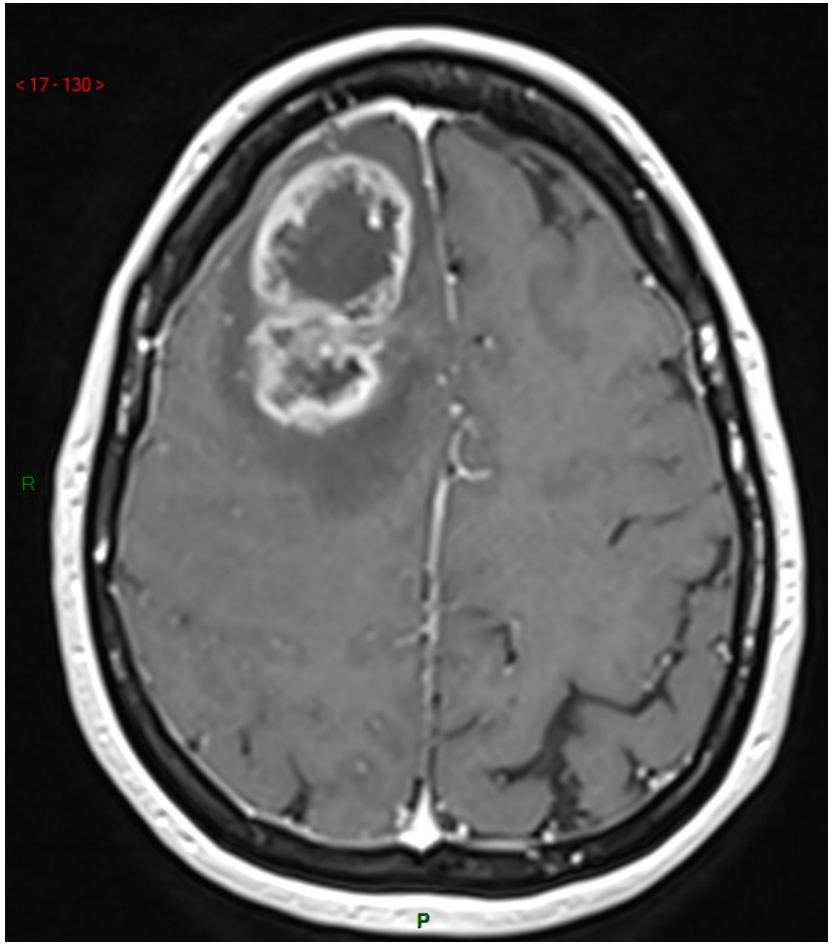

Pondération ?

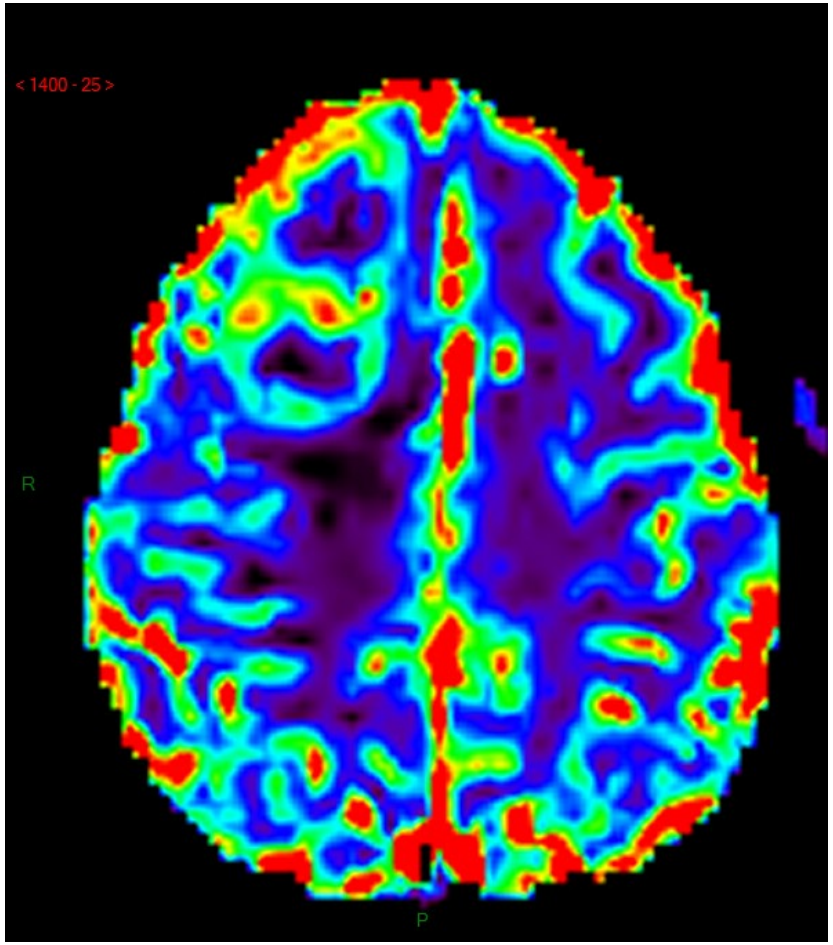

Pondération ?

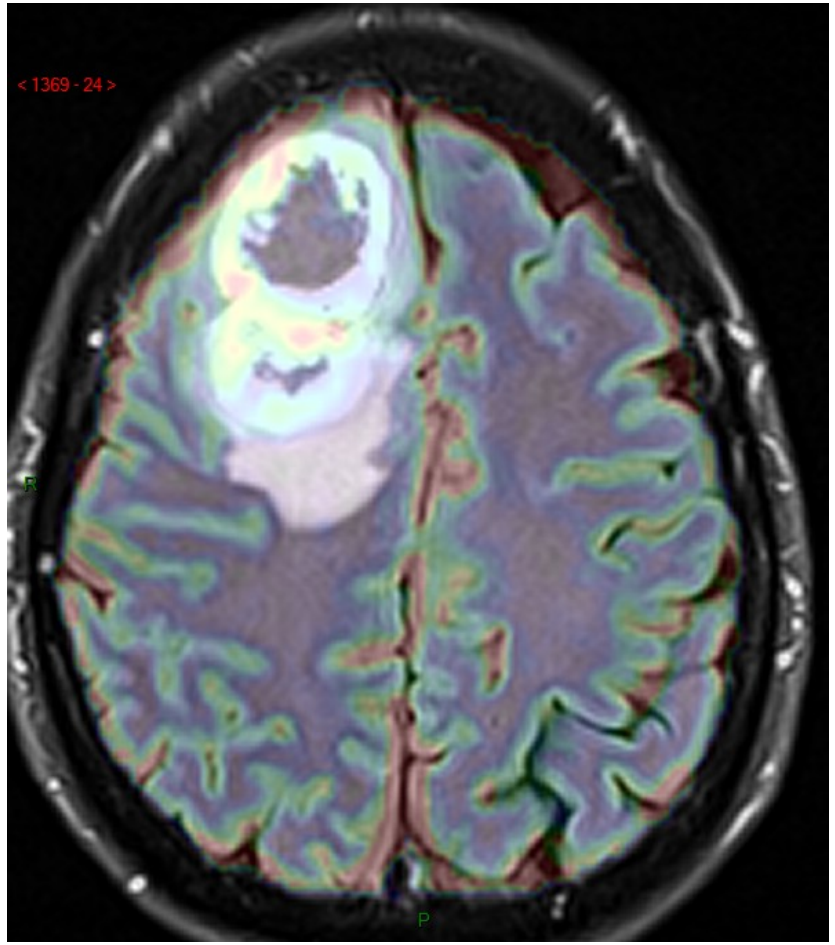

Pondération/particularisme ?