

Imagerie des urgences respiratoires chez l'enfant

Dana Dumitriu

Rx thorax chez l'enfant

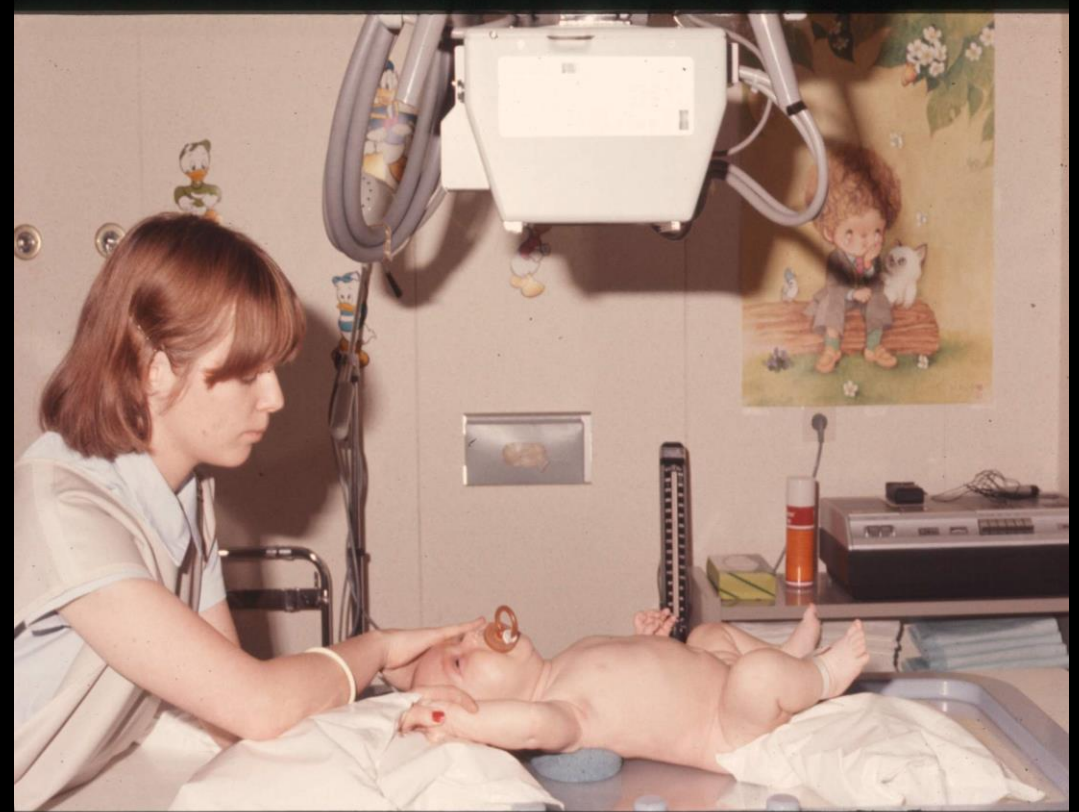- Particularités techniques
- Aspects normaux
- Urgences

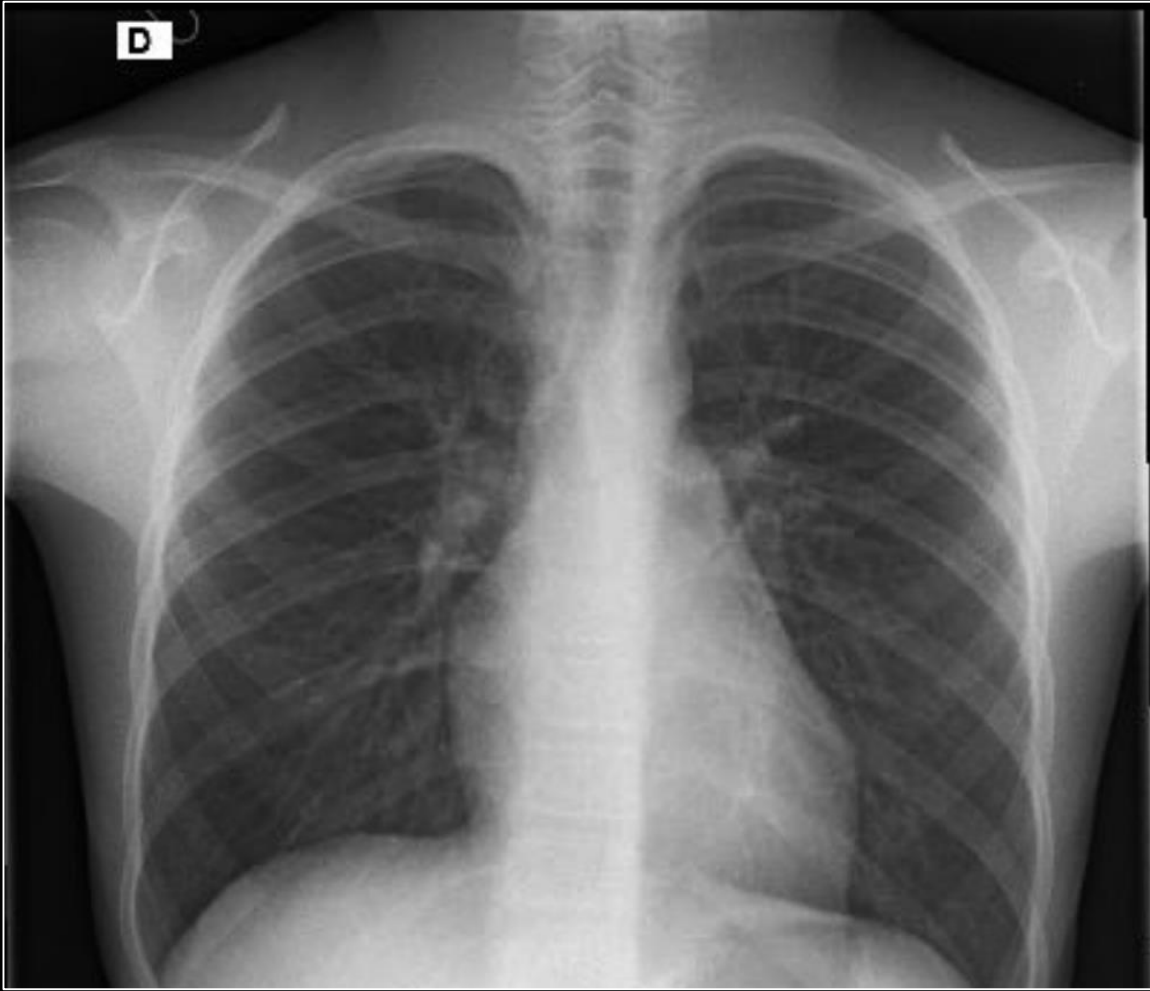
- particularités techniques en pédiatrie

- ≤ 6 ans :

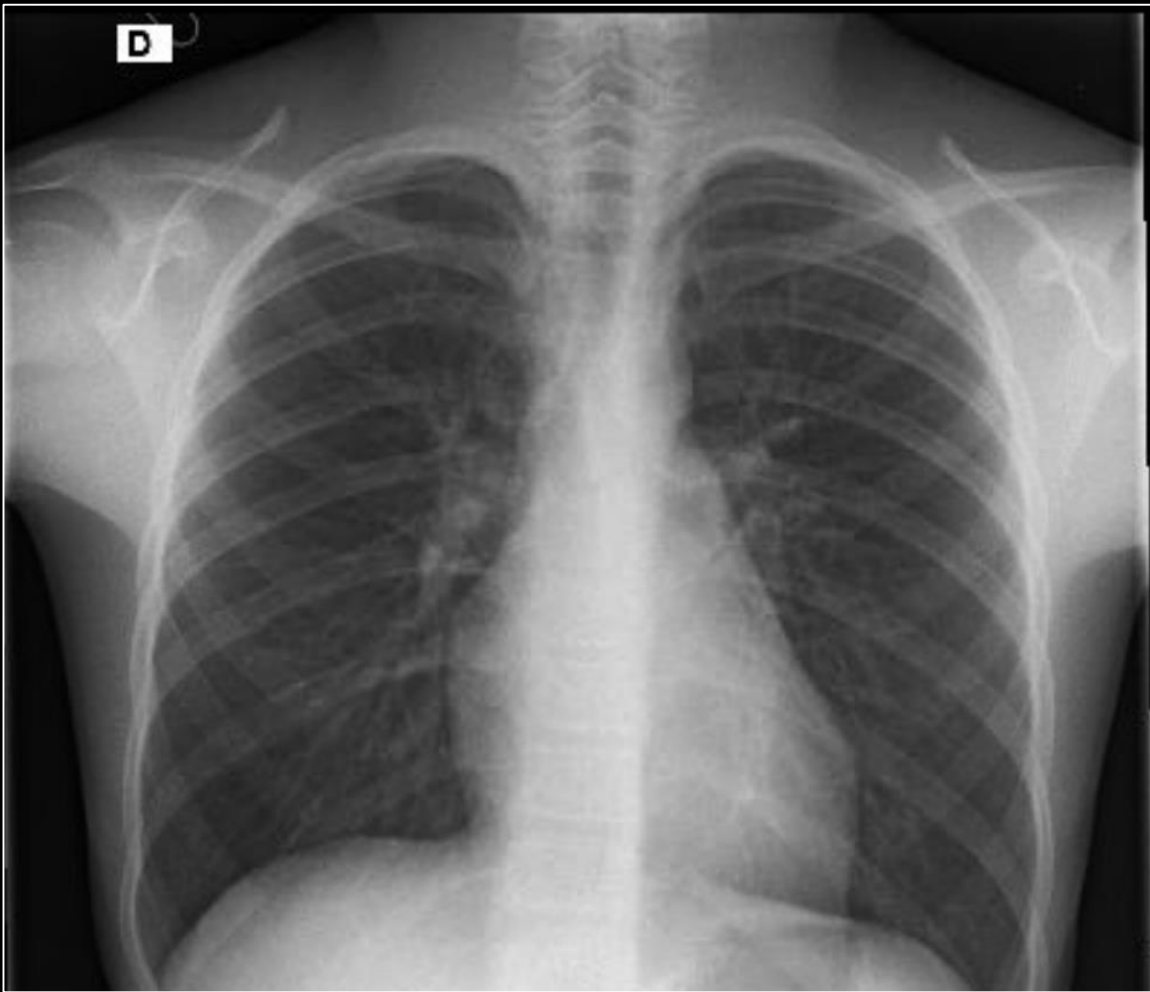
- décubitus dorsal
 - dégagement du menton
 - bras le long de la tête
 - face strict
 - ablation de la grille anti-diffusé
 - haut kV > 90 à 105

- > 6 ans : technique « adulte »

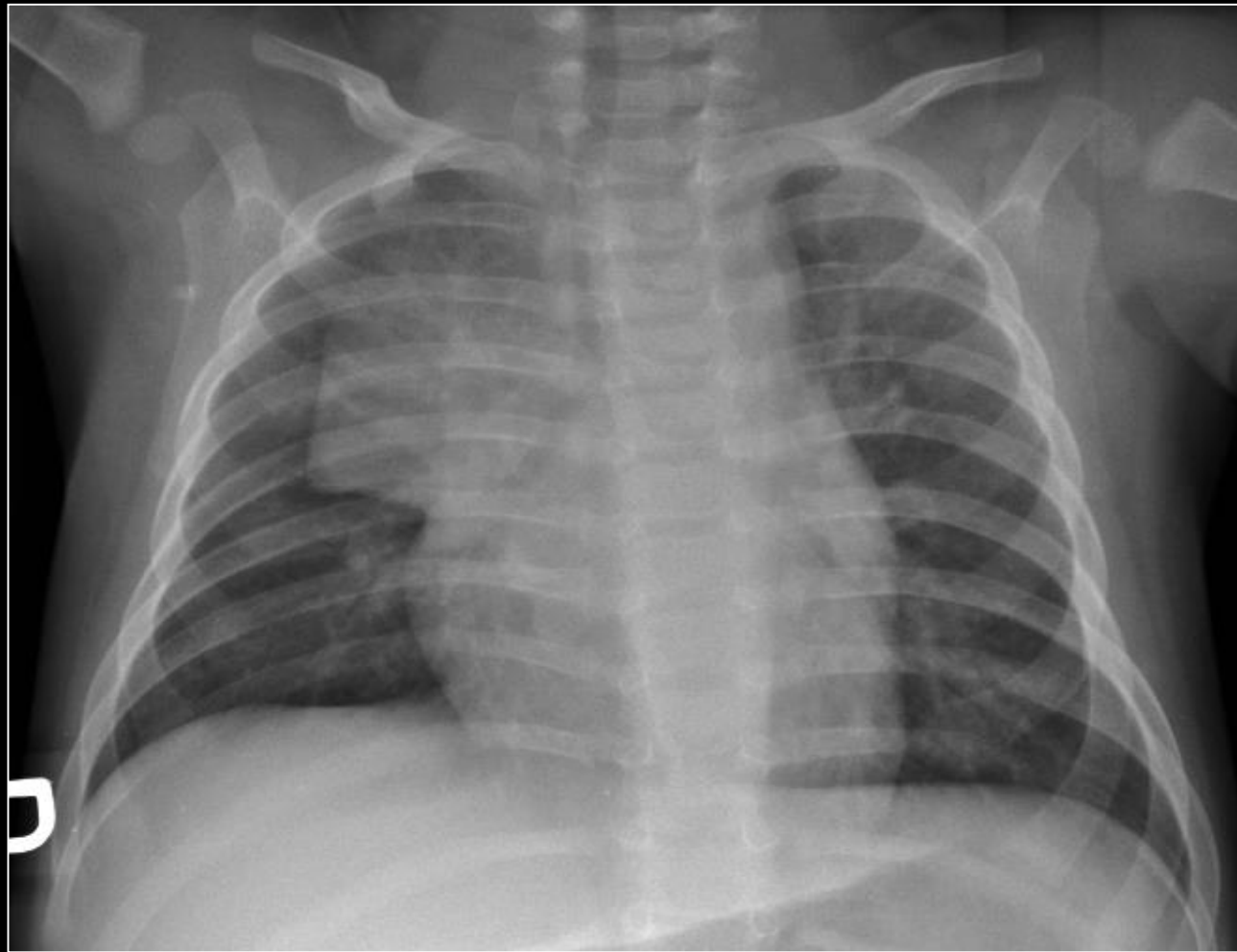




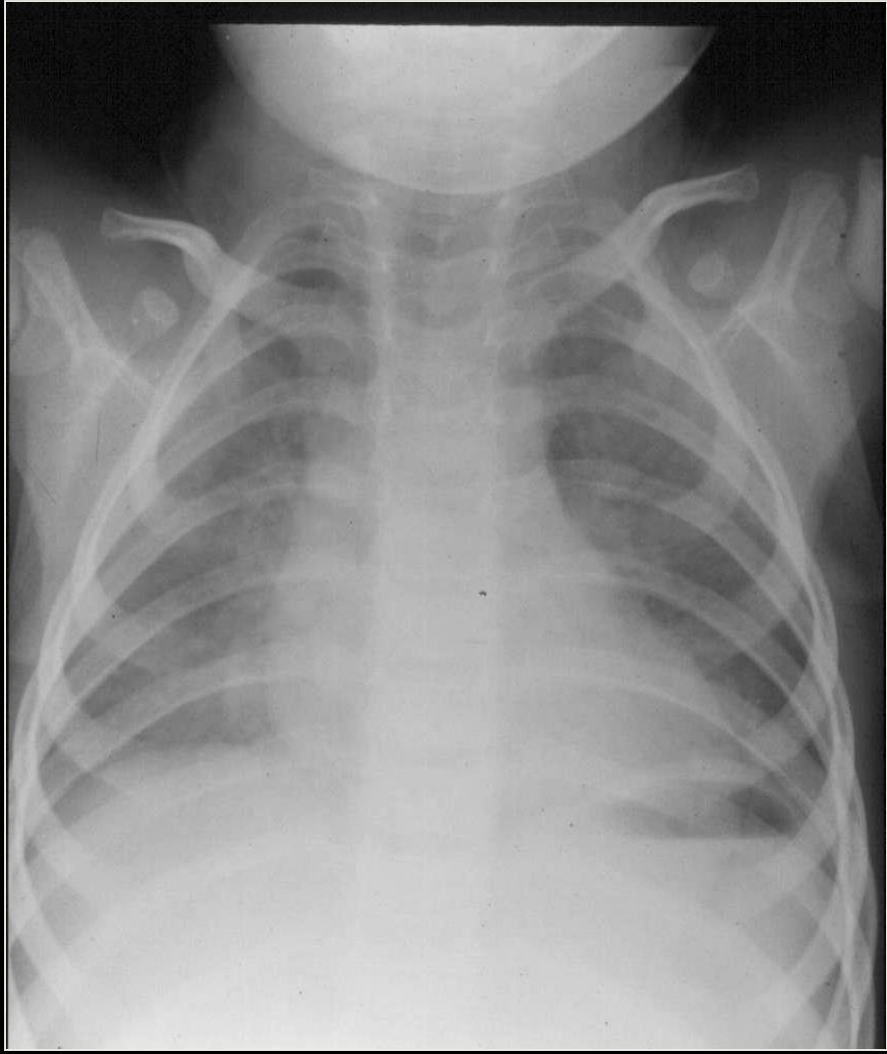
11 ans

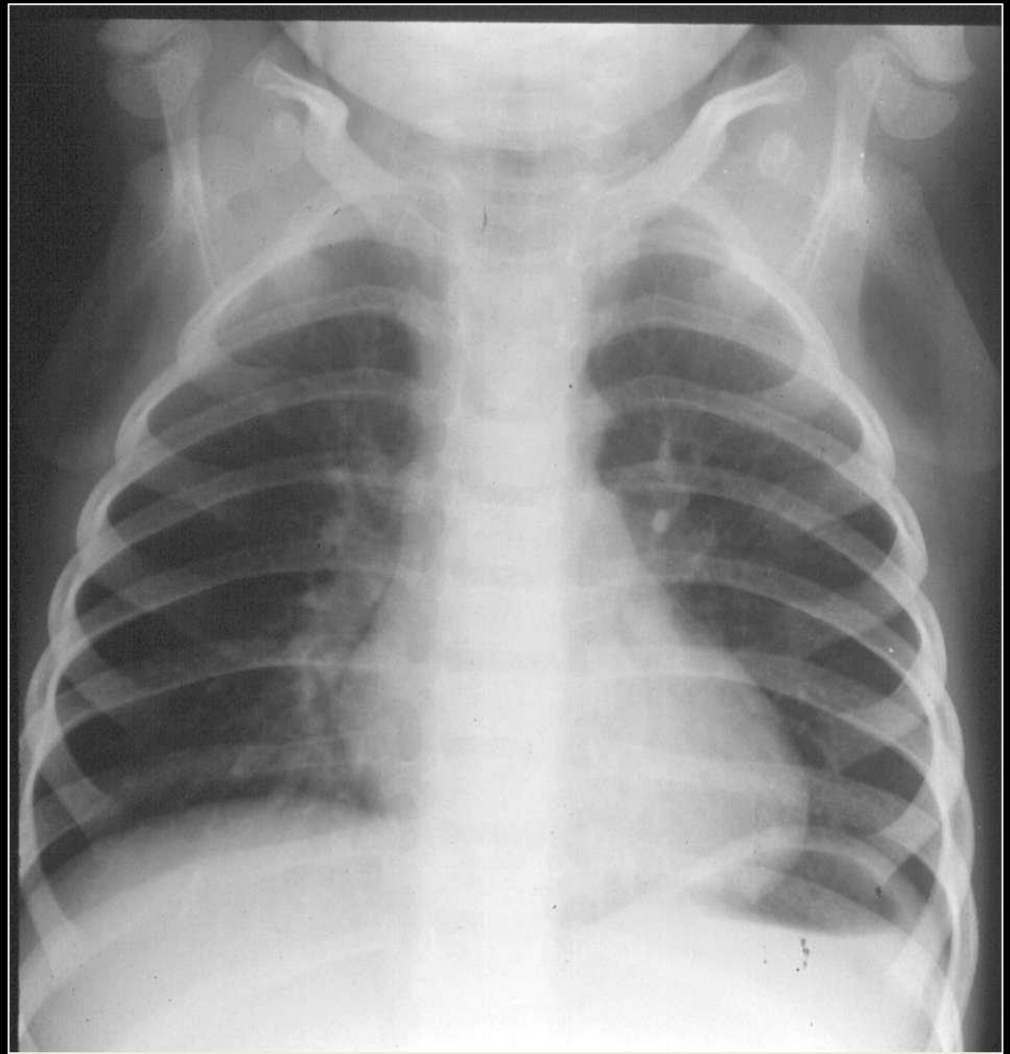
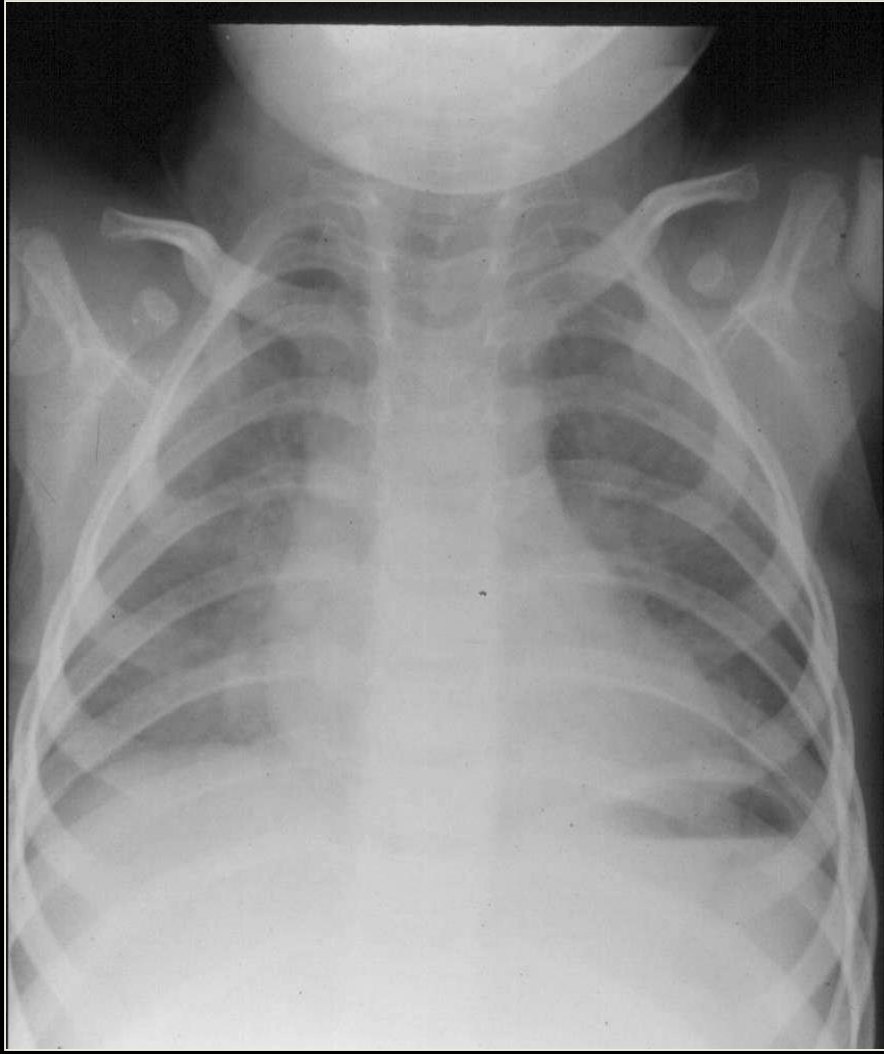


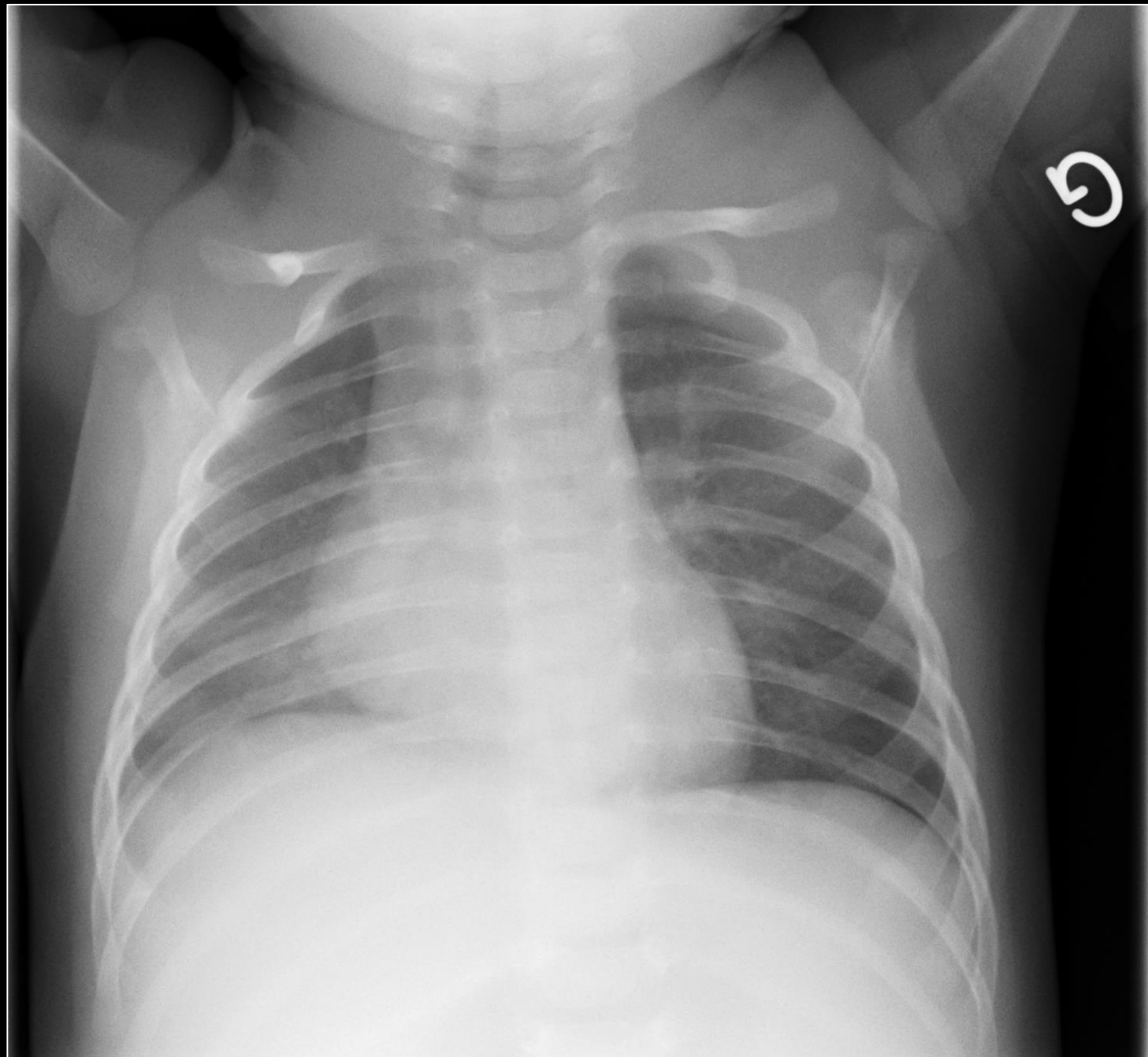
11 ans

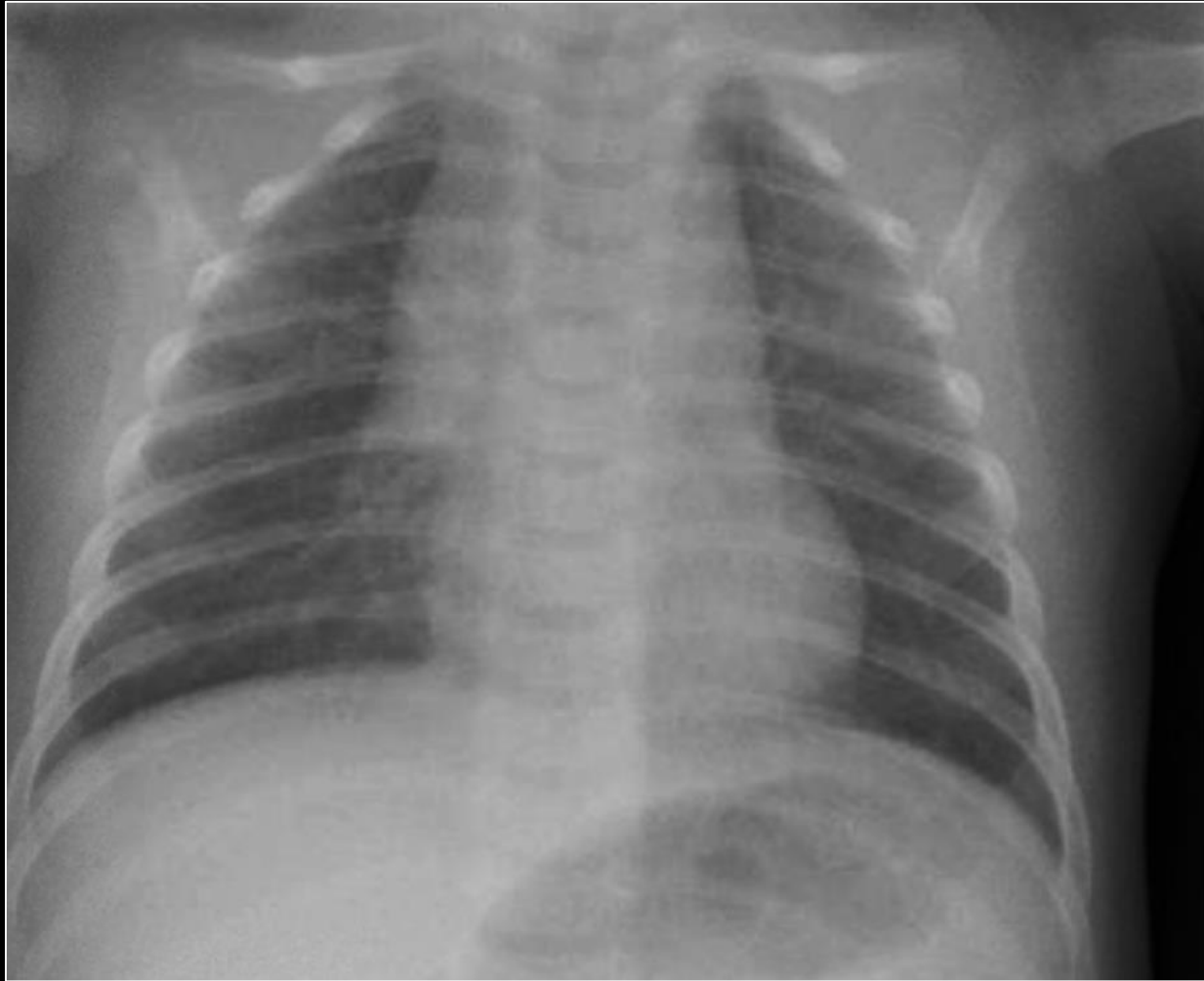

6 mois



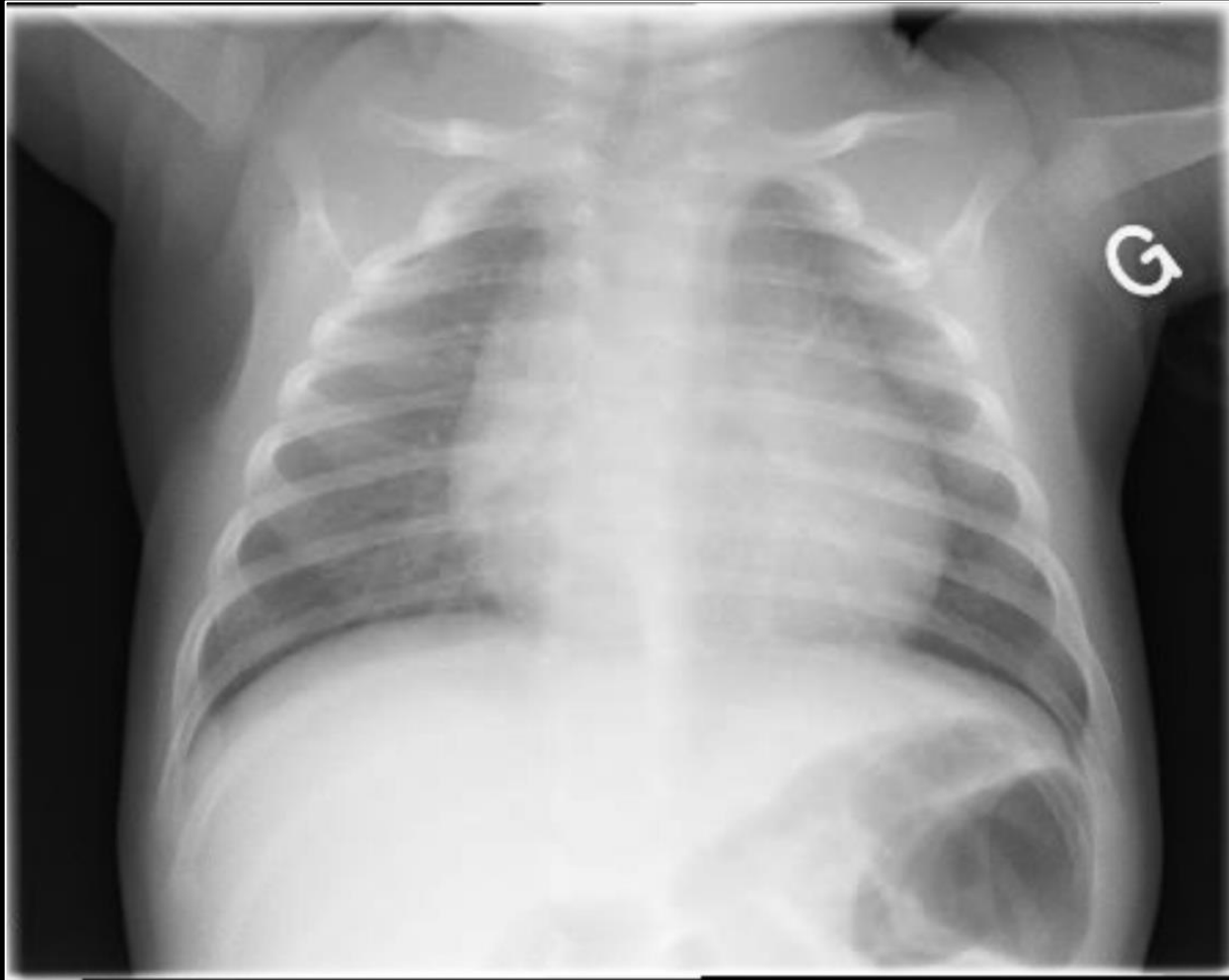





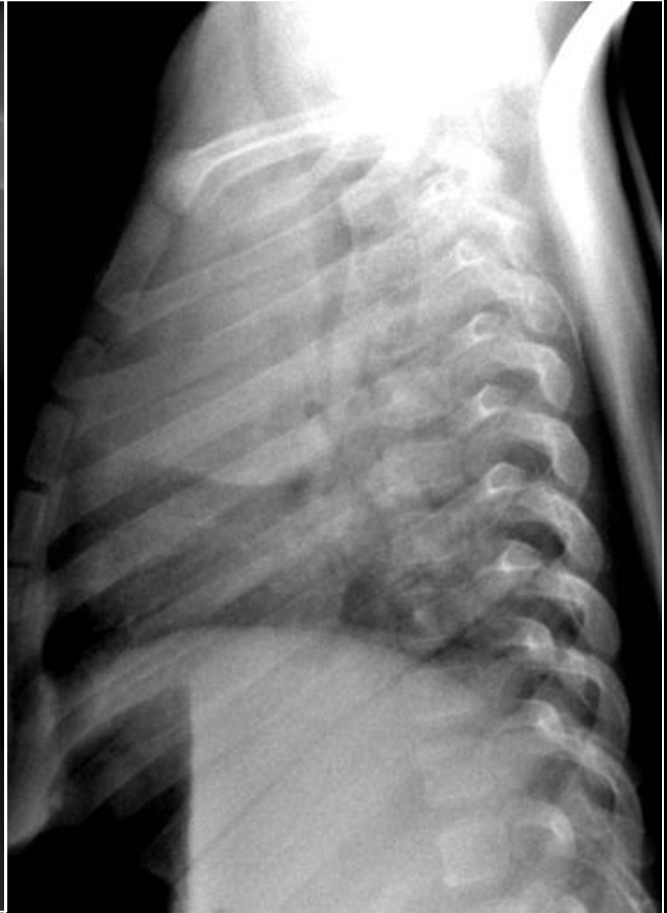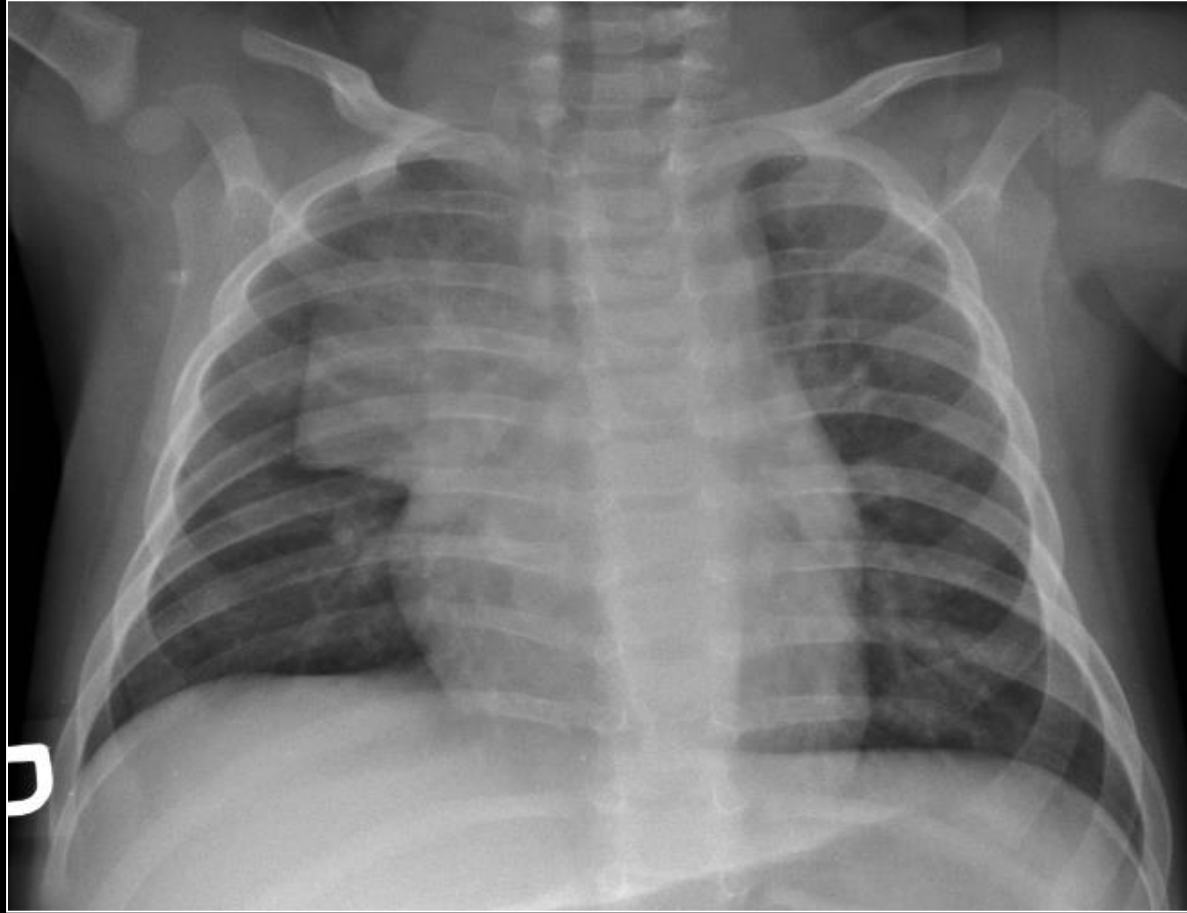
Thymus normal

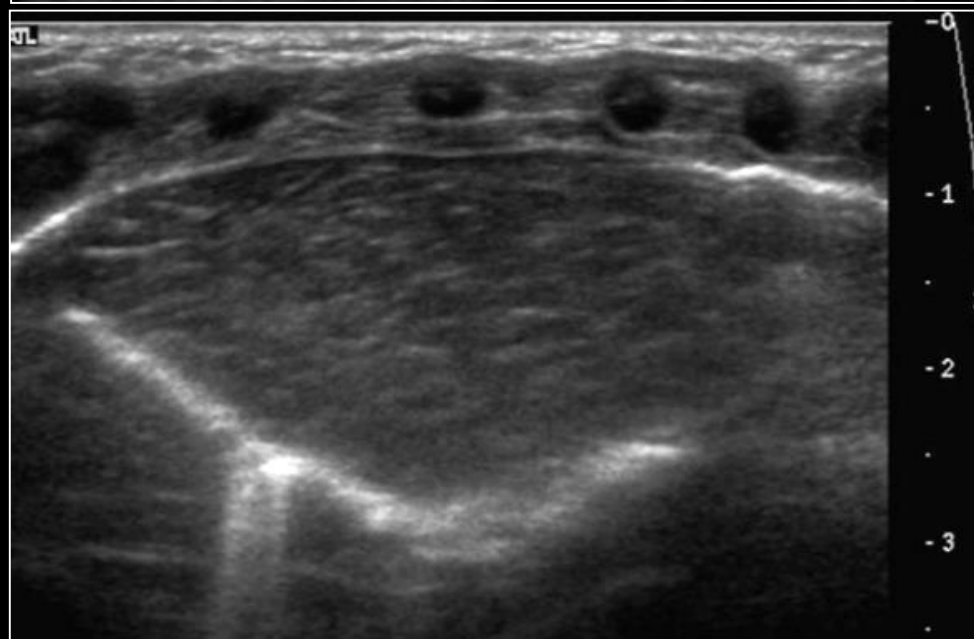
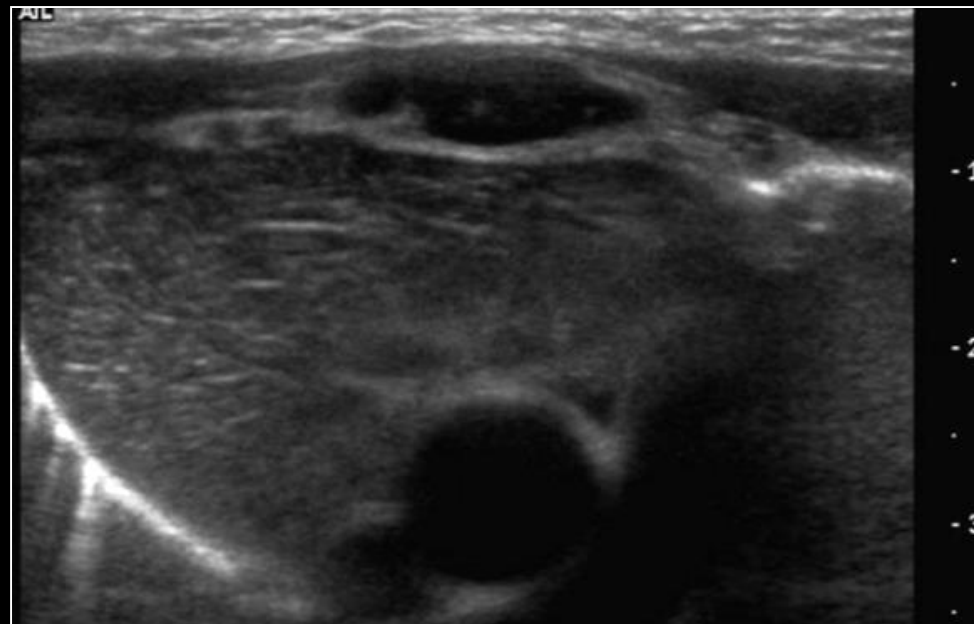
- Élargissement médiastin supérieur
 - Nourrisson
 - Jusqu'à +/- l'âge de 5 ans
- Configuration variable
- Sans effet de masse
- Visibilité de la vascularisation pulmonaire
- Contours nets
 - Géométriques – voile (sail sign)
 - Ondulés – vague (wave sign)



Thymus normal

- Élargissement médiastin supérieur
 - Nourrisson
 - Jusqu'à +/- l'âge de 5 ans
- Configuration variable
- Sans effet de masse
- Visibilité de la vascularisation pulmonaire
- Contours nets
 - Géométriques – voile (sail sign)
 - Ondulés – vague (wave sign)





thymus normal

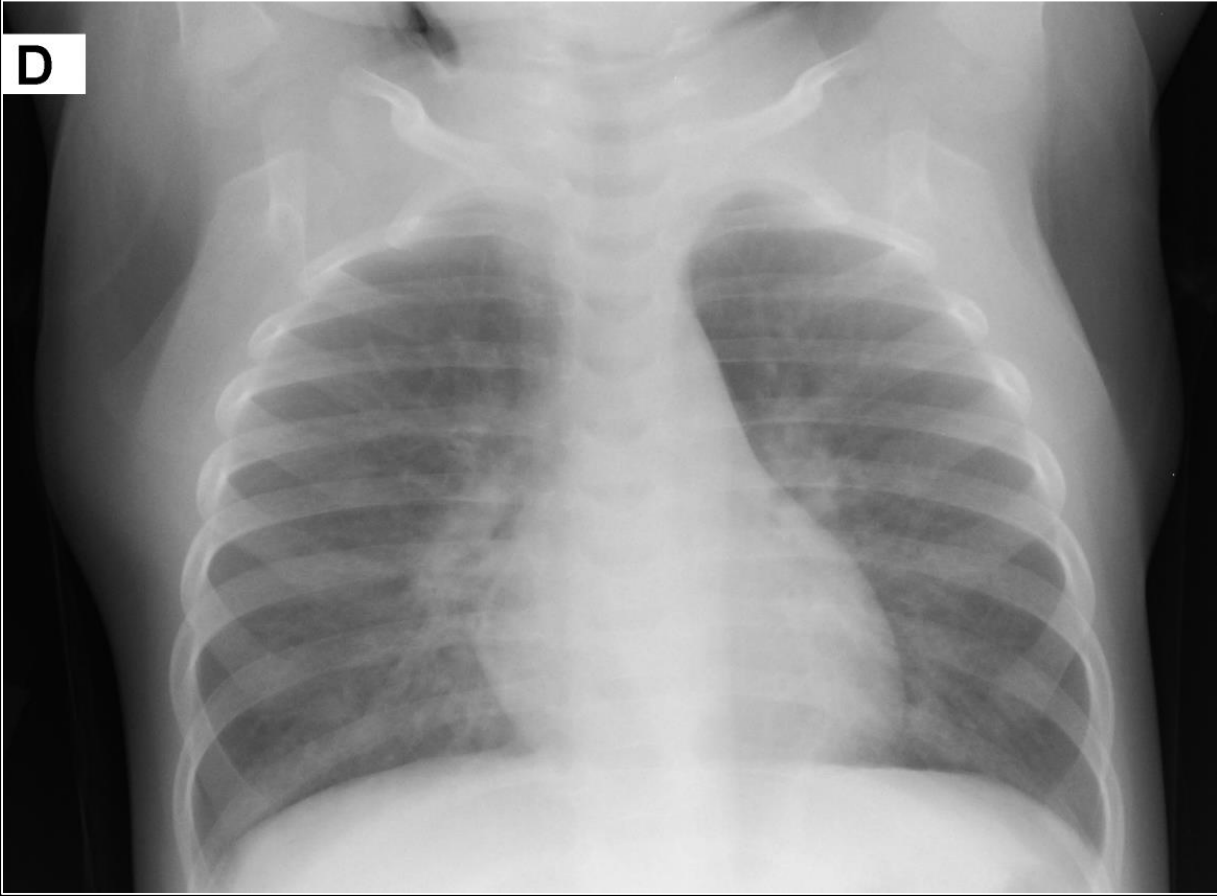Cliché de profil

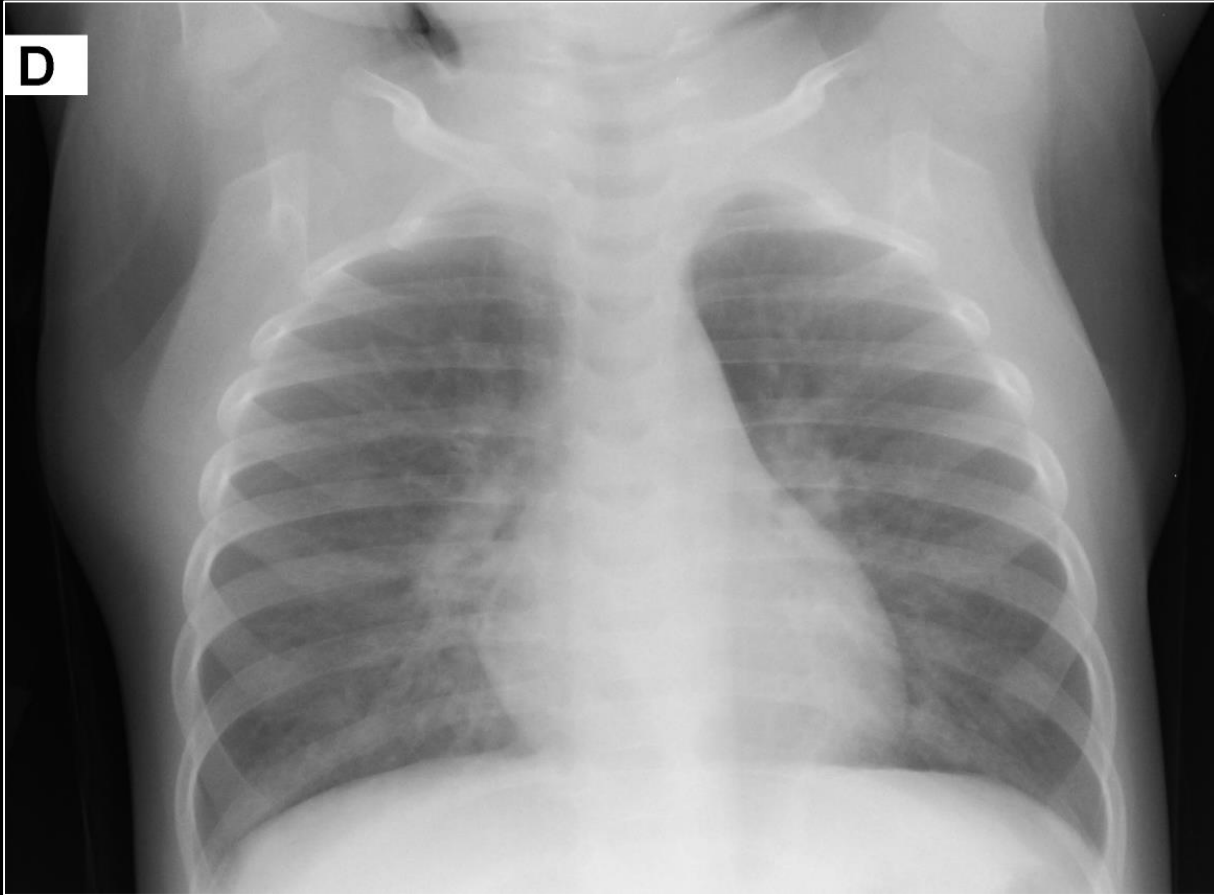- Pas systématique
- Utilité:
 - Topographie d'une opacité
 - Hyperinflation
 - (Elargissement cardiaque)

Infections respiratoires

- Pathologie la plus fréquente chez l'enfant
- But de l'imagerie
 - Confirmer/infirmer une pneumonie bactérienne
 - VPN élevée du cliché de thorax
 - Évaluation en cas d'évolution défavorable
 - Recherche de complications
 - Exclure une autre pathologie
- Cliché de face strict
 - Pas de profil systématique

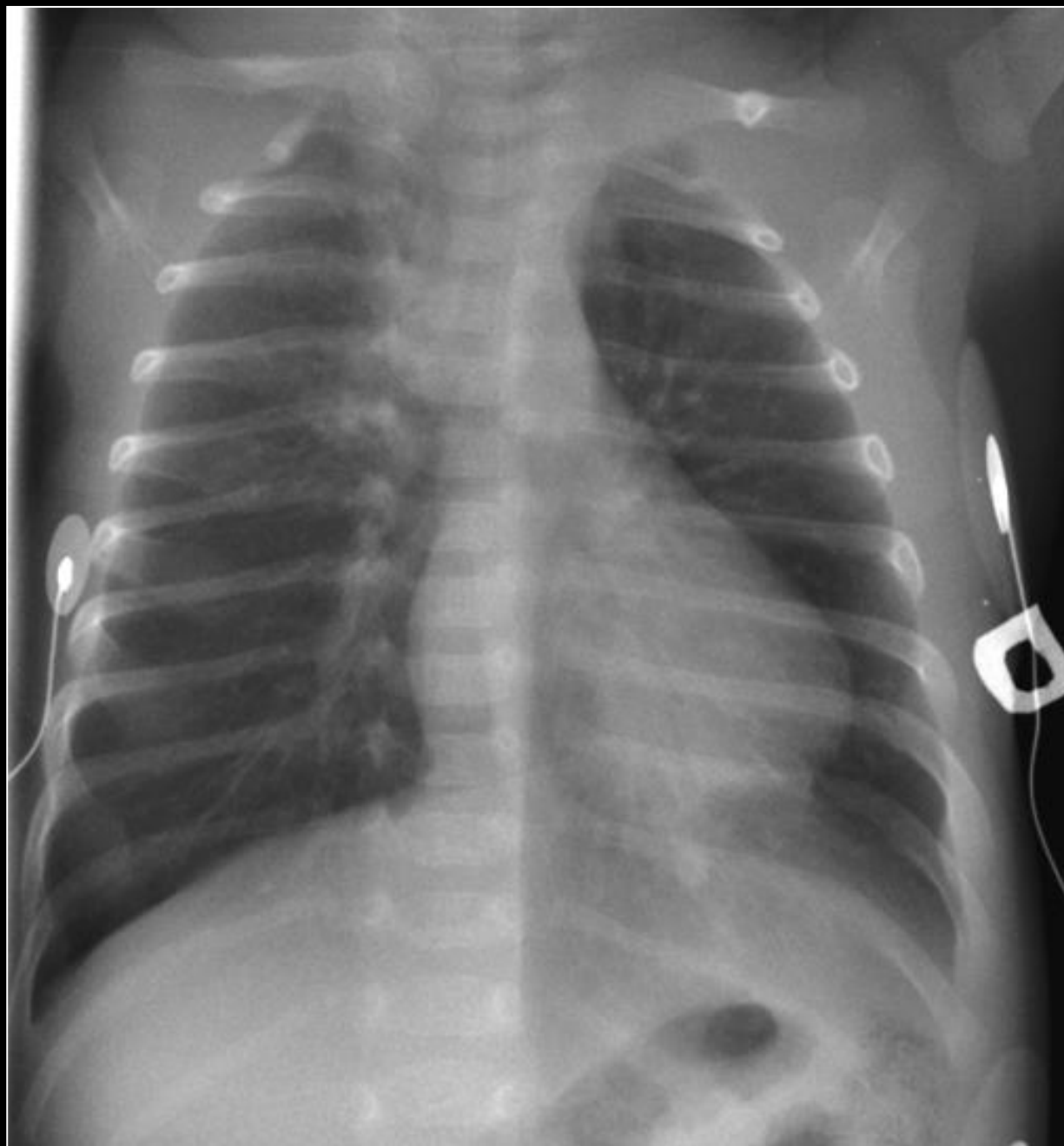D





Infections virales – syndrome bronchique aigu

- Epaissement des parois bronchiques
- Infiltrats péribronchiques en rail péri- et infra-hilaires
- Aspect flou des hiles
- Aspect « sale » des régions centrales
- +/- hyperinflation

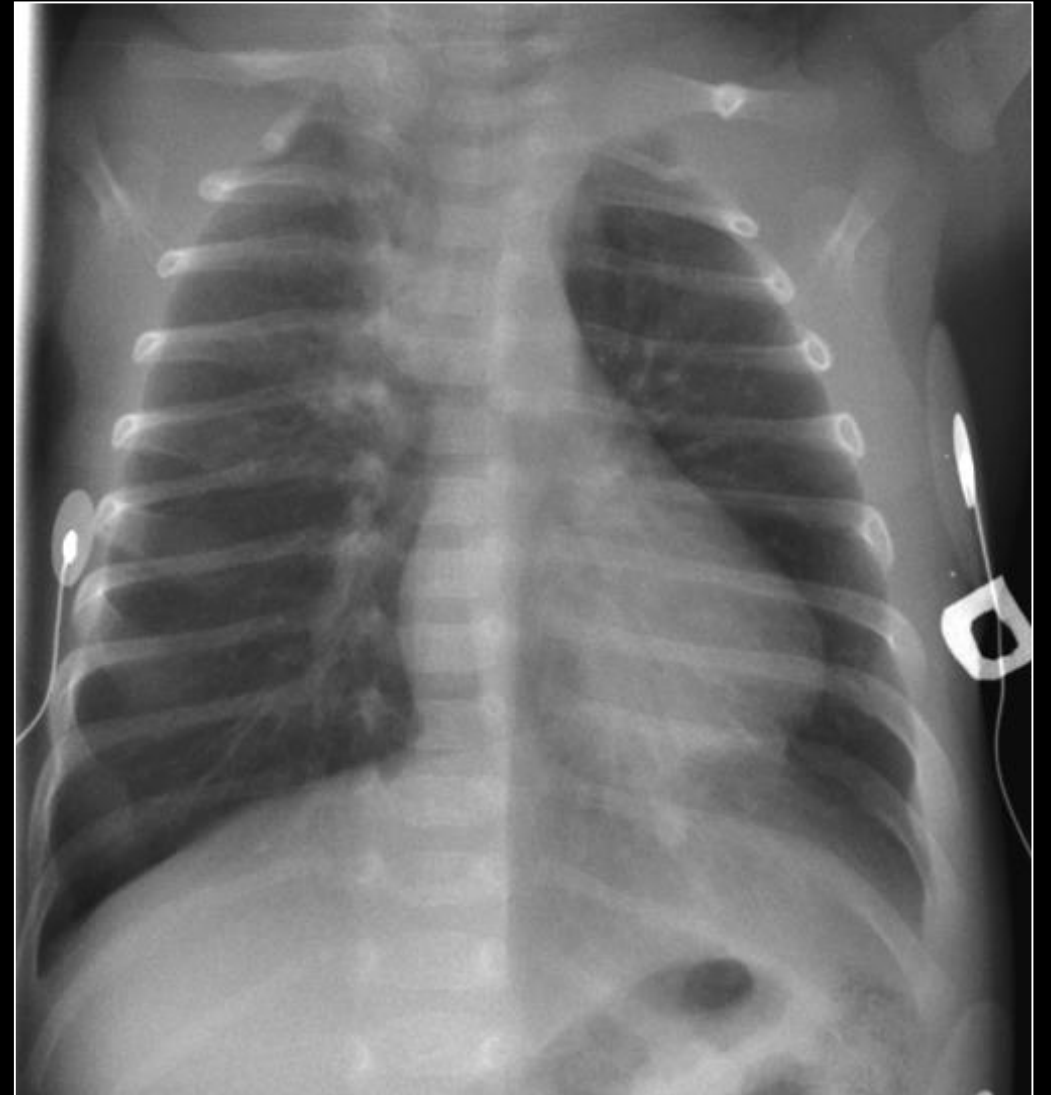


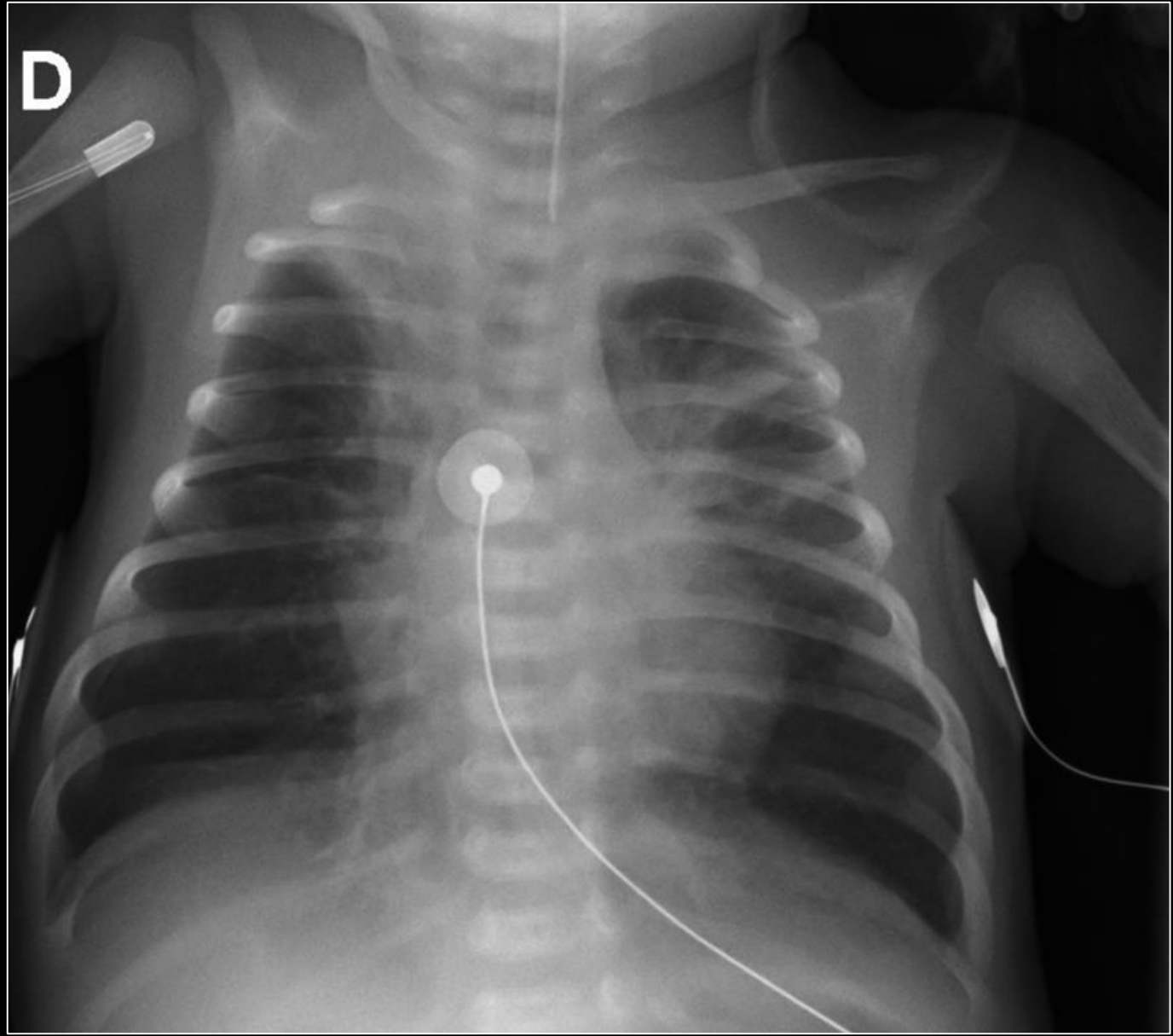
Bronchiolite

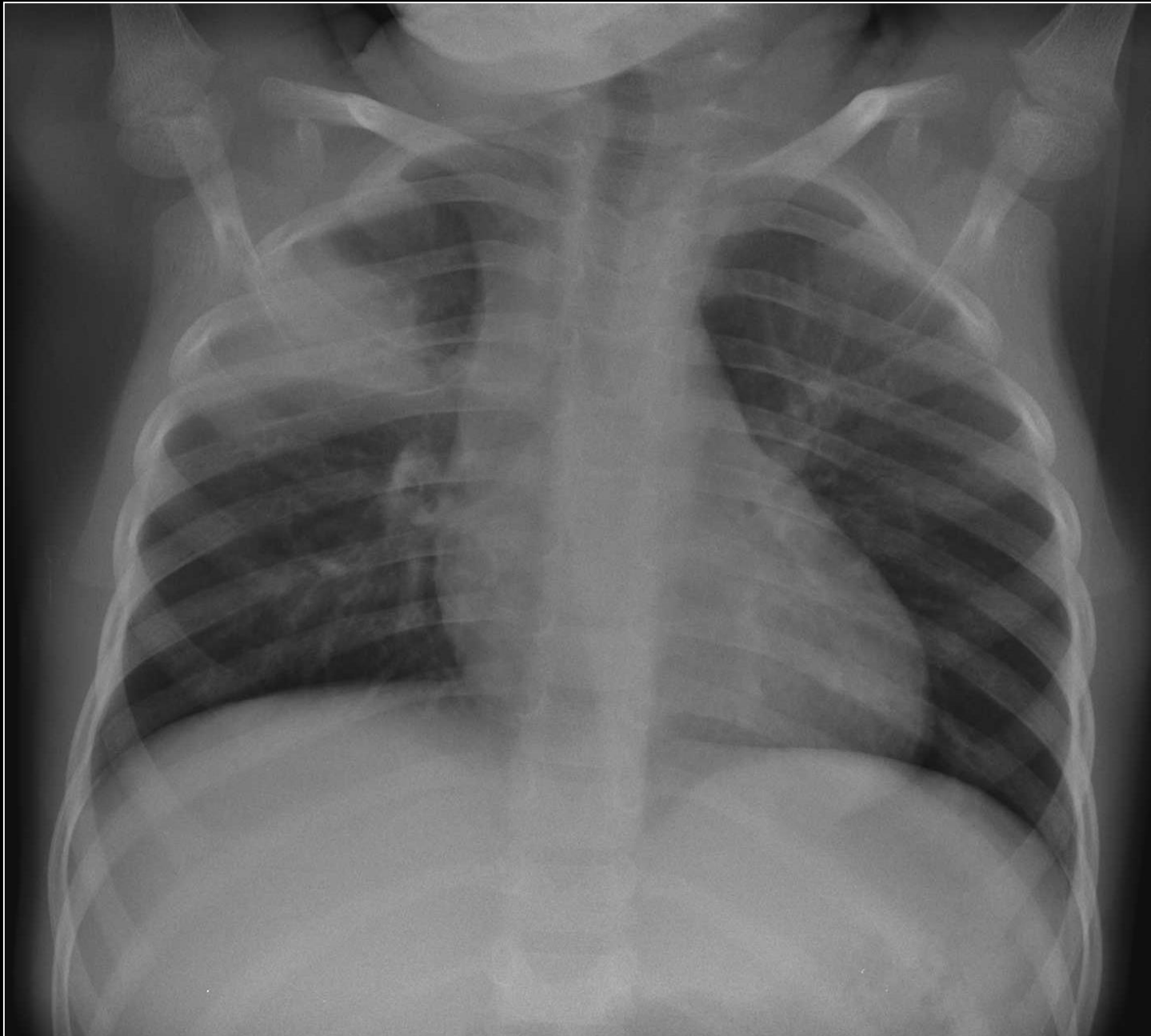
- Jeune enfant (< 3 ans)
- RSV

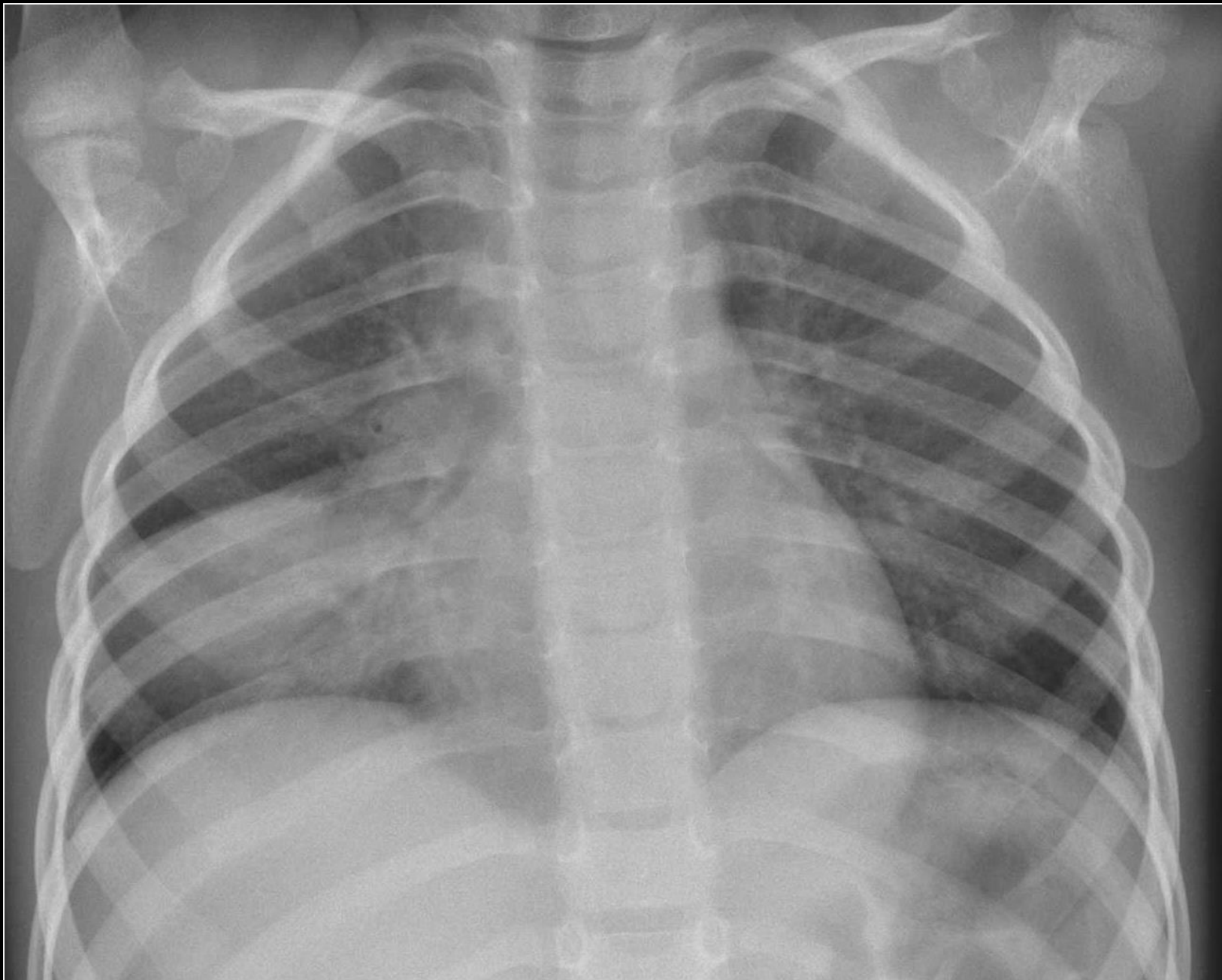
RX

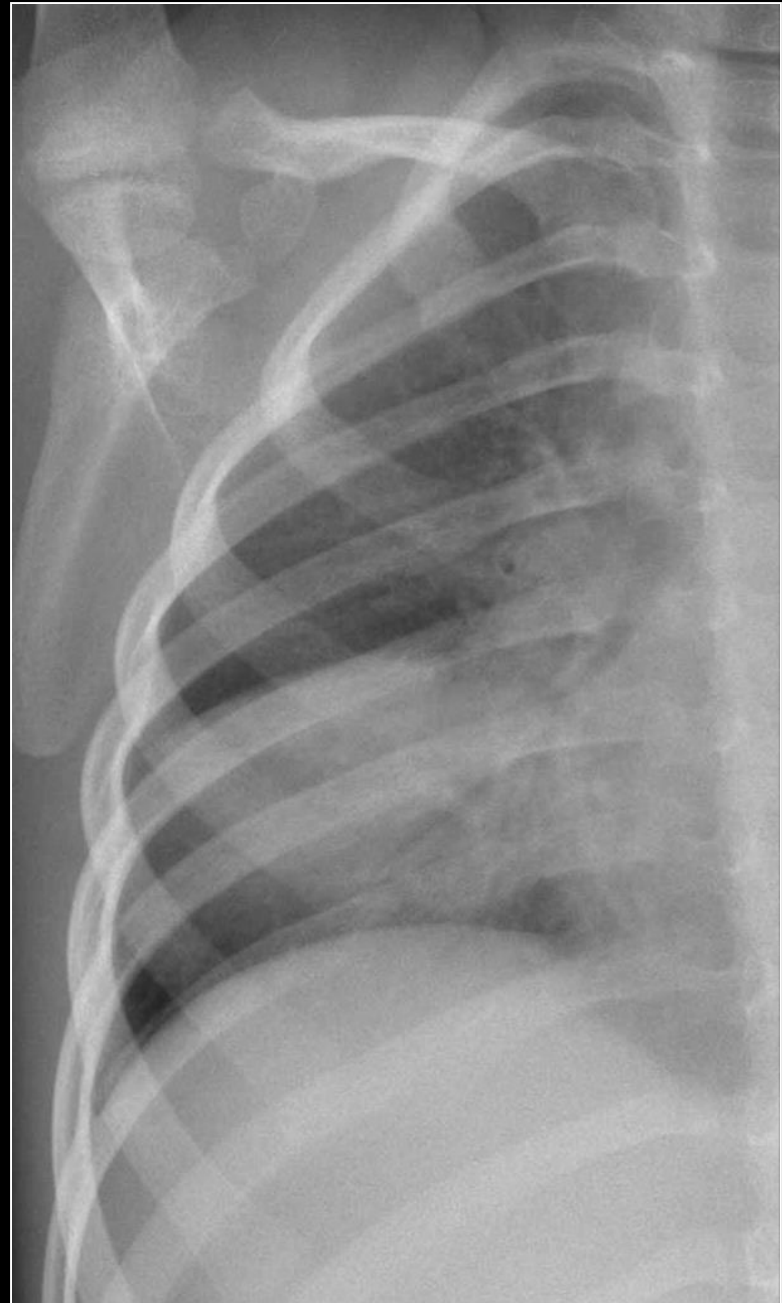
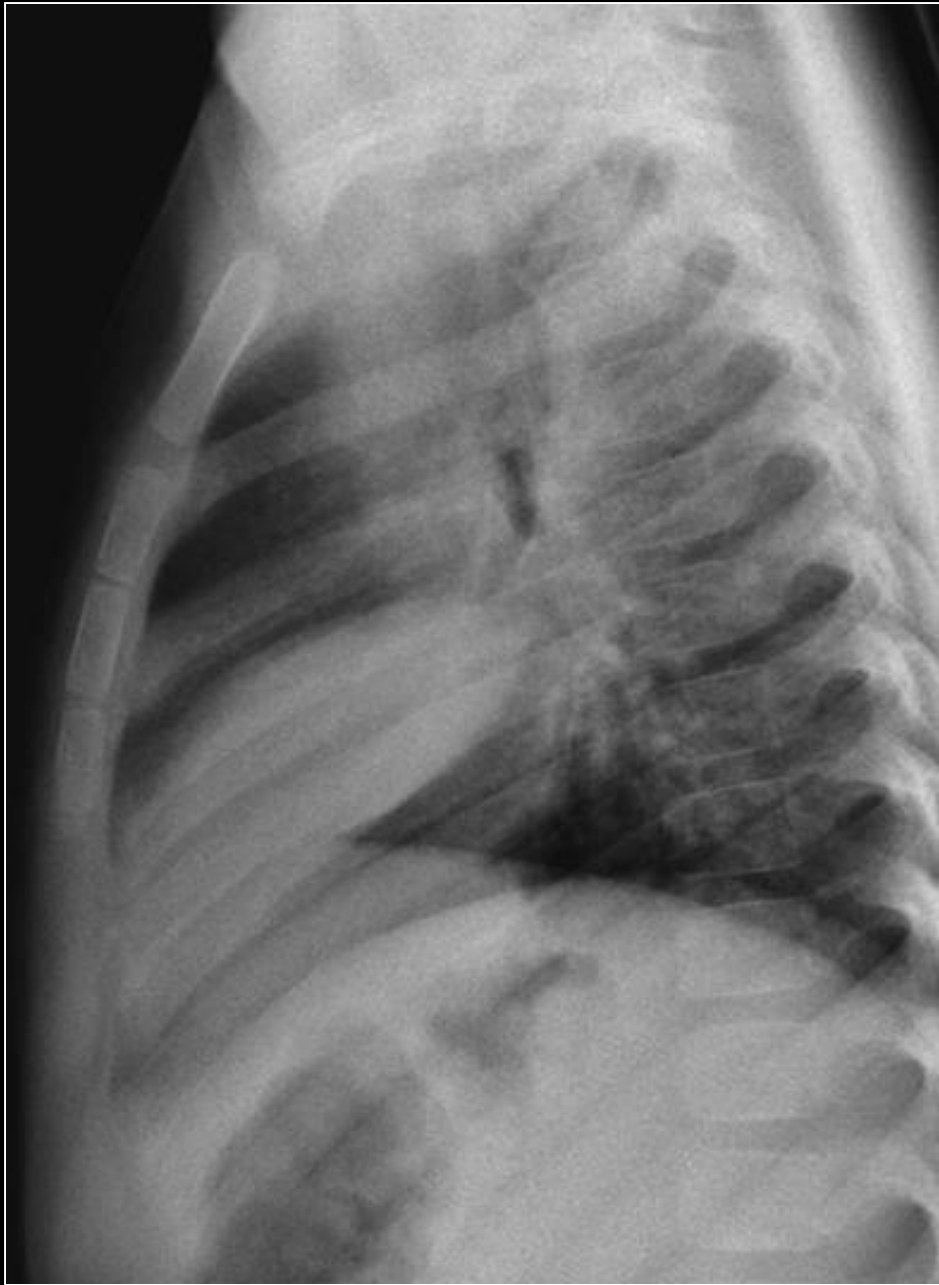
- hyperinflation
- épaissements bronchiques centraux
- infiltrats péribronchiques parahilaires
- atélectasies sous-segmentaires
- +/- complications
 - condensation alvéolaire
 - pneumothorax

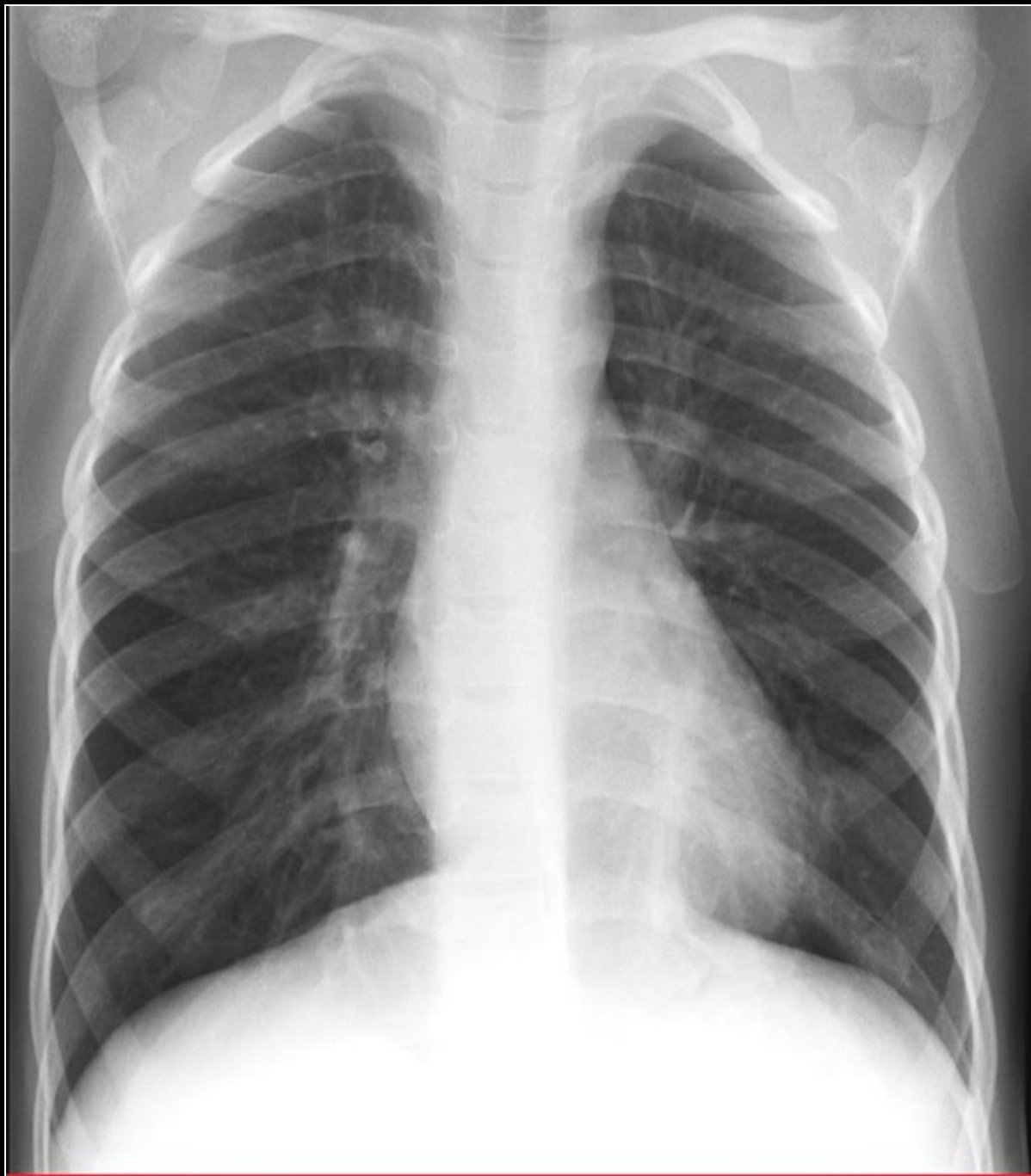

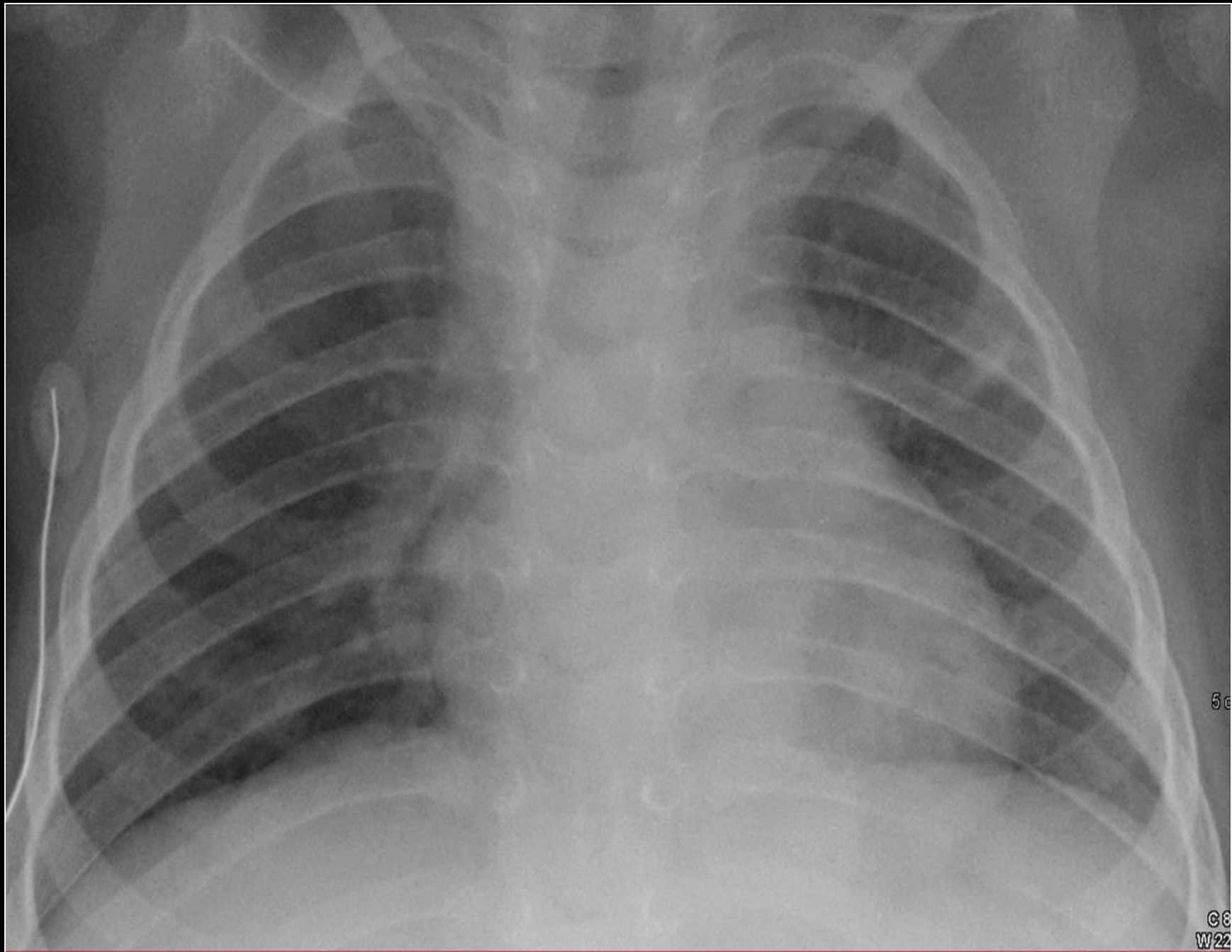


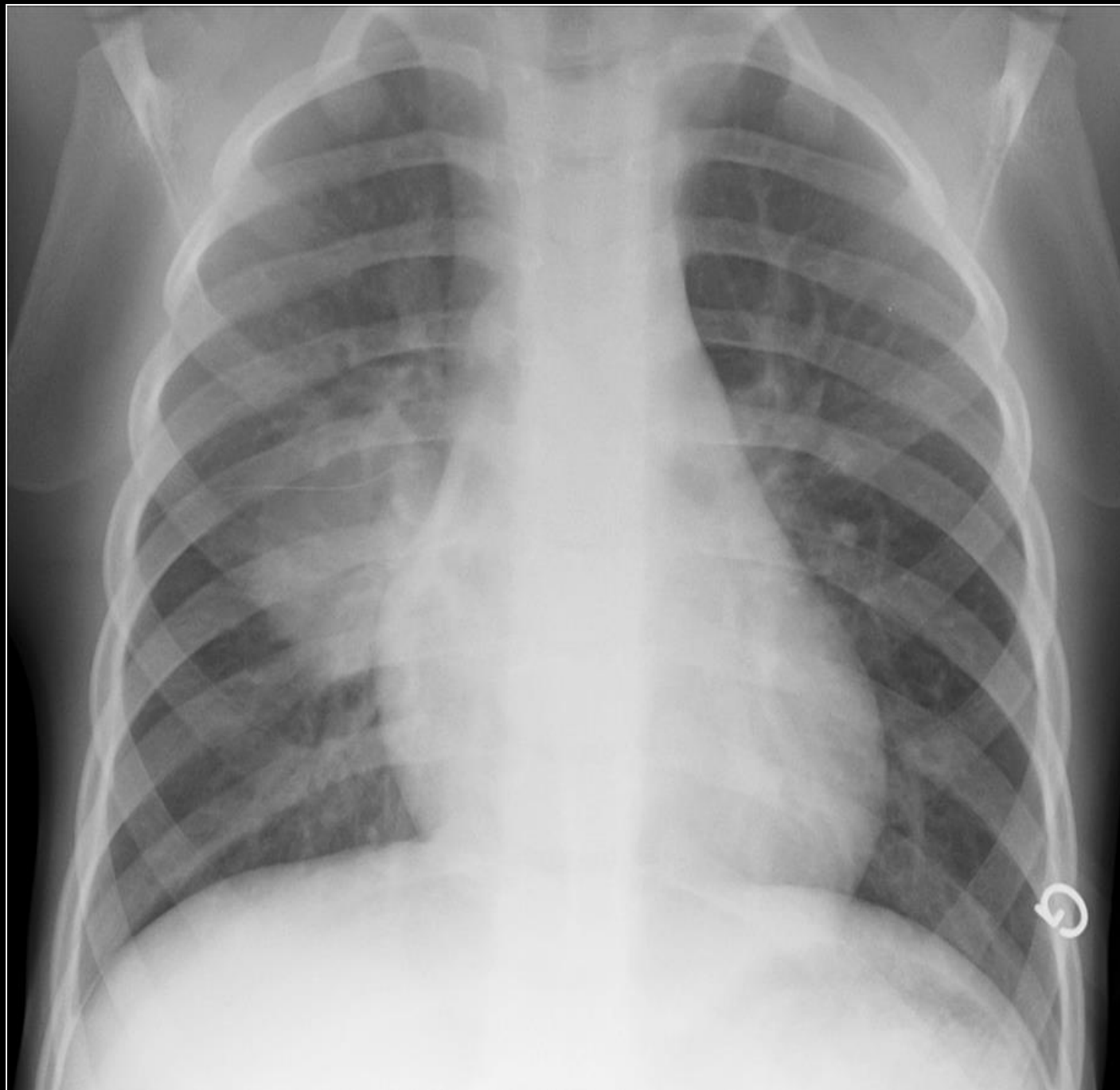












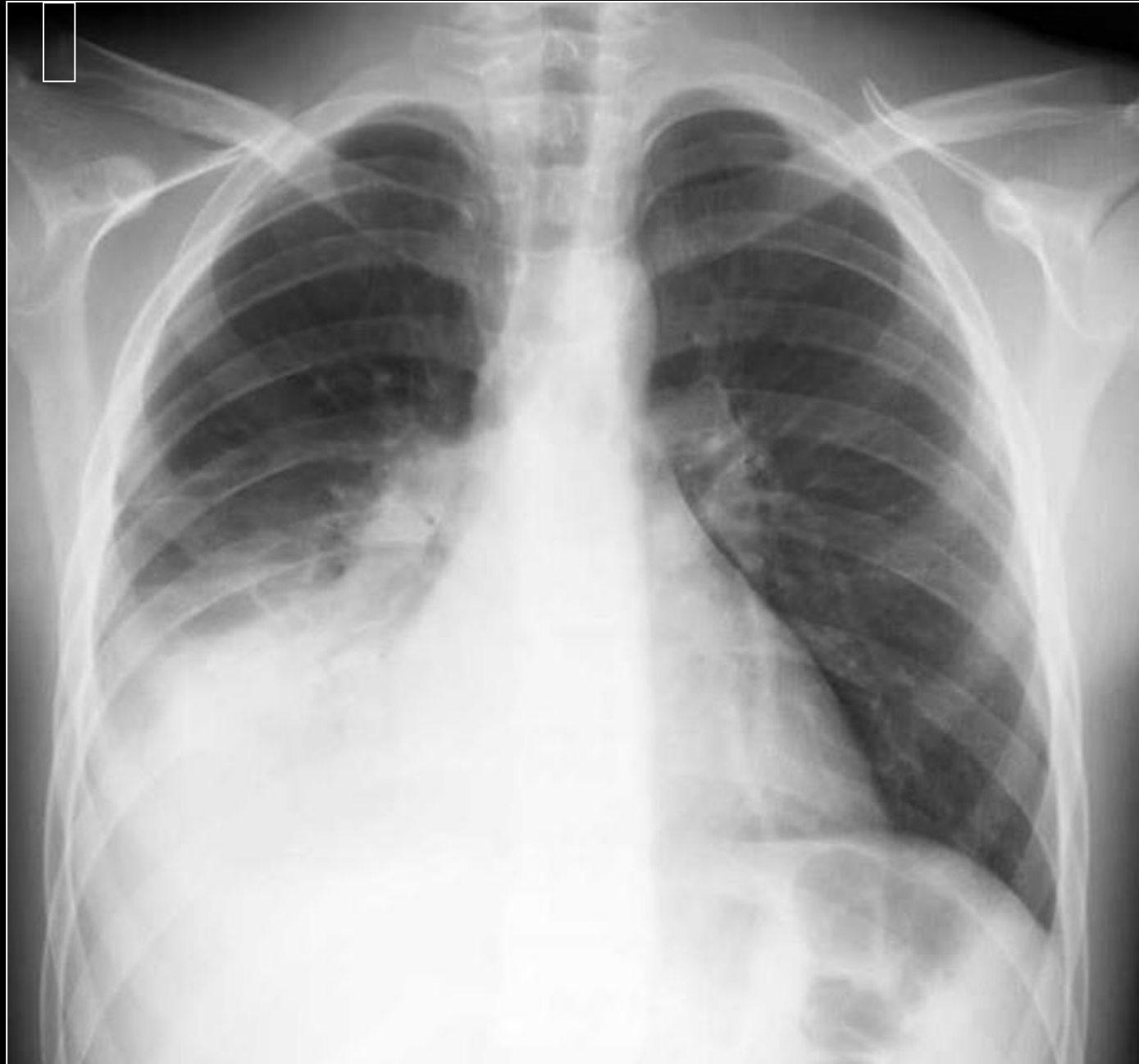Pneumonie ronde :

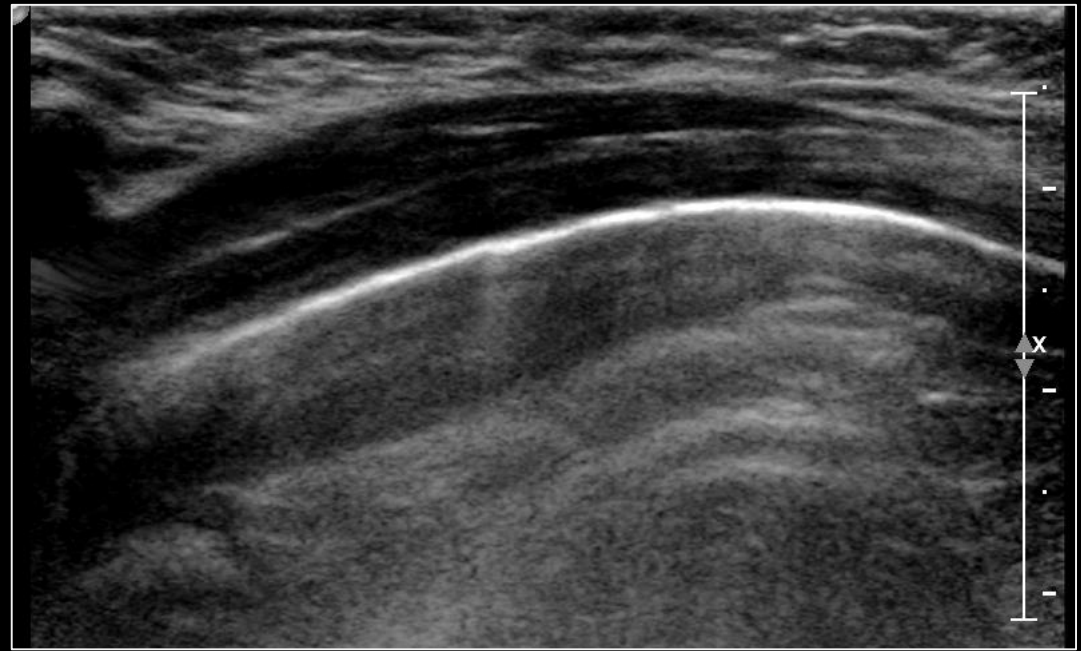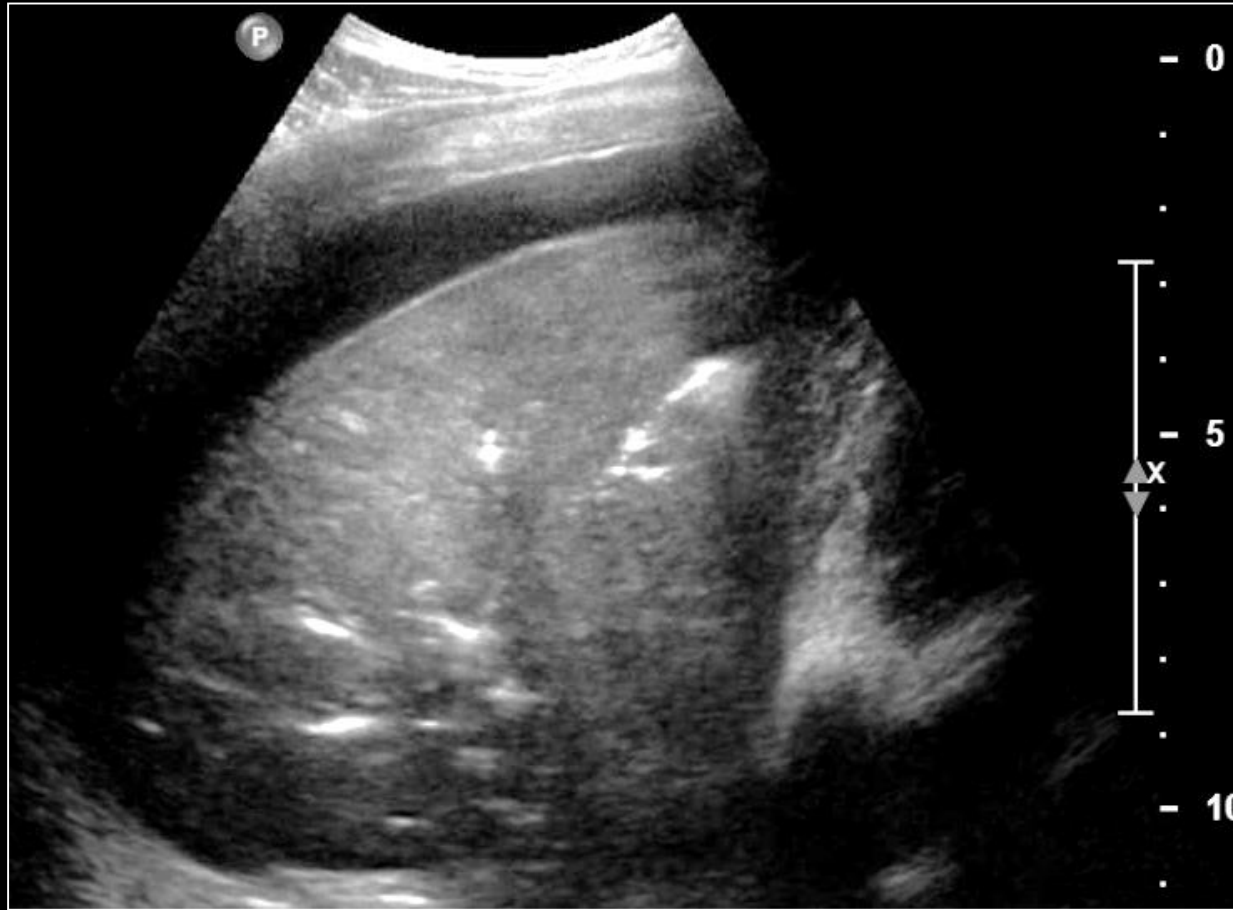- Jeune enfant (< 8 ans)
- souvent pneumocoque dans un contexte d'immunodépression
 - rougeole
 - corticoïdes
 - Chimiothérapie
- souvent postérieure

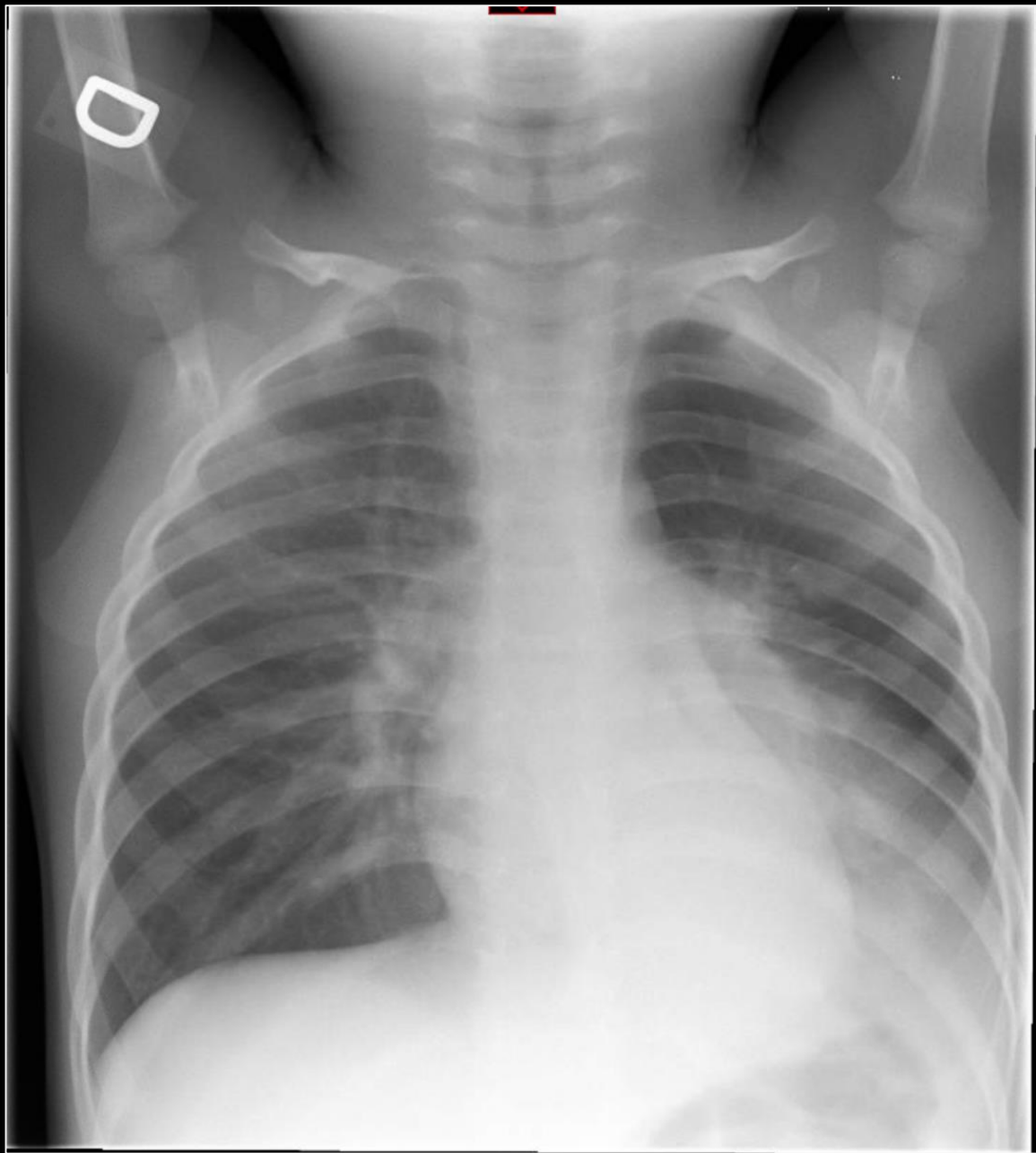
Rx thorax.... et après?

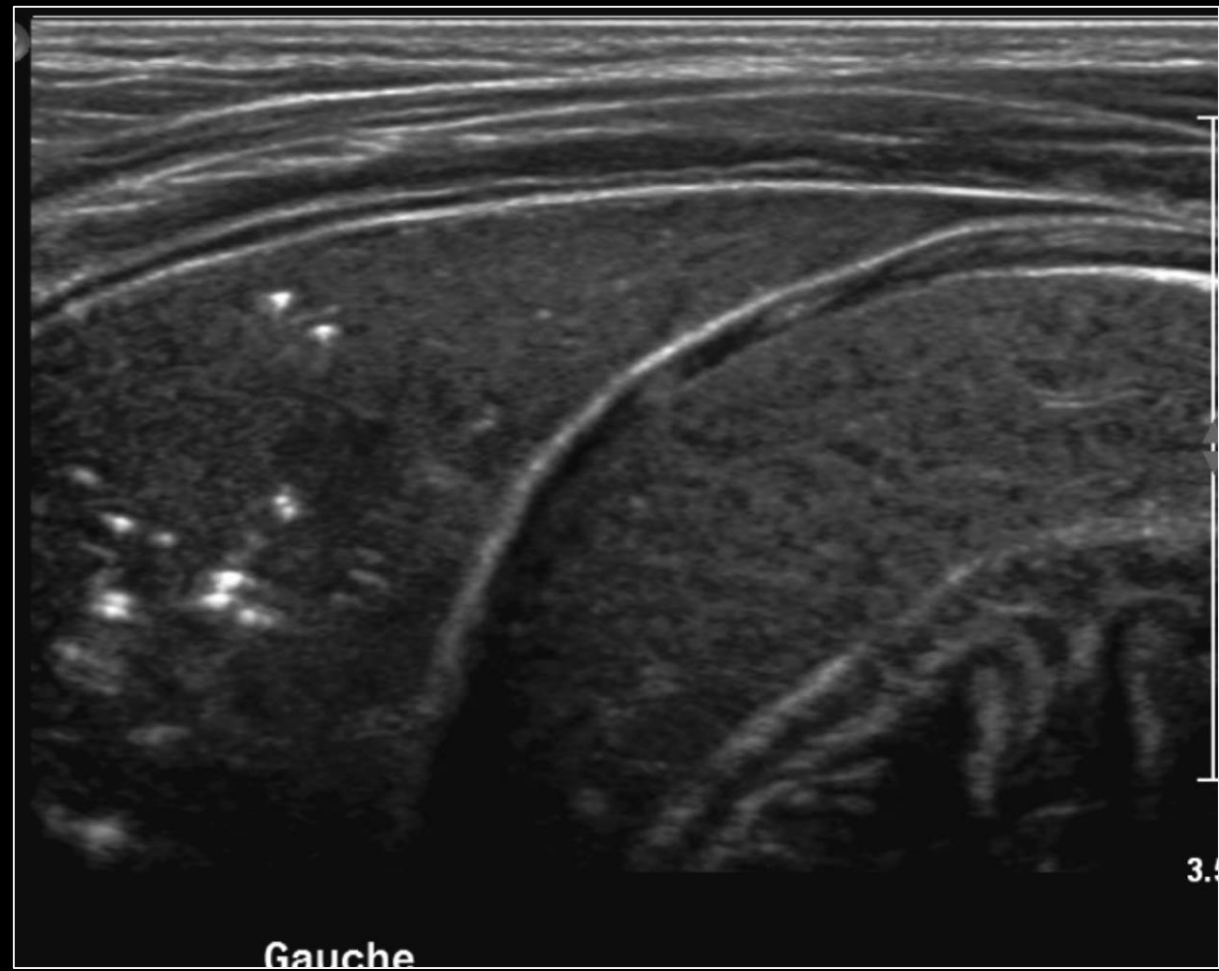
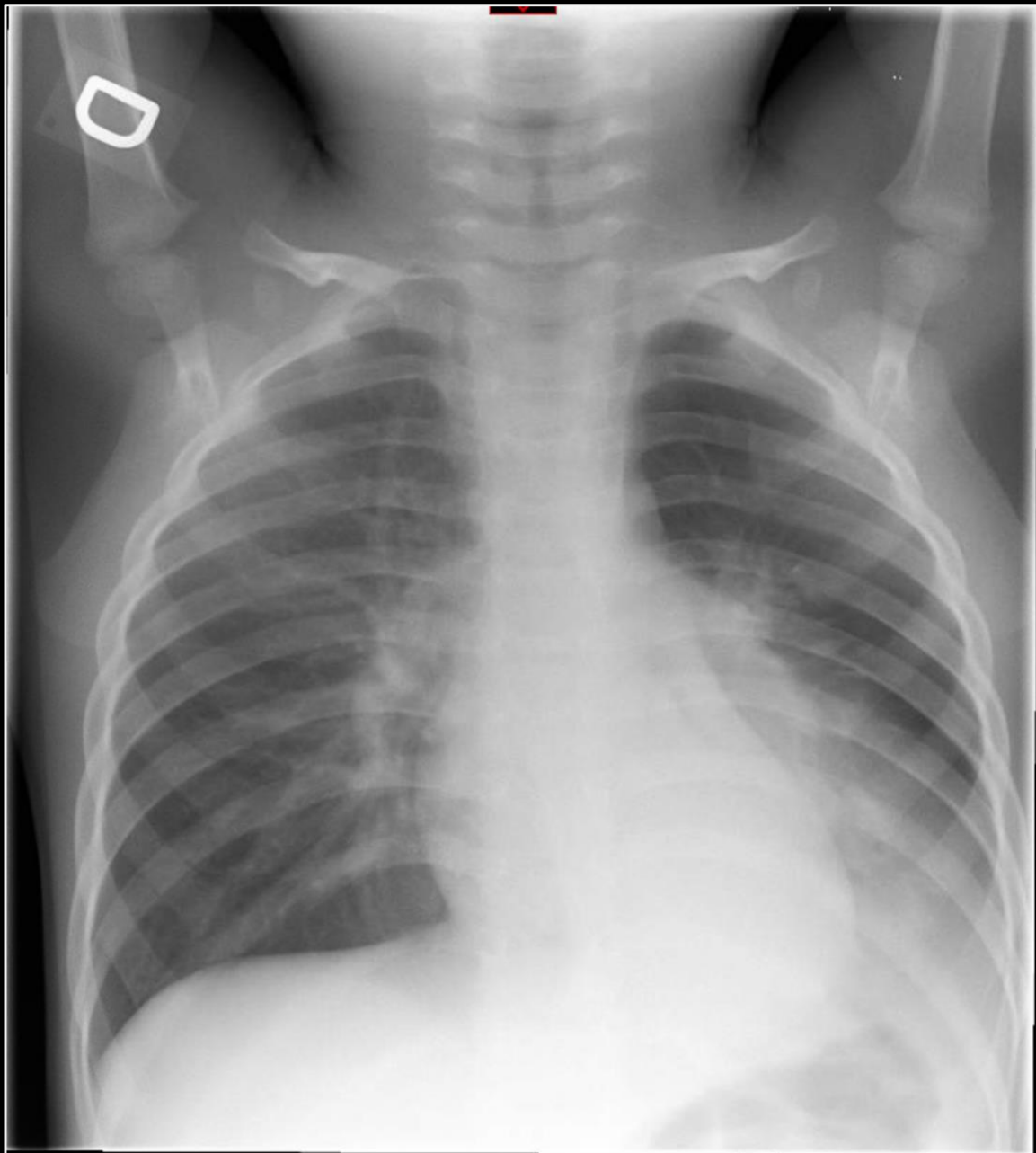
- Echographie thoracique
 - Précisions sur la nature d'une opacité
 - Evaluations des complications pleurales + guidage

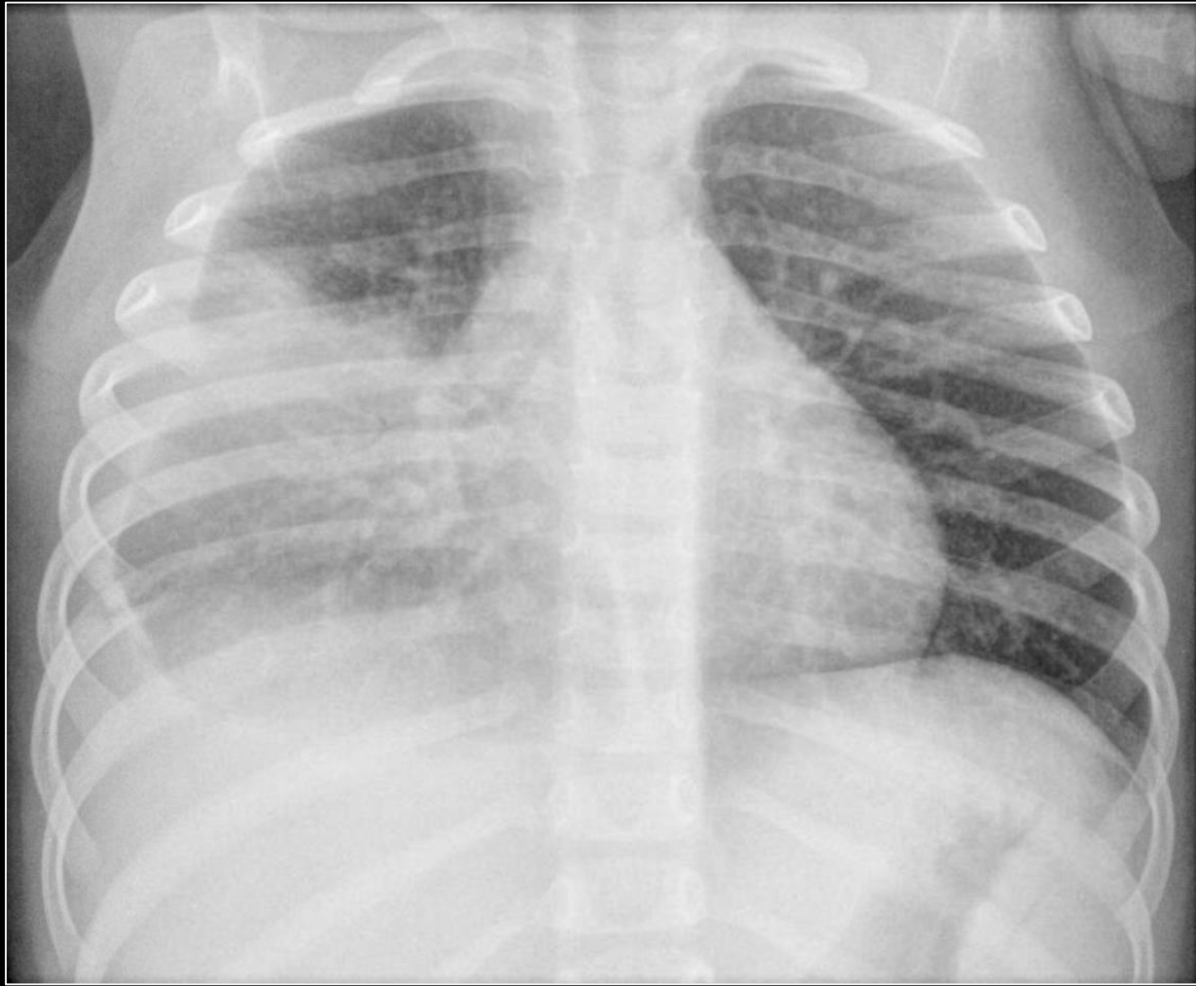
- CT
 - Indications en urgence pédiatrique limitées
 - Pneumonie compliquée (abcès, empyème...) – bilan pré-chirurgical

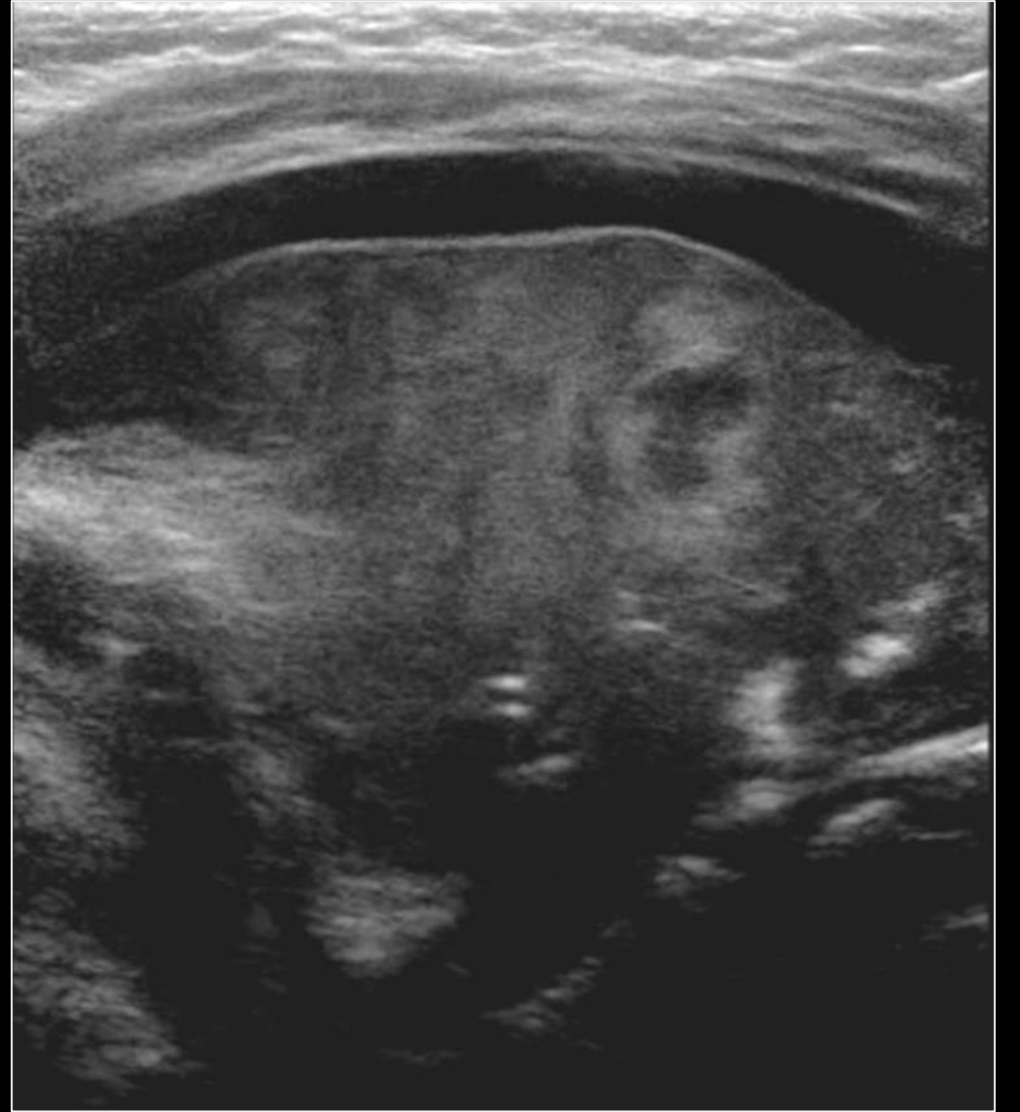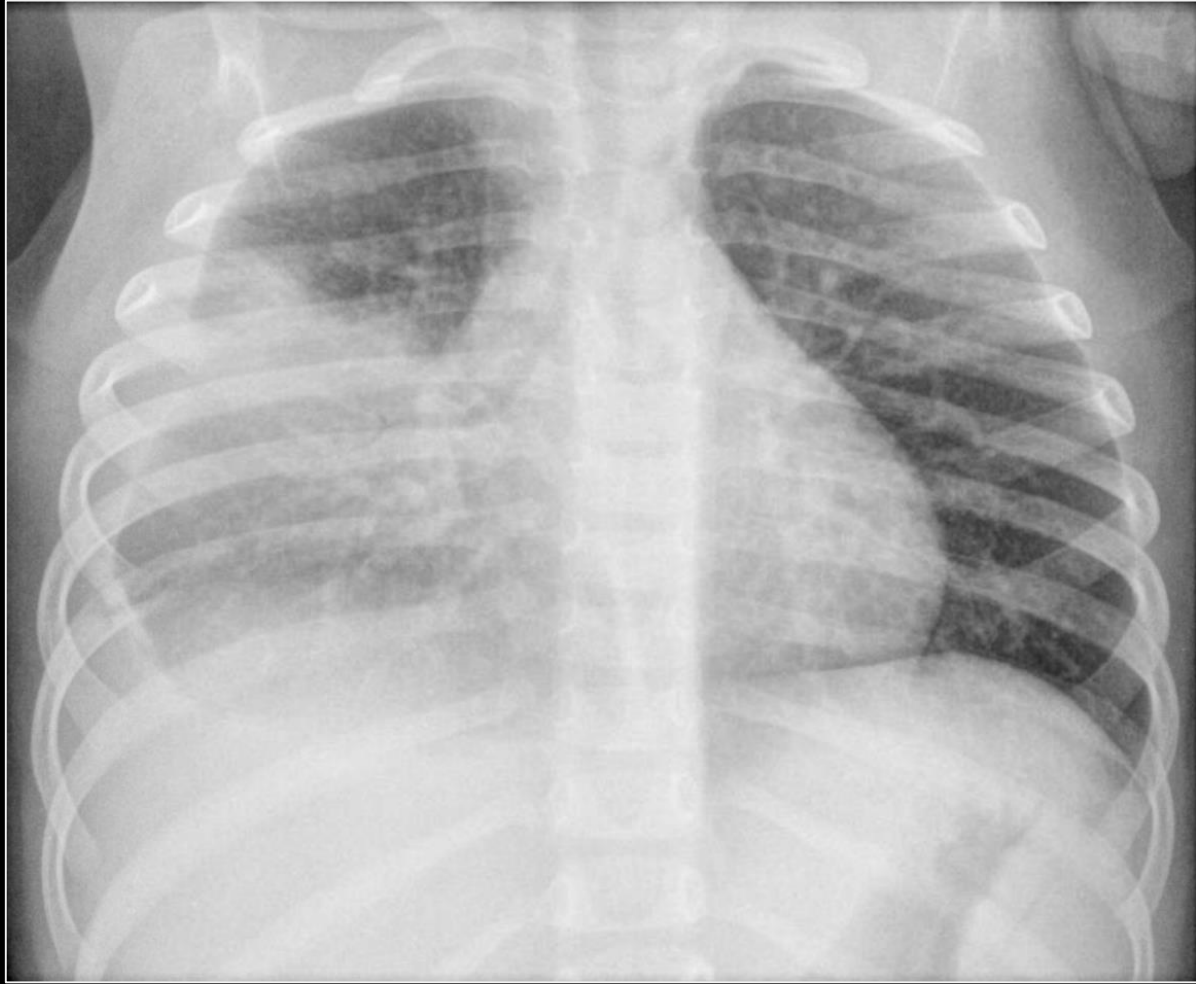


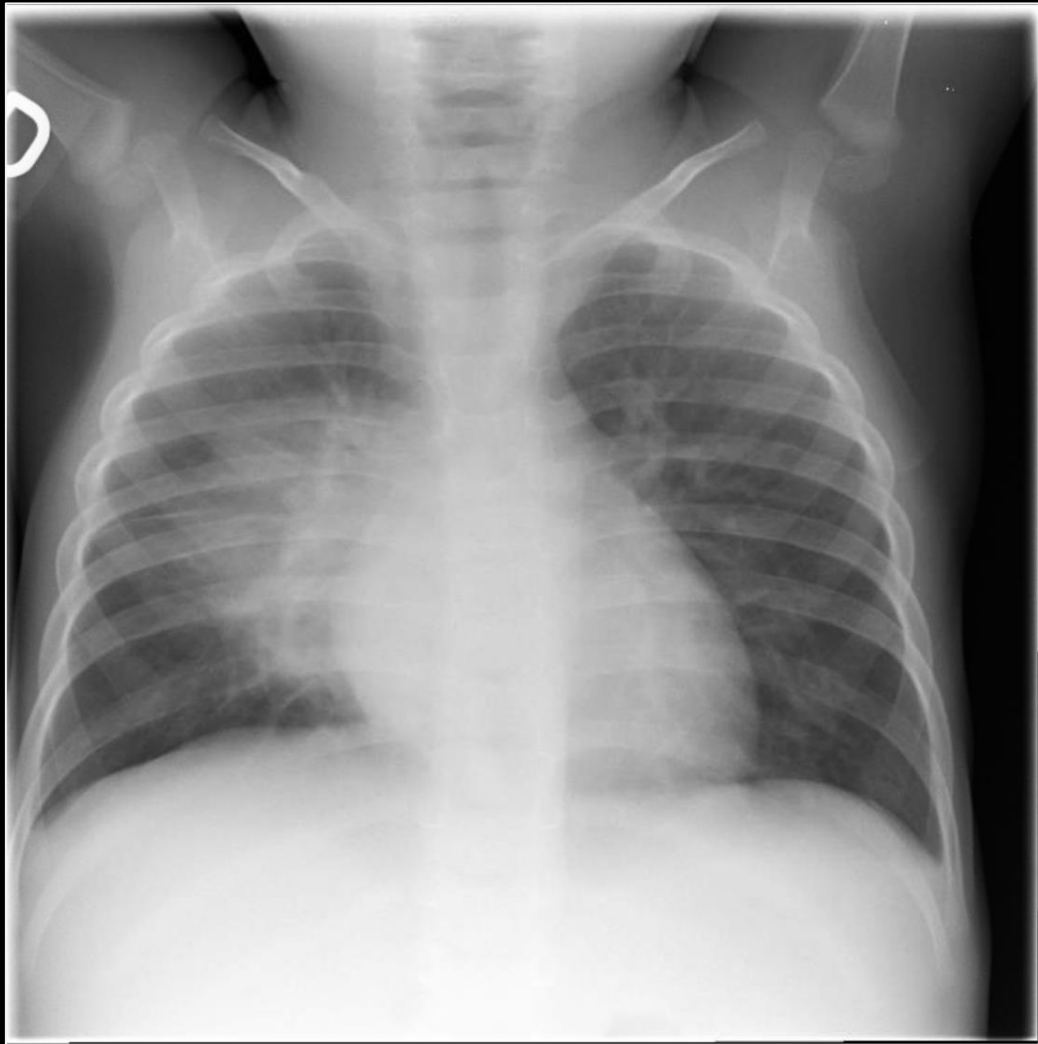


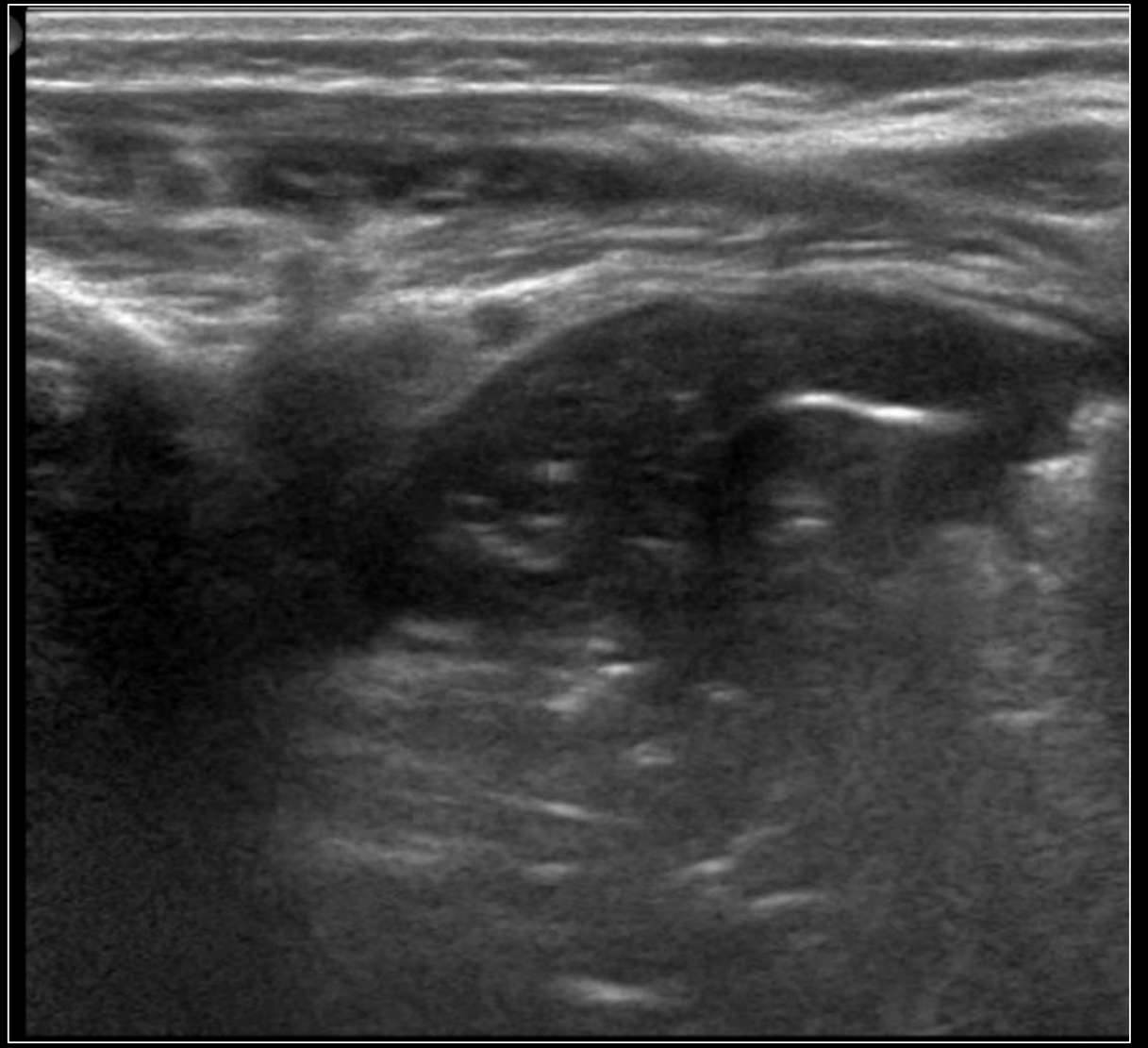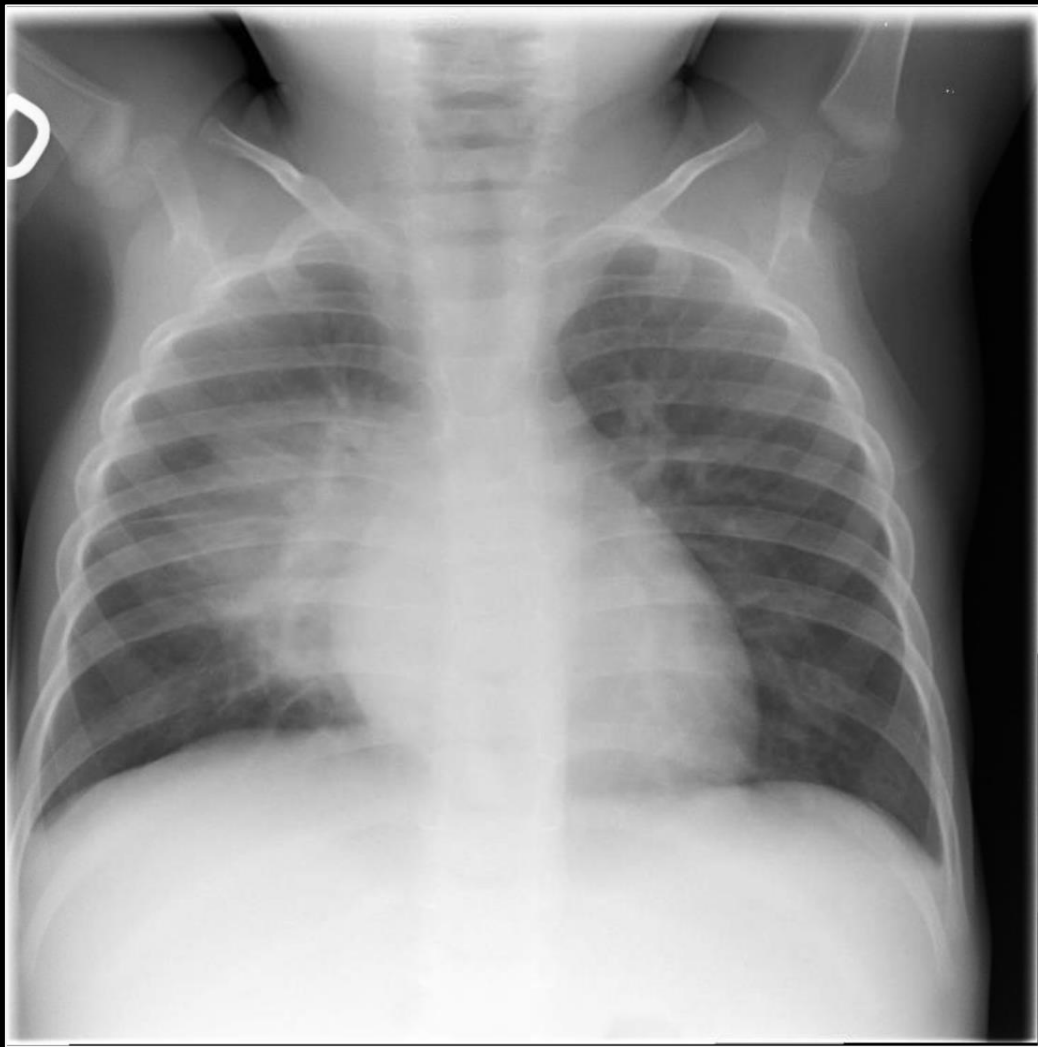




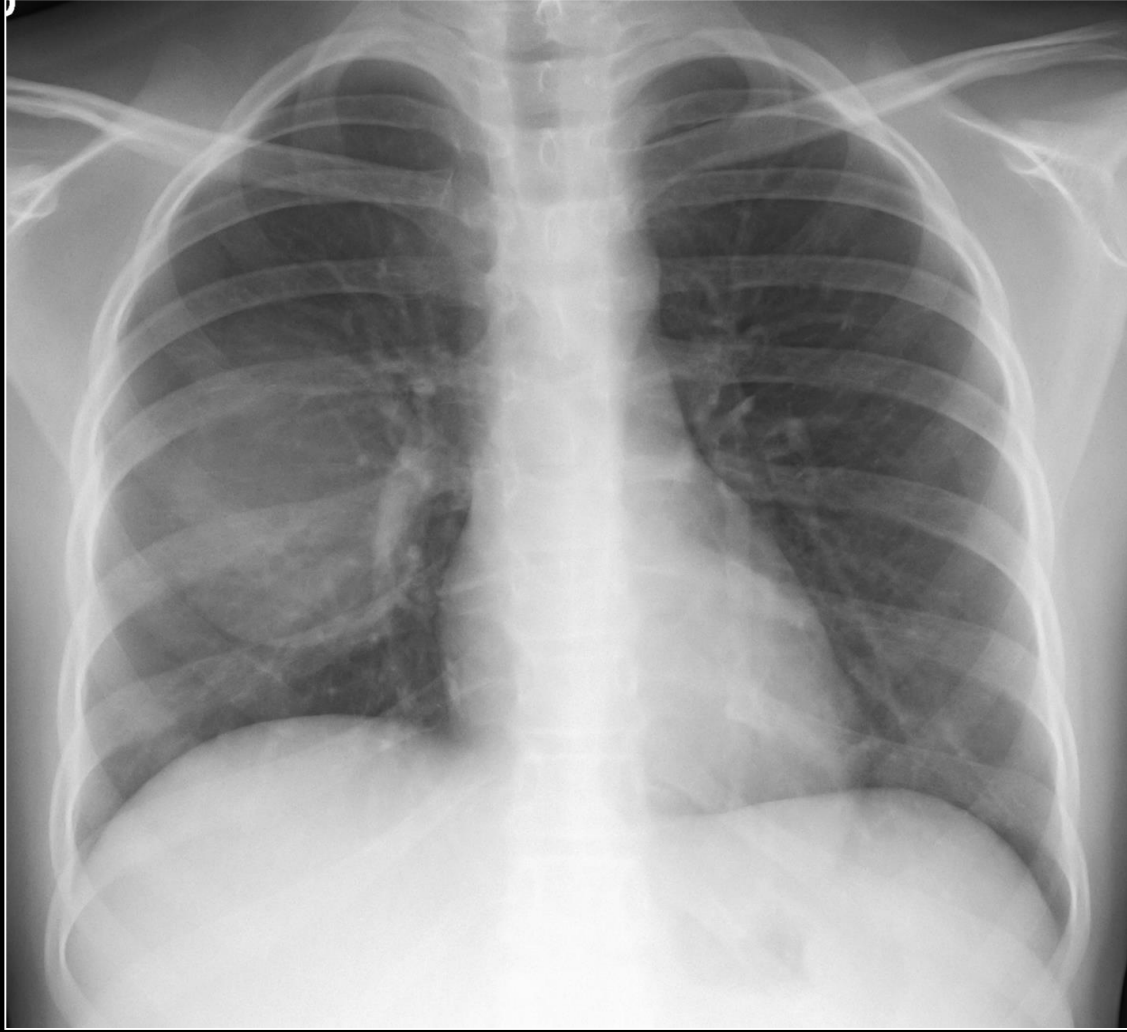

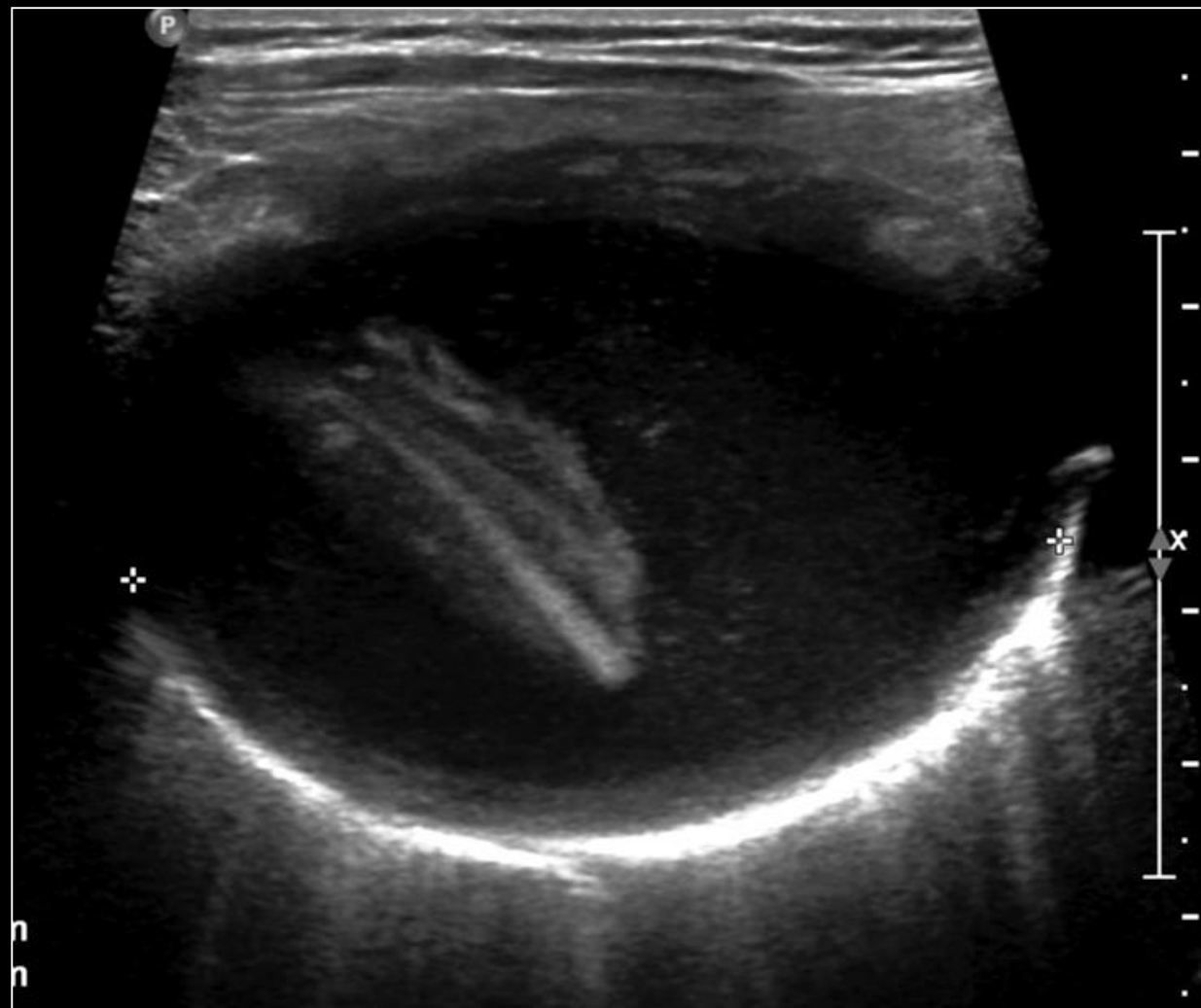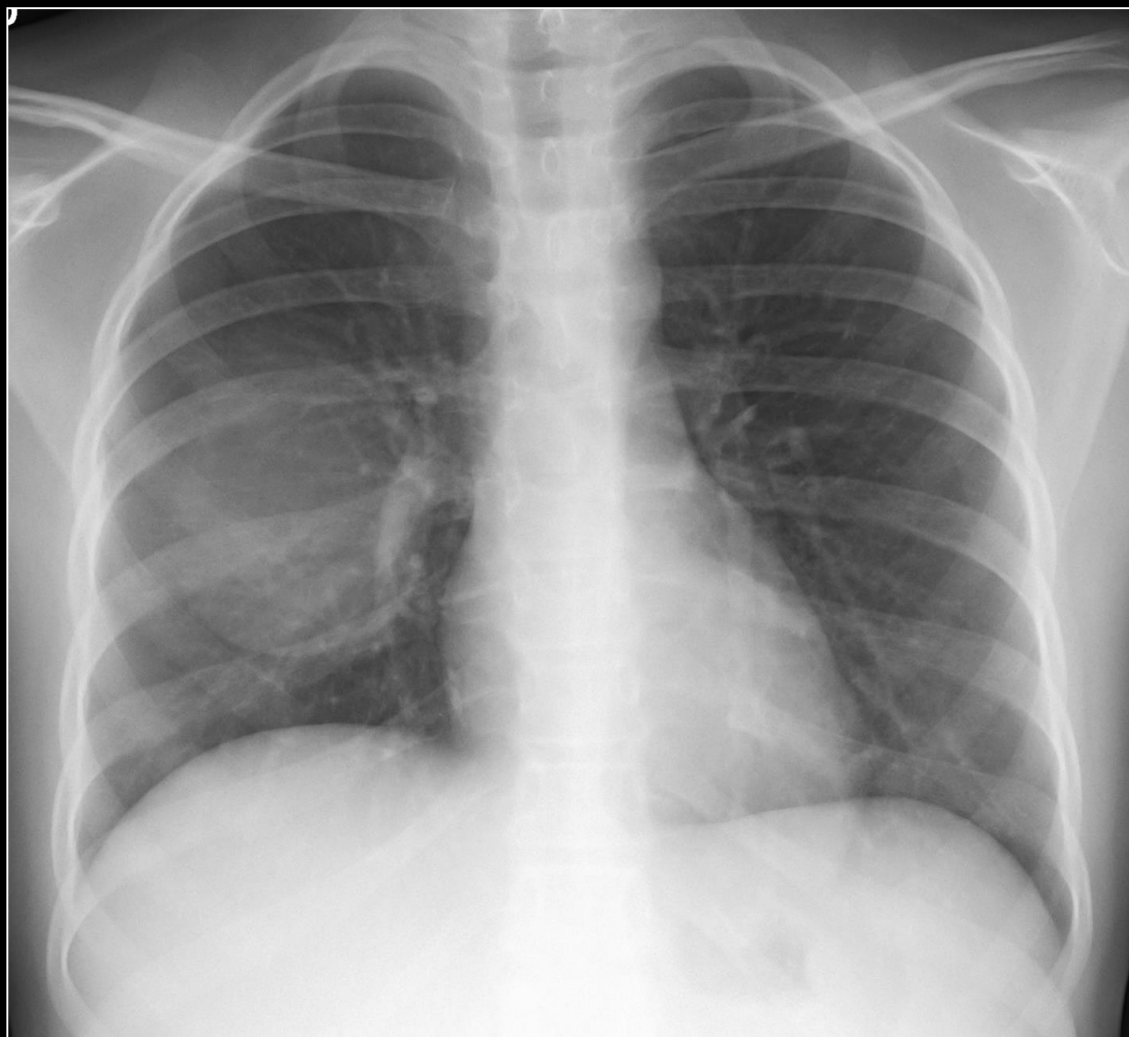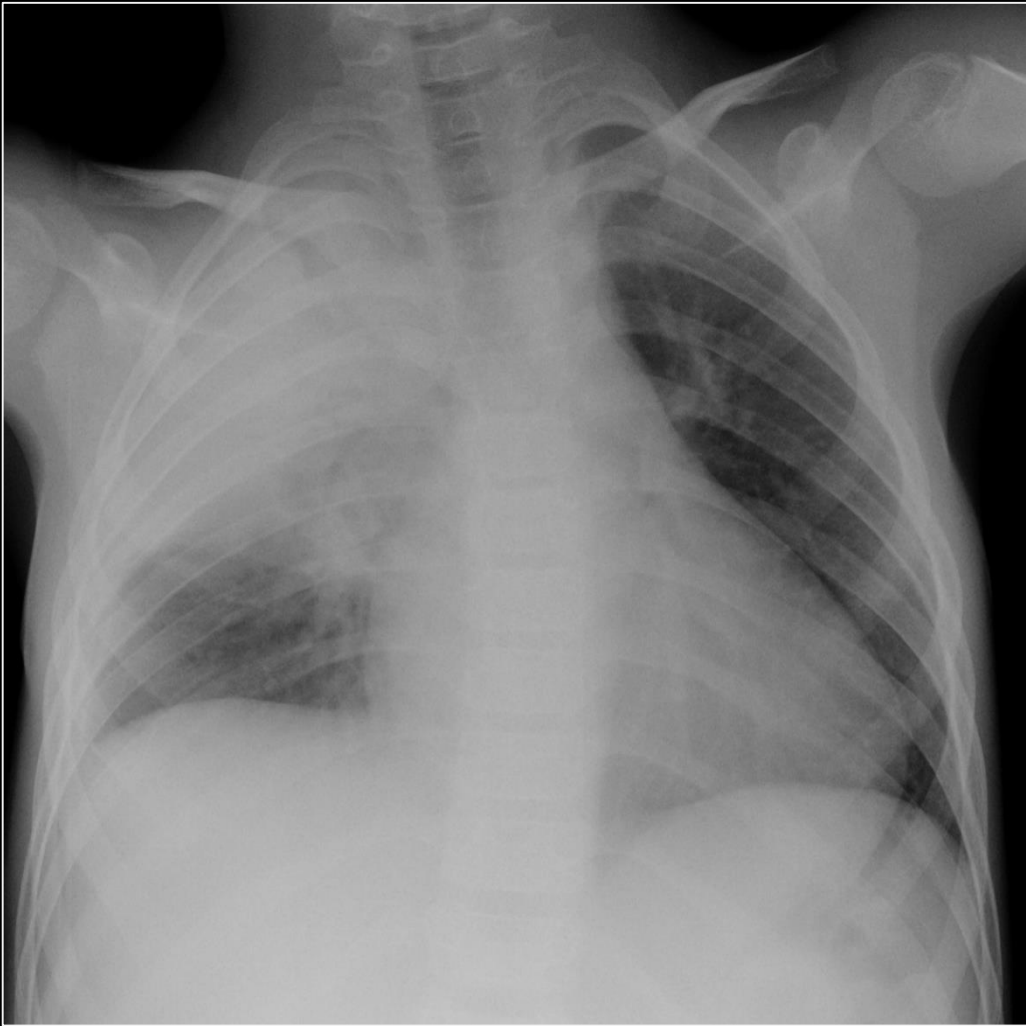


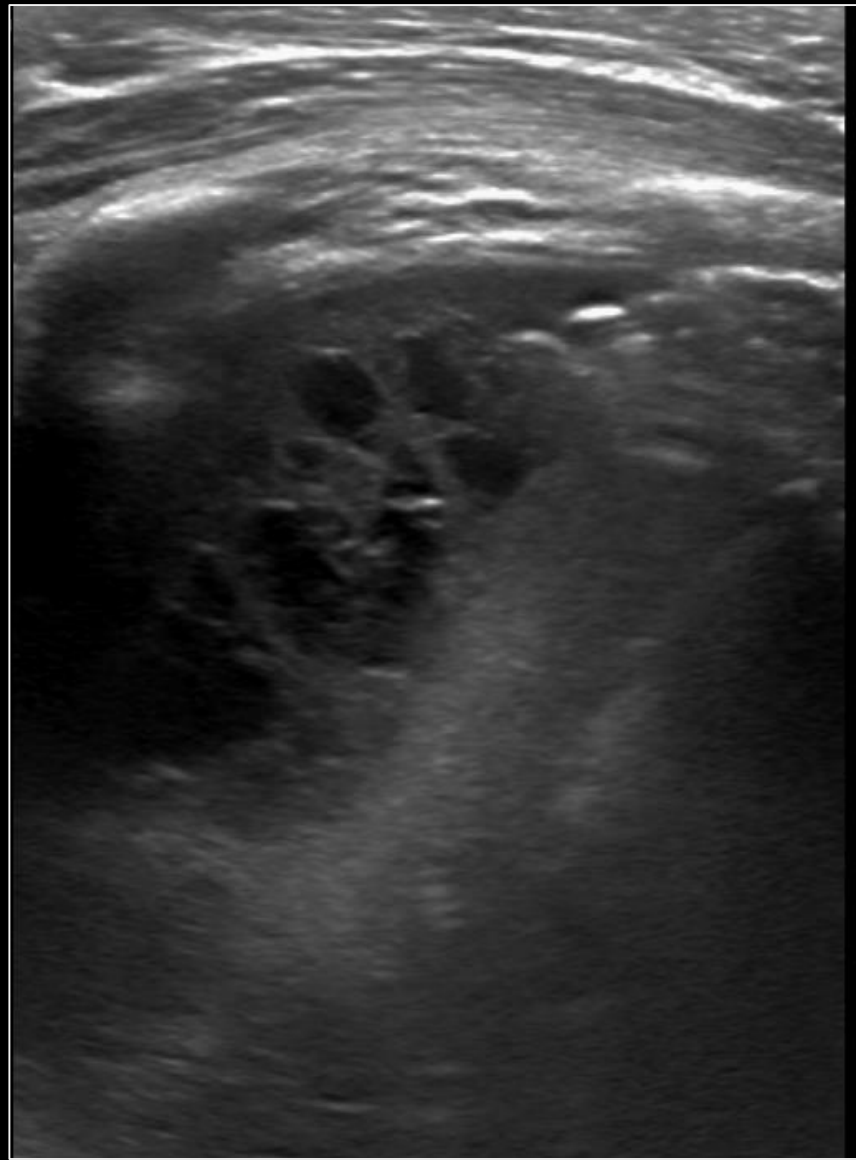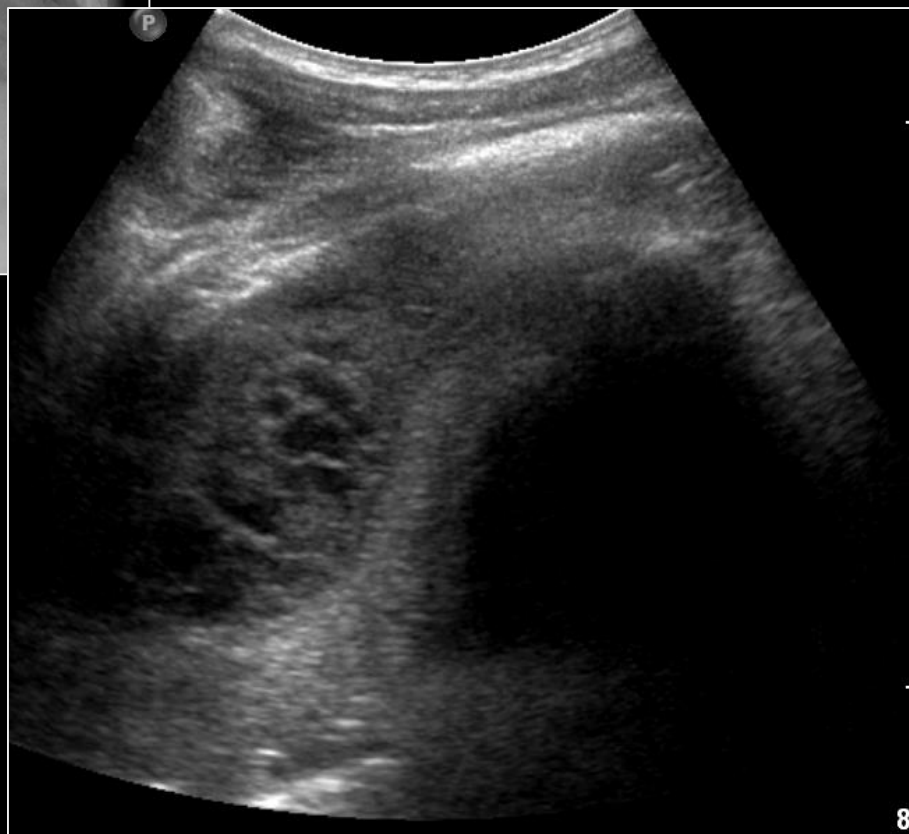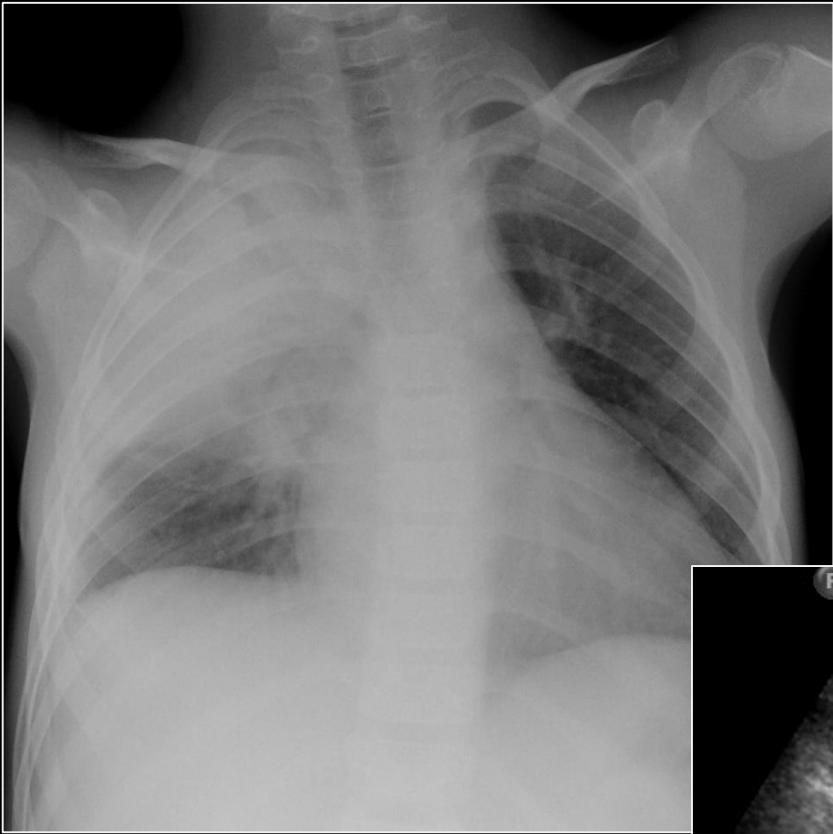


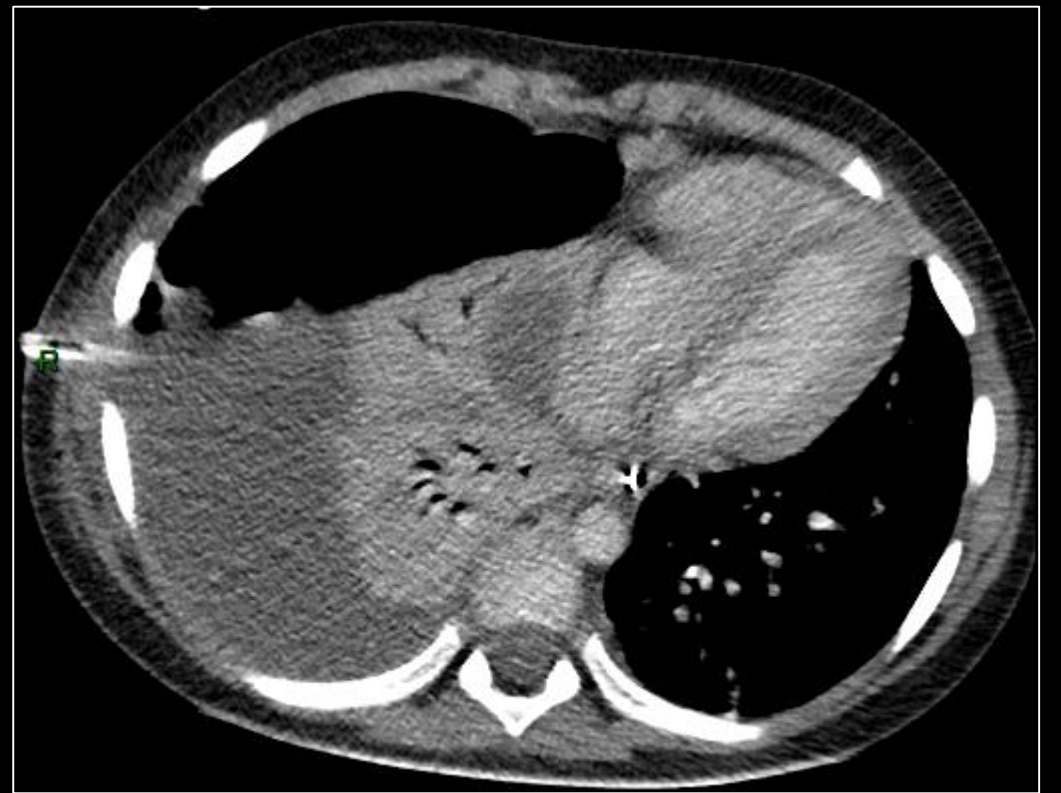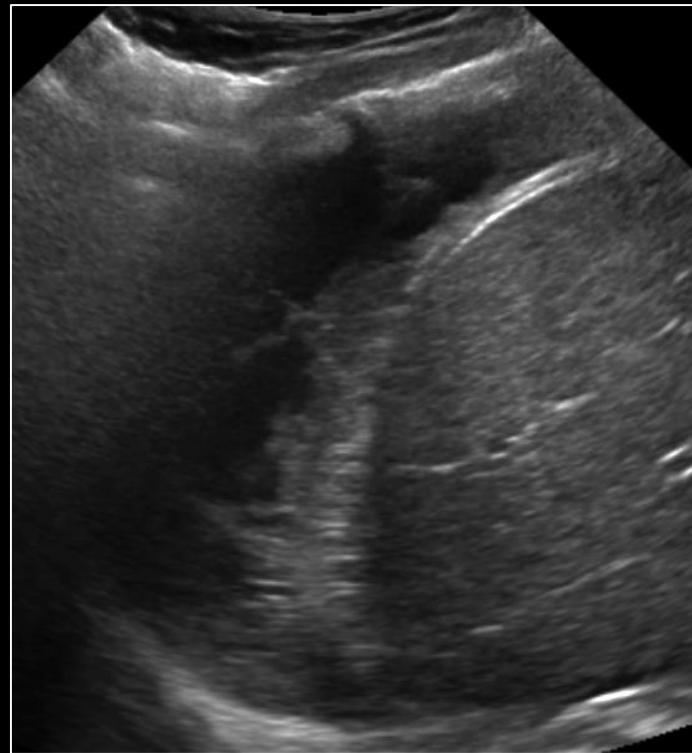


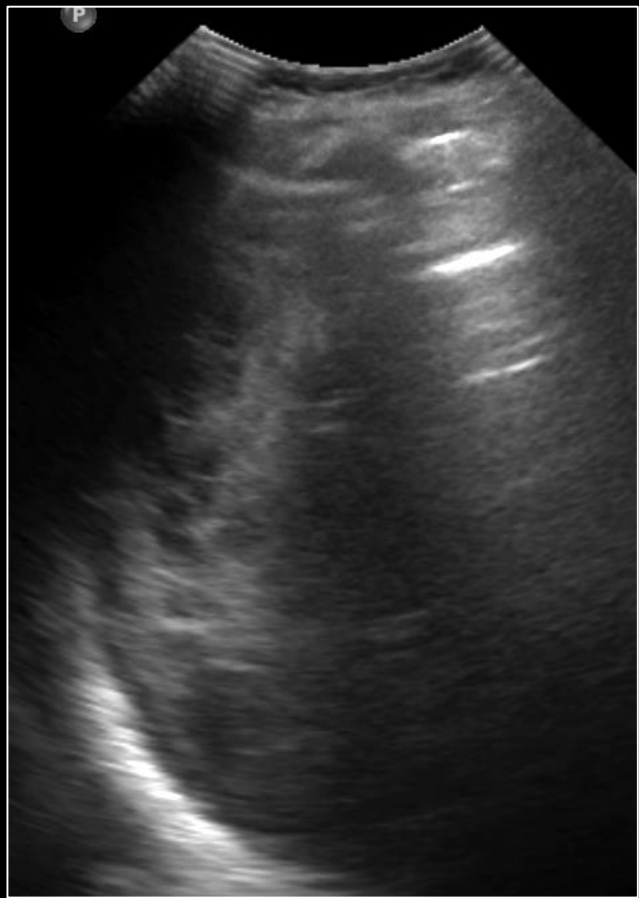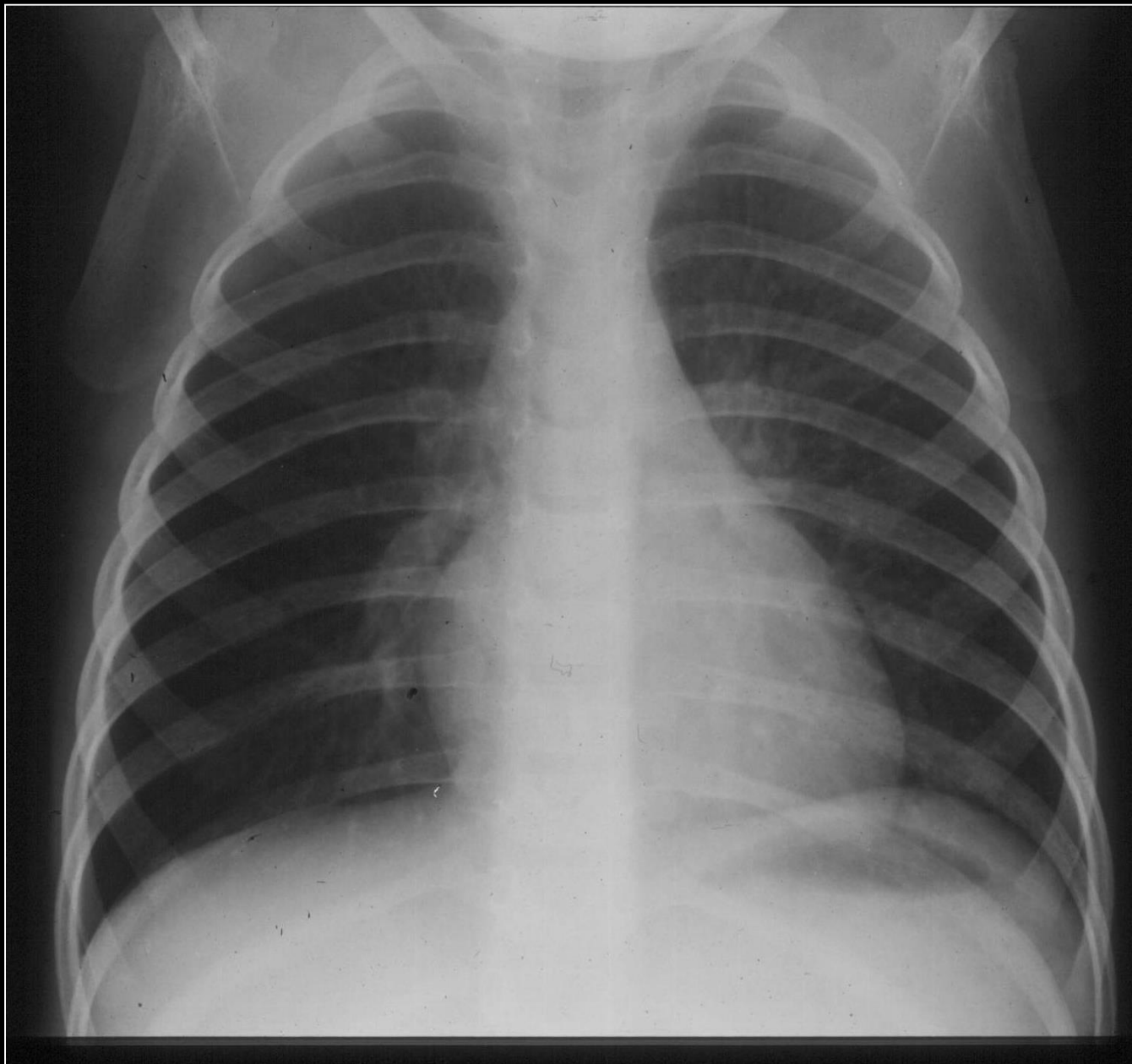








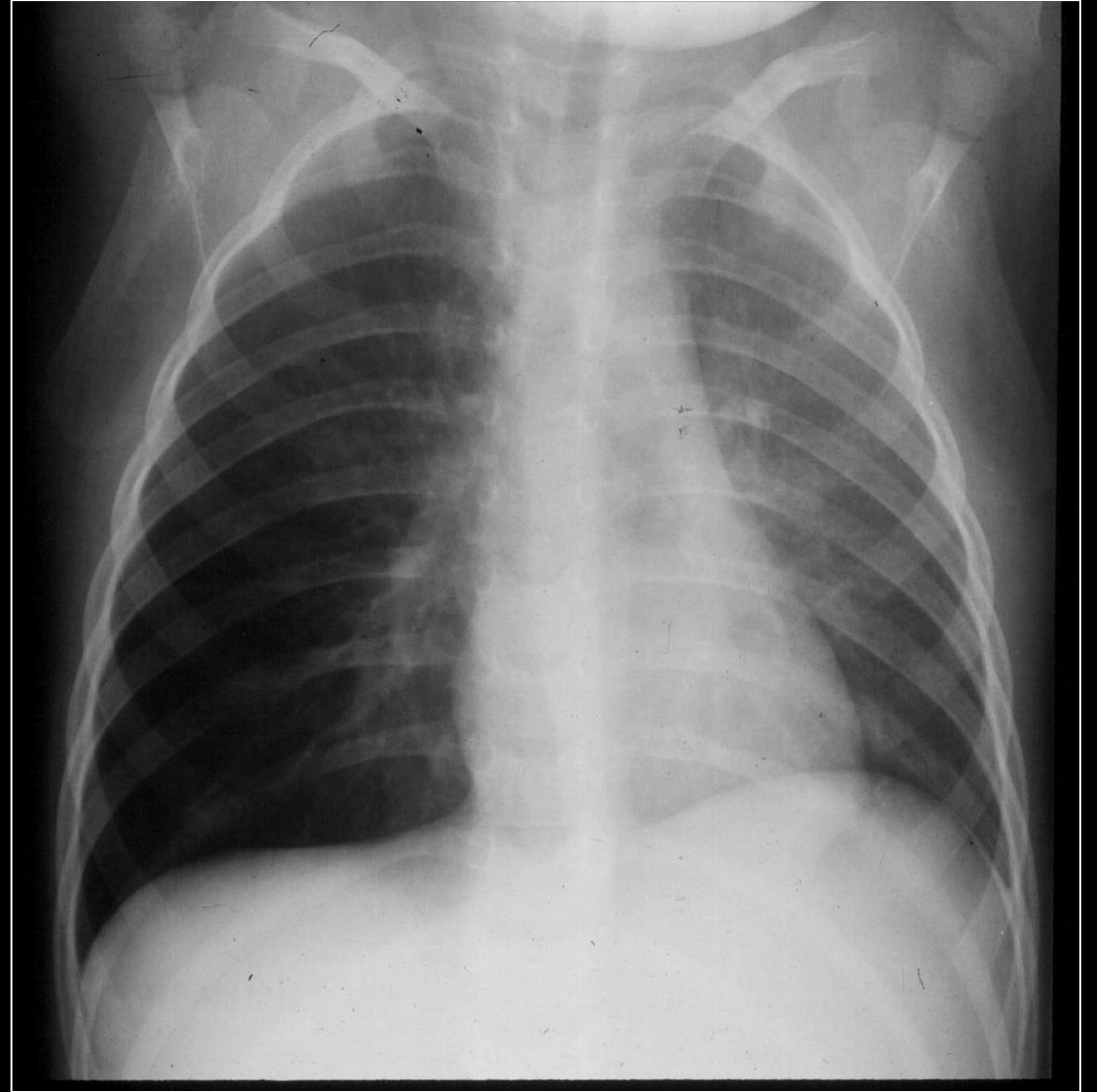
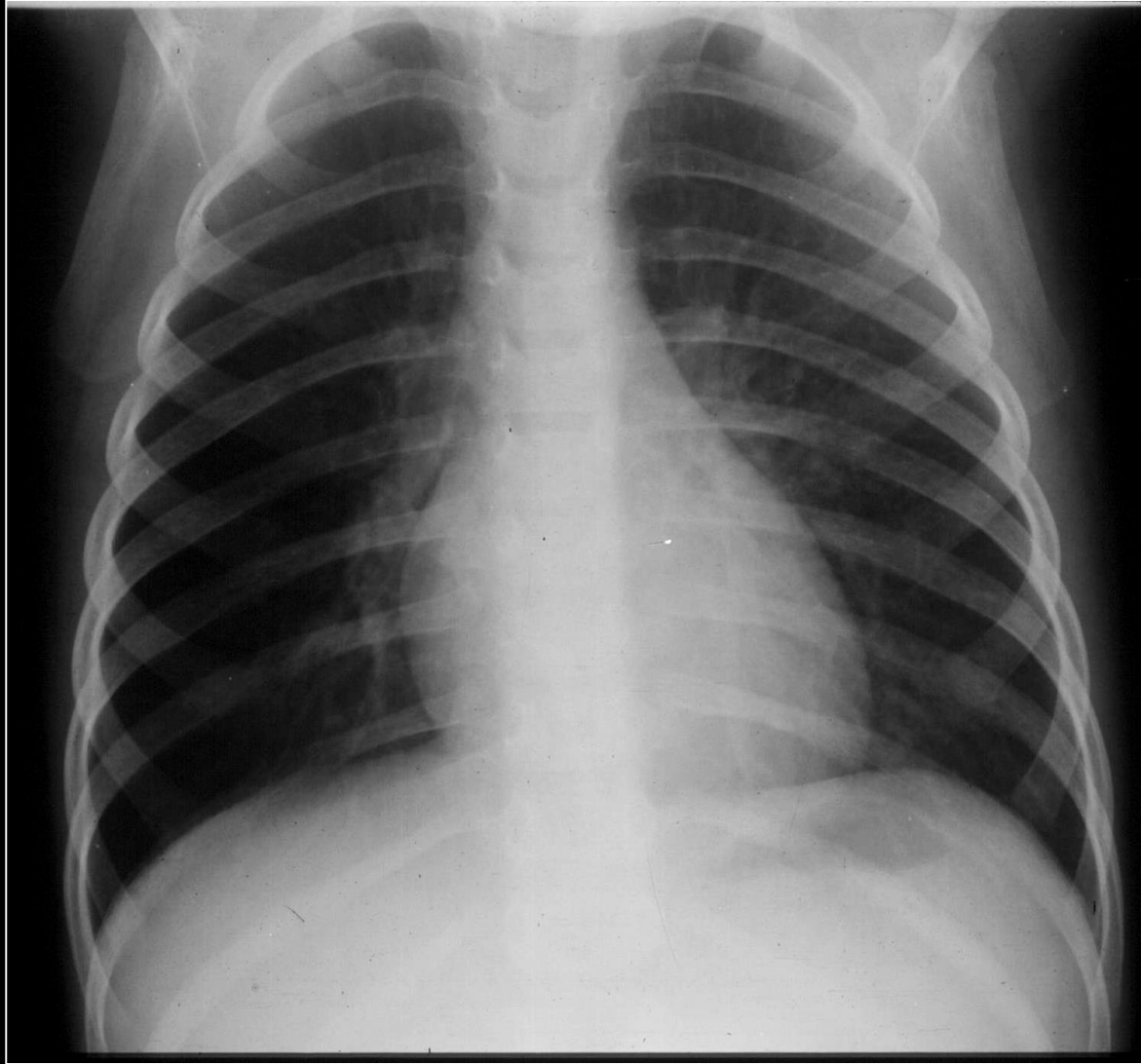


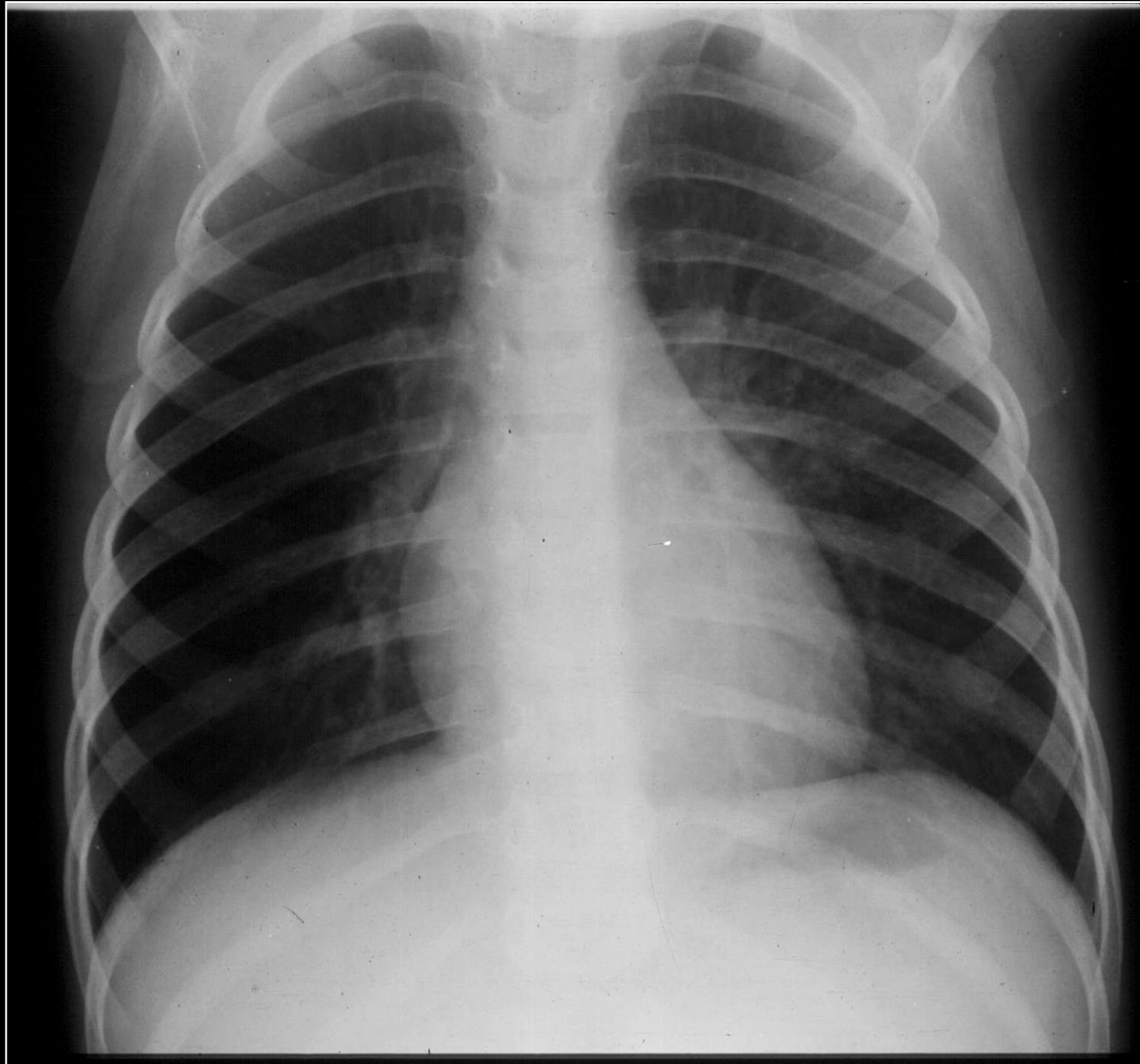


2 ans

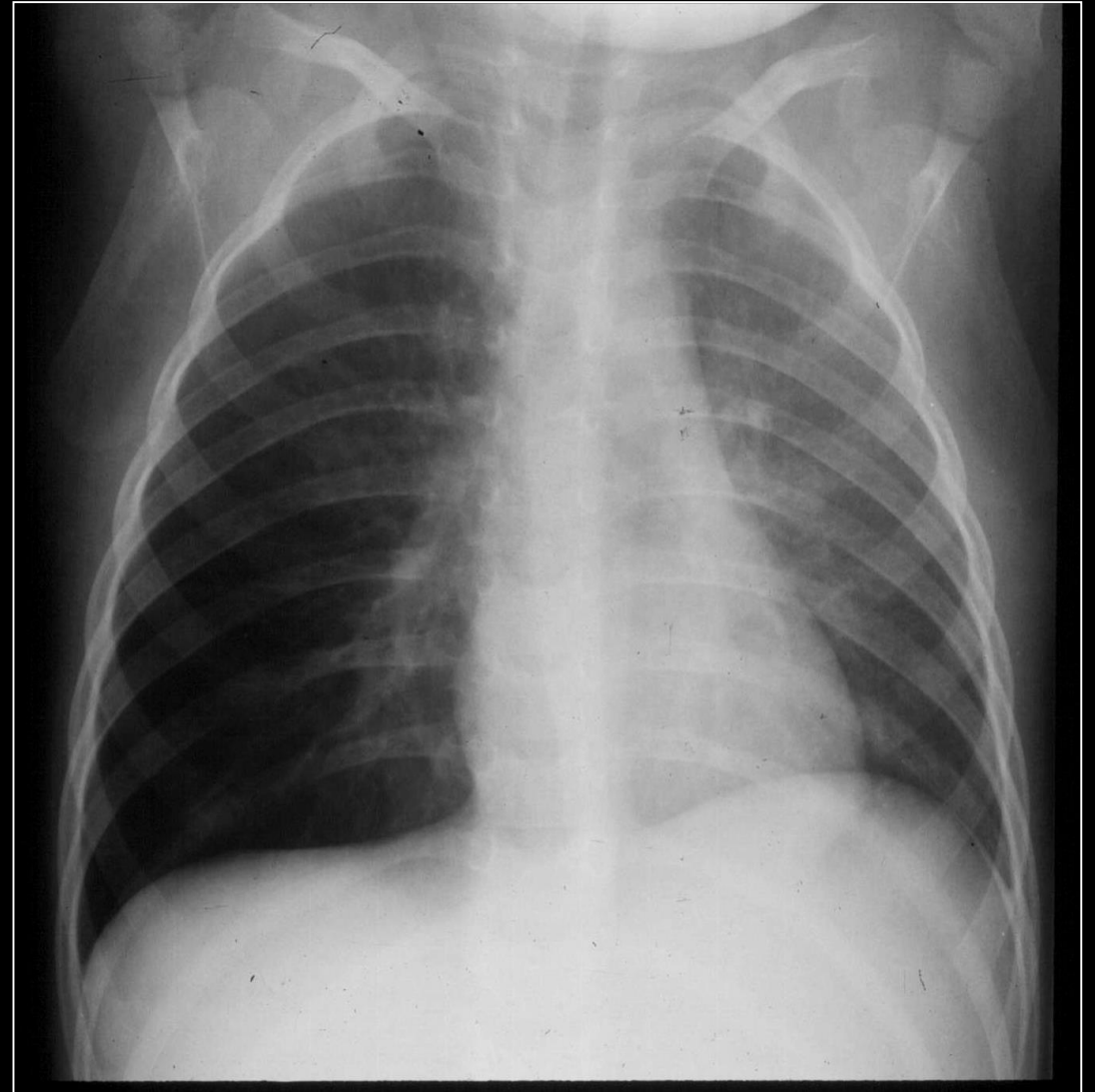
Toux depuis un jour

Pas de fièvre





inspiration



expiration

Thorax en urgence chez l'enfant

- Faire attention
 - À la technique
 - À l'anatomie normale pour l'âge
- Principale indication
 - Exclure une condensation alvéolaire (suggestive d'infection bactérienne)
- Pas de cliché de profil systématique
- Complément utile plèvre et parenchyme
 - échographie