

# Notions générales élémentaires

## Partie 2

### Information et communication

Pr Bruno Vande Berg  
DES 1<sup>o</sup> cycle  
2017-2018  
UCL

# Informations numérique versus analogique

# Communication numérique ou analogique

- Communication numérique: écriture
- Communication analogique: oral



# Imagerie analogique



+



=

?

Analogique: l'aiguille se déplace de manière analogique (identique)  
au phénomène mesuré (le temps)

# Imagerie numérique



La variable continue (le temps) est transformée en chiffre  
variation non continue mais précise du paramètre

# Informations numérique versus analogique

- Numérique: texte, chiffres
- Analogique: image, parole..

# Communication numérique versus analogique

- Communication numérique: écriture
- Communication analogique: orale

Communication numérique

Marguerite, je t'aime.



# Communication analogique

**“Marguerite, je t’aime” (dit sur un ton triste et en regardant ses souliers)**

Ou bien....



# Numérique ou analogique ?

## **Marguerite, je t'aime (écrit sur un .doc)**

Information brute, cohérente, non ambiguë

Information stable dans le temps

Information archivable, disponible et/ou transférable à qq'un d'autre.

## **Marguerite je t'aime (dit sur un ton triste et en regardant ses souliers)**

Information potentiellement incohérente et ambiguë

Ne peut jamais être répétée de la même façon ou soumise telle quelle à une autre personne sans risquer distorsion.

## Attention !!

Transmission écrite est différente de transmission orale

- \* L'écrit reste (trace d'un examen, mémoire du résultat)
- \* Le texte écrit peut être analysé en l'absence de son auteur
- \* Beaucoup d'informations ne peuvent être mise par écrit ( nuances, hésitations,...)

# Informations numérique versus analogique

- Numérique: texte, chiffres
- Analogique: image, parole..

Le radiologue est un numérisateur.

Il transforme des informations analogiques (images)  
en informations numériques (texte)

# La communication orale

# Communication orale

- Éphémère
- Ambigue (perception variable individuelle)
- Non traçable
- Source d'erreurs médicales
- Source de conflits relationnels

# Communication orale

- Contrôler la forme (vocabulaire, collégialité, )
- Contrôler le contenu (clarté)
- Eventuellement confirmer par écrit (si important)

# Communication orale avec

- Patients (et accompagnants../ autonomes ou dépendants)
- Médecins référents et connexistes
- Environnement professionnel (adm, paraméd, informatique, collègues)



# Communication orale obligatoire avec médecin référent

- Découverte fortuite, importante et inattendue.
- Découverte d'une anomalie nécessitant prise en charge immédiate.
- ...
- La mentionner dans le compte-rendu (qui, quand, pourquoi)

# Communication orale

- Voir cours de Mme Reynaert

Communication écrite

Le compte-rendu radiologique

# Le compte-rendu radiologique

1. Définition
2. Objectif
3. Importance
4. Remarques générales
5. Structure du compte-rendu
6. Forme du CR

# 1. Définition du compte-rendu

Transcription écrite en termes clairs et non ambigus  
et  
transmission rapide des différentes étapes de l'examen  
radiologique : motif, techniques, résultats, conclusions.

# 1. Définition du compte-rendu

Transcription écrite : mise par écrit  
en termes clairs et non ambigus  
transmission rapide : communication efficace  
des différentes étapes de l'examen radiologique :  
motif, techniques, résultats, conclusions.

L'information écrite est incontournable:

Information intemporelle

Information accessible (disponible pour tous)

Information analysable, criticable

Attention: celui qui en est l'auteur peut ne pas être présent pour défendre les opinions exprimées.

## 2. Objectifs du compte-rendu

- ?



## 2. Objectifs du compte-rendu

- Transmission d'informations médicales et administratives
- Trace écrite de l'acte radiologique (valeur médico-légale)
- Permet tarification de l'acte

### 3. Importance du compte-rendu

Pour le patient: prise en charge

Pour le référent: information utile

Pour le radiologue: responsabilité  
médicale et crédibilité

### 3. Importance du compte-rendu

#### Le compte-rendu reflète

notre compréhension du problème clinique

notre performance diagnostique

notre esprit de synthèse

la pertinence de l'acte presté

Responsabilité médicale et crédibilité du radiologue

### Au niveau C4-C5:

Absence de pathologie discale significativement protrusive.  
Pas de sténose canalaire ou foraminale.

### Au niveau C5-C6:

Unco-discarthrose postérieure latéralisée à droite entraînant une sténose du foramen droit chronique, à laquelle se surajoute une protrusion discale para-médiane latéralisée à droite qui provoque d'une part une mise à l'étroit de la racine C6 droite au niveau de son entrée dans le foramen et d'autre part une sténose relative du cordon médullaire (diamètre A-P mesuré à 8mm).

## Conclusion

Mise à l'étroit de la racine C6 droite et sténose relative du cordon médullaire au niveau C5-C6, consécutives à une uncodiarthrose latéralisée à droite et une protrusion postérieure para-médiane droite du disque C5-C6.

## 4. Remarques générales

### Remarques à propos des obligations réglementaires (France)

- CR obligatoires, signés
- CR archivés 30 ans
- CR transmis au médecin référent

# 5. Structure du compte-rendu

## Article scientifique

Objectif

Matériel et méthode

Résultat

Discussion

## Article scientifique

## Compte-rendu

Objectif



Motif

Matériel et méthode



Technique

Résultat



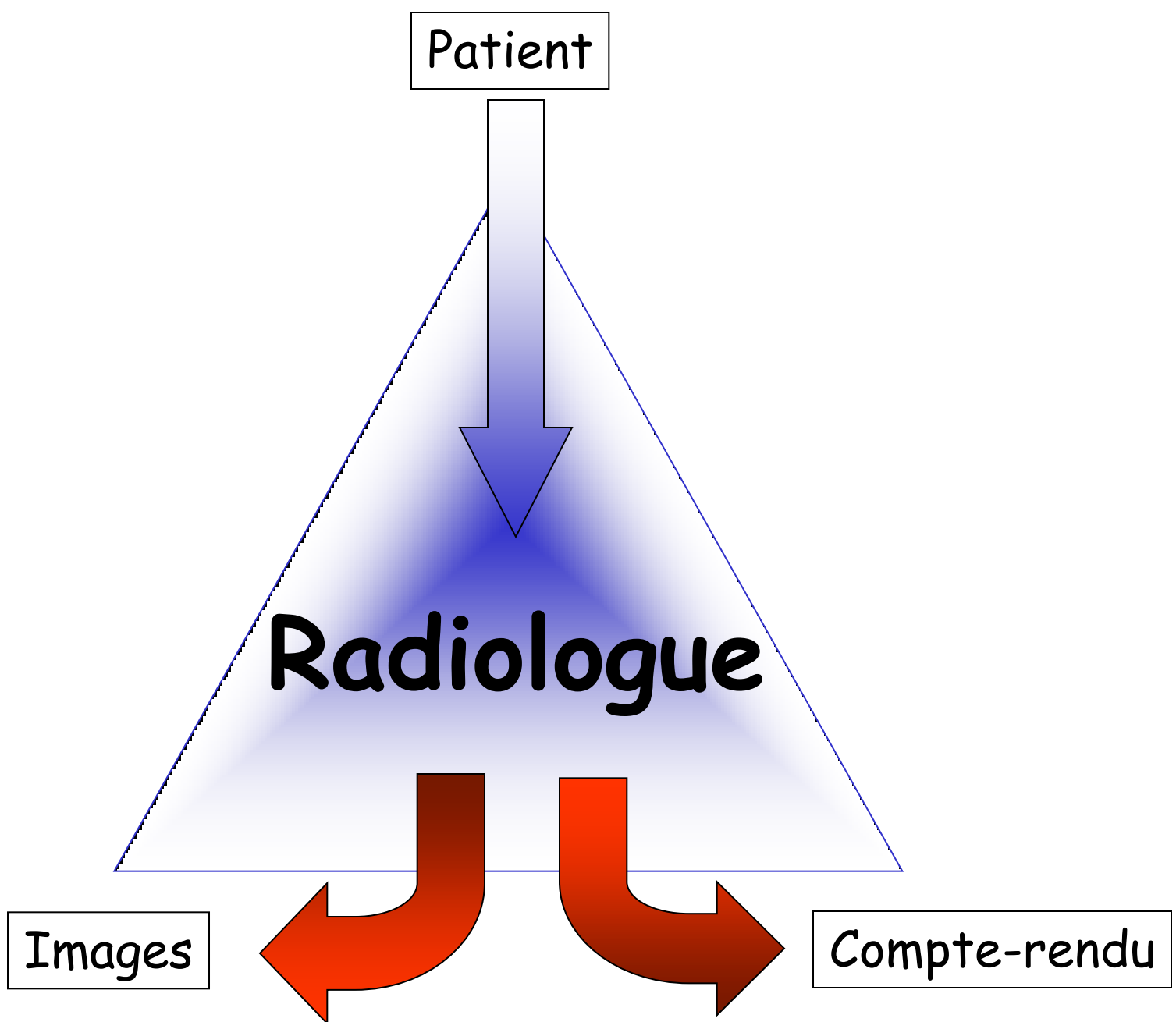
Résultat

Discussion



Conclusion





Images et compte-rendus

partagent un même paramètre d'évaluation:

Rapport signal / bruit

**Quantité d'information pertinente**  
**Importance du bruit de fond**

# Le compte-rendu radiologique

1. Définition
2. Objectif
3. Importance
4. Remarques générales
- 5. Structure du CR**
6. Forme du CR

## 5. Structure du compte-rendu radiologique

1. Motif

2. Technique

3. Résultats

4. Conclusion

## 5. Structure du compte-rendu radiologique

1. Motif
2. Technique
3. Résultats
4. Conclusion

### Message

Cette structure n'est pas facultative.  
Le compte-rendu doit aborder ces différents points.  
L'ordre est aléatoire mais logique.

# CR: motif

1. *Motif*
2. *Technique*
3. *Résultats*
4. *Conclusion*

Question posée dans le contexte du dossier médical du patient

Extrêmement important car conditionne forme et contenu du compte-rendu.

# Types de motifs d'examens

1. *Motif*
2. *Technique*
3. *Résultats*
4. *Conclusion*

1. ?

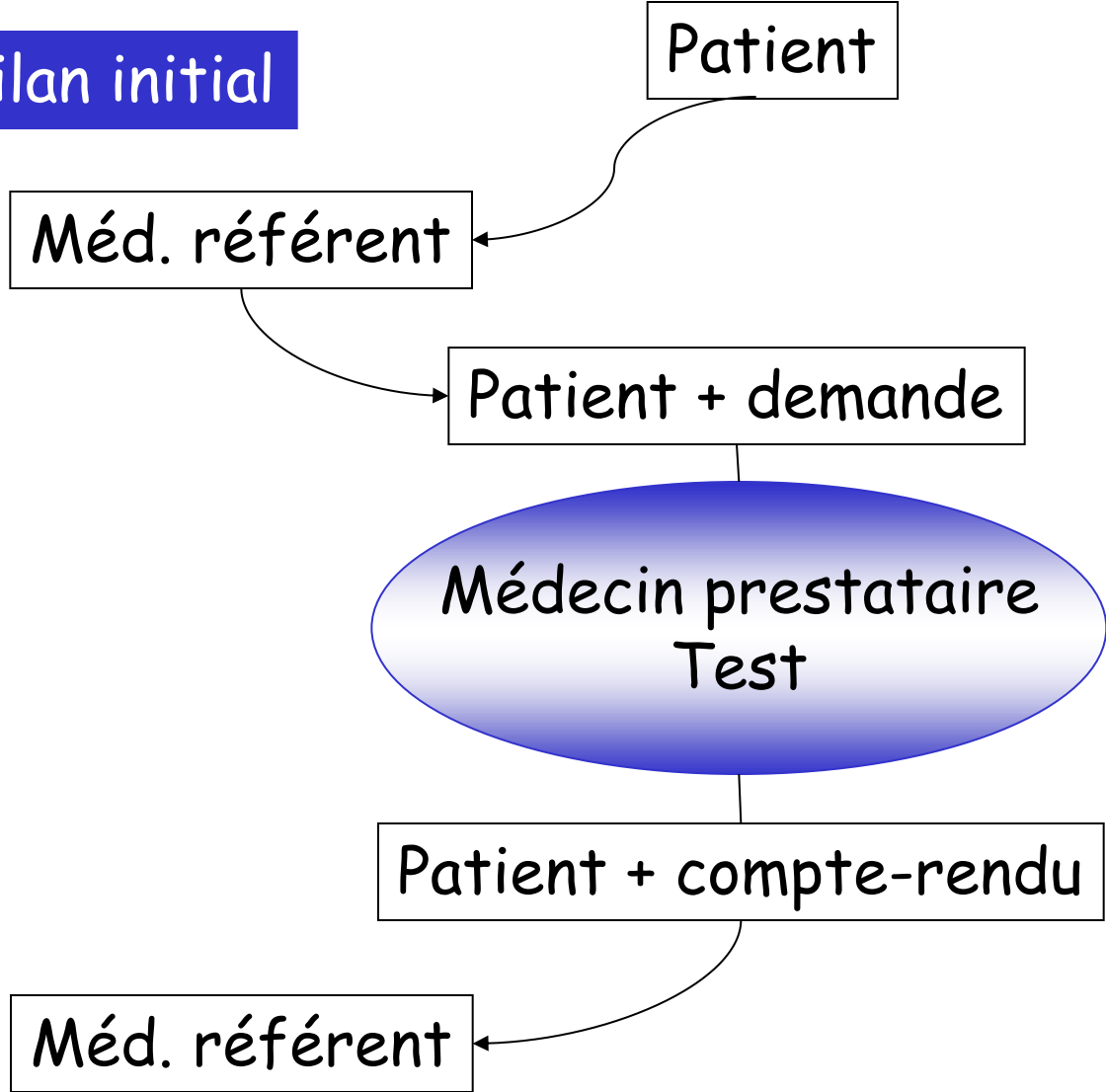
# Types de motifs d'examens

1. *Motif*
2. *Technique*
3. *Résultats*
4. *Conclusion*

1. Bilan initial
2. Bilan systématique (dépistage, check-up...)
3. Bilan complémentaire
4. Bilan ultérieur (suivi)



# 1. Bilan initial

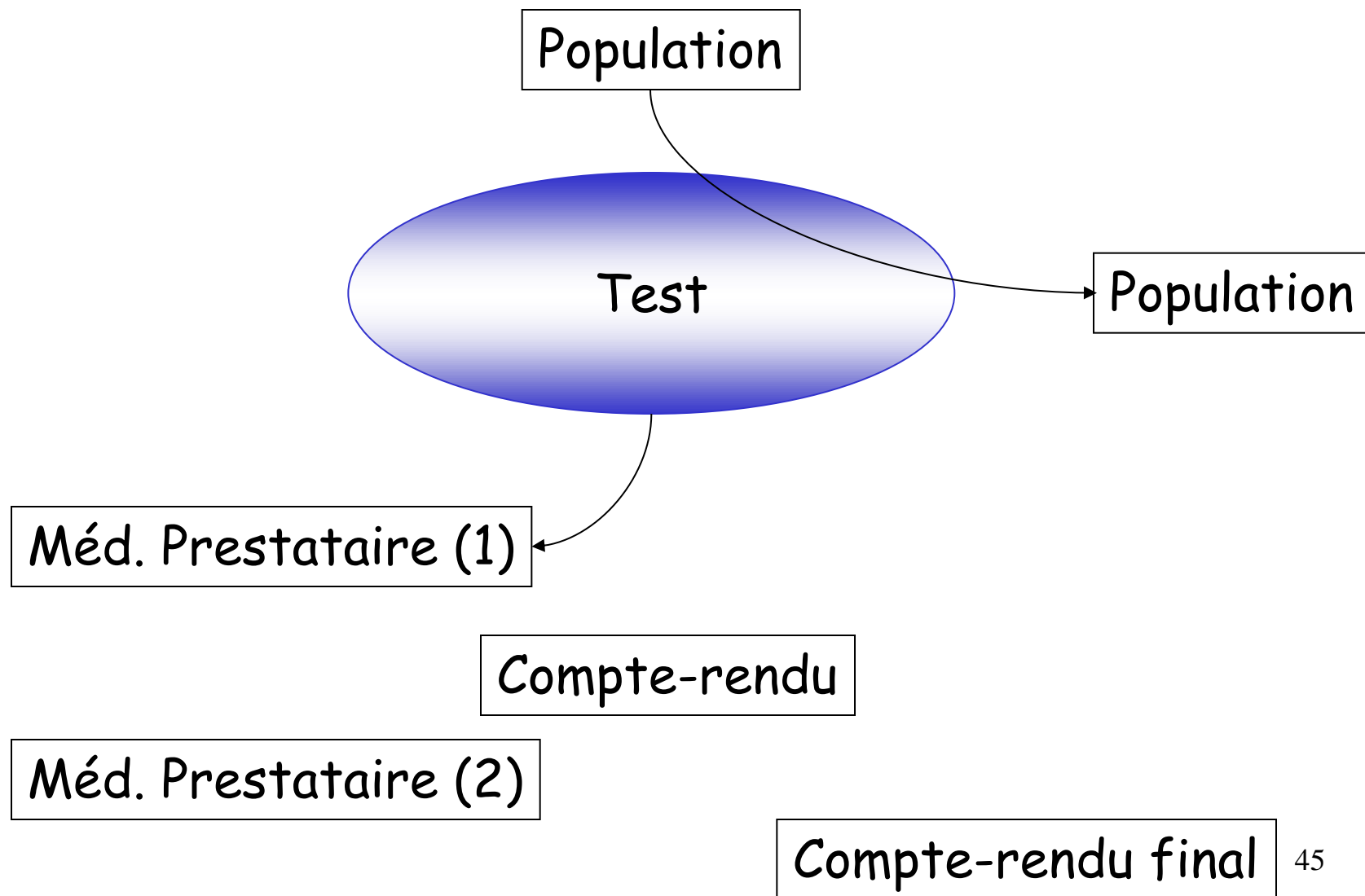


## Bilan initial

### relation linéaire entre trois intervenants

Risques limités de distorsion des informations entrantes  
Risque limité de distorsion des informations sortantes  
Permet compte-rendu simple et classique  
Dont la forme peut être standardisée et systématique  
Correspond à un nombre important d'actes  
Preliminaires (motifs, technique) courts

## 2. Dépistage



## Bilan dépistage

### Pas de relation humaine

Pas d'information initiale (hormis sexe et age)

Compte-rendu stéréotypé

Correspond à une activité limitée des radiologues

Organisation complexe des informations et cout sociétal élevé

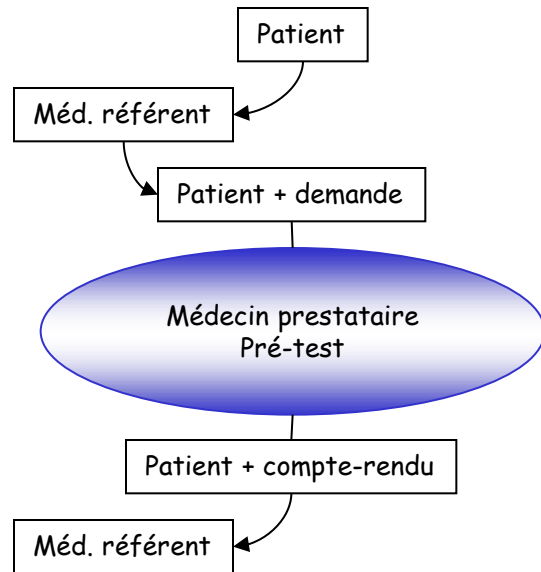
La complexité est essentiellement organisationnelle  
et ne dépend pas du radiologue.

# Types de motifs d'examen

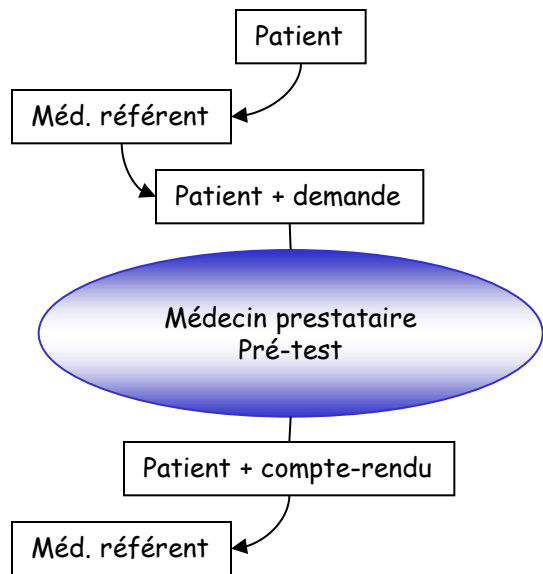
1. *Motif*
2. *Technique*
3. *Résultats*
4. *Conclusion*

1. Bilan initial
2. Bilan systématique (dépistage)
3. Bilan complémentaire
4. Bilan ultérieur (suivi)

## 2. Bilan complémentaire

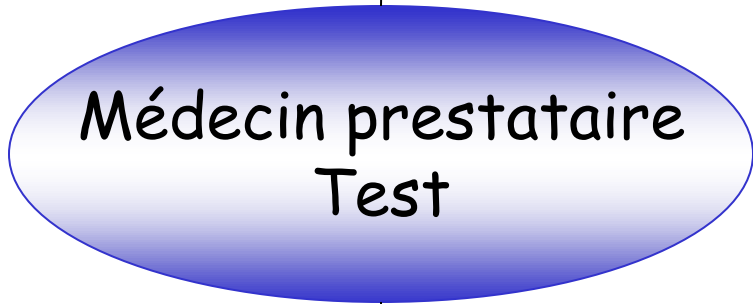

## 2. Bilan complémentaire



Autres médecins référents

Patient évoluant + demande(s) + opinions + compte-rendus + prétest



Patient + ...+ compte-rendu

## Bilan complémentaire

### relation plurielle à multiples entrées

Importance du travail préparatoire du 2° prestataire  
évaluation clinique actualisée  
lecture de la demande et des compte-rendus  
(re)analyse des documents radiologiques antérieurs.

Importance du respect du travail des collègues  
Risque élevé de distorsion des informations entrantes  
Risque élevé de distorsion des informations sortantes  
vu l'évolution possible de la clinique  
vu la multiplicité des étapes  
vu la multiplicité des référents (et de compétence)



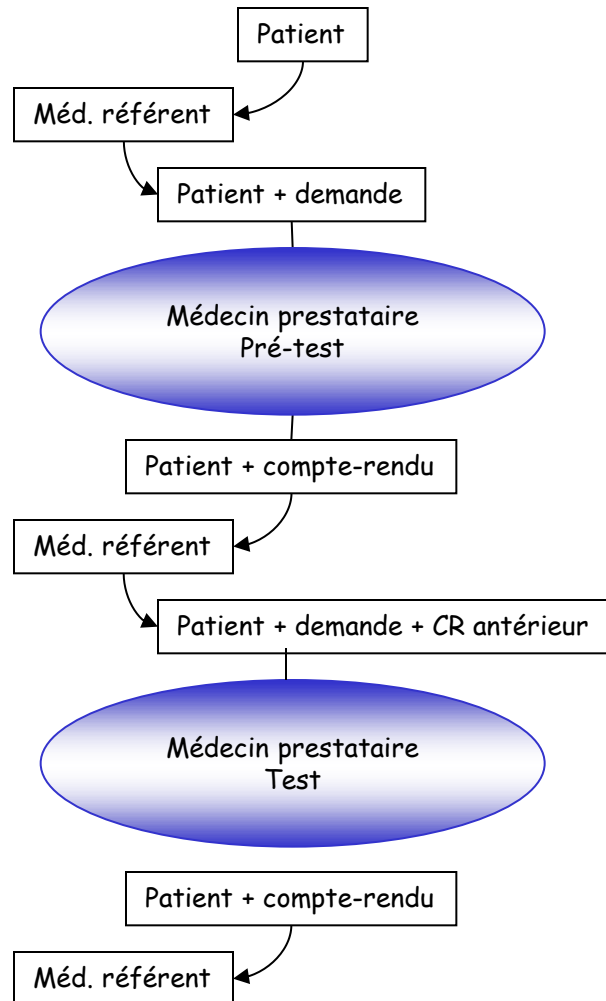
## Bilan complémentaire

### relation plurielle à multiples entrées

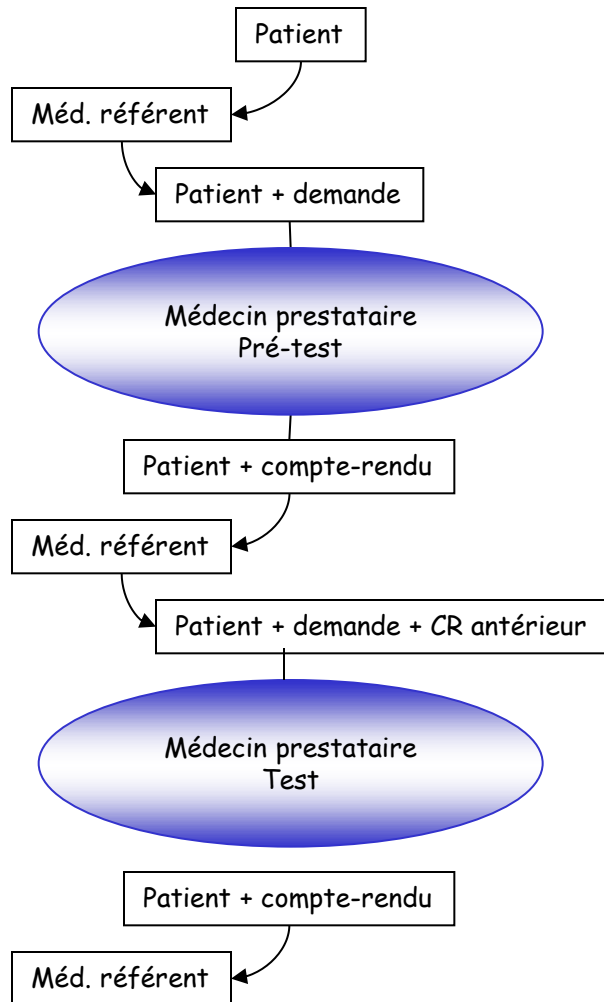
Risque élevé de distorsion des informations entrantes  
vu l'évolution possible de la clinique  
vu la multiplicité des étapes

Risque élevé de distorsion des informations sortantes  
vu la multiplicité des référents  
vu l'anxiété du patient

## 4. Bilan ultérieur (suivi)



### 3. Bilan ultérieur (suivi)



**! Attention danger !**

Si référents différents  
Si variations techniques  
Si plusieurs antécédents

## Compte-rendu du bilan complémentaire

Préciser le cadre clinique et questions résiduelles

## Compte-rendu du bilan ultérieur (suivi)

Préciser les documents utilisés pour comparaison  
(et éventuellement la non transmission de documents)

# Motif d'examen

1. Bilan initial
2. Bilan complémentaire
3. Bilan ultérieur (suivi)
4. Bilan systématique (dépistage, check-up...)

## Message

Le radiologue doit intégrer le type de motif du test dont il est responsable afin de l'optimiser.

Les dysfonctionnements varient selon le motif.

# CR: technique

1. *Motif*
2. *Technique*
3. *Résultats*
4. *Conclusion*

- Description succincte de l'acte (surtout CT et IRM) contraste-quantité
- Incidents ou accidents (?)
- Qualité de l'examen (contributif-limites ?)

# CR: technique

1. *Motif*
2. *Technique*
3. *Résultats*
4. *Conclusion*

- Description succincte de l'acte (surtout CT et IRM) contraste-quantité
- Incidents ou accidents (?)
- Qualité de l'examen (contributif-limites ?)
- Justification de modification de l'acte radiologique
- Notifier la non-transmission des anciens documents éventuels (non transmis, non disponibles , inaccessibles...).

# CR: résultat

1. *Motif*
2. *Technique*
3. *Résultats*
4. *Conclusion*

- Aspects anormaux
- Aspects normaux (pertinents vu question posée)
- Structure variable



# Description d'une lésion

- Préciser type de lésion et rehaussement après contraste (si besoin) hypo-hyper dense-échogène-intense
- Topographie
- Dimension (donner mesures)
- Évolutivité/ancien document ou datation éventuelle (récent - ancien)
- Complication/conséquence éventuelle (compression - thrombose)

# Description de plusieurs lésions

- Dissémination de lésion avec taille moyenne (péricentimétrique...)
- Topographie
- Complication(s) présente(s)  
(compression extrinsèque veine, artère, nerf)
- Complication(s) à craindre

# Coéfficient de certitude

- Extrêmement important
- Fait souvent la différence entre radiologue et spécialiste d'organe (ou devrait faire)
- Peut porter sur différents paramètres

existence de la lésion/d'une complication    sensibilité

nature de la lésion

spécificité

extension de la lésion

« certain - possible - probable -  
douteux - peu probablement »

## Le style du « résultat »

- \* Structure séquentielle (rébarbatif)

  - la trachée:

  - la plèvre:

  - le poumon:

  - le médiastin:

- \* Non structuré (illisible)

  - description désorganisée et variable

- \* Solution est un compromis

  - Non structuré systématique

  - reflète le schéma d'analyse de l'image (logique)

1. *Motif*
2. *Technique*
3. *Résultats*
4. *Conclusion*

## CR: conclusion

- Diagnostic final (coeff. de certitude)
- Réponse à la question posée
- Recommandations éventuelles
- Particularité (contact téléphonique, incident, ...)

# Evolution ultérieures probables

- Transmission du contenu au patient  
(empowered patient-patient participatif)
- Structuration du contenu pour faciliter lecture automatique

# Remarques sur la forme du CR

## Le compte-rendu : style inadéquat

- Répétition de termes
- Utilisation de termes impropres
- Utilisation de termes inutiles

Attention au rapport signal/bruit



# Expression des résultats

## Description analytique des lésions

- éviter comparaison morphologique à objet divers (bec de perroquet, souris, queue de radis....)
- éviter abréviations
- éviter noms propres (maladie de Forestier, maladie de Scheuerman)
- éviter classification non explicite
- éviter évaluation subjective

Utilisation de termes clairs et non ambigus

# Concision et précision

- “Je vous écris une longue lettre car je n’ai pas le temps de vous en écrire une plus courte” (Voltaire).
- “Le lecteur se tue à abrégé ce que l’auteur s’est tué à allonger” (Montesquieu).

# Termes inutiles souvent répétés

Au niveau de ...

Au point de vue

Au plan de

Présence, Absence

On note la présence de

Décelable, visible, visualisable

# Tics de langage

- Habitude ridicule ou fâcheuse contractée inconsciemment comportant l'emploi d'un mot, d'une tournure de phrase qui revient anormalement fréquemment dans le langage.

# Favoriser les associations logiques

- Ostéopénie sans fracture
- Foie cirrhotique sans lésion focale suspecte

# Ambiguïté des termes

Ex : lésion stable :

soit non évolutive (dans le temps)

soit stabilité mécanique par  
opposition à instable

# Respect du code de déontologie

Eviter commentaires/termes désobligeants

- Traces (plutôt que séquelles) de chirurgie
- Positionnement endocanalaire d'une vis-broche plutôt que mal-positionnement

**En règle générale,  
décrire l'état en évitant tout terme désobligeant.**

# Utilisation des classifications

Utiliser les classifications validées  
internationalement

- Relevantes d'un point de vue thérapeutique
- Reproductibilité inter et intra-observateur

Exemples

Bi-rads (séno): OK

Ficat (nécrose): pas OK



# Utilisation des mesures

Prudence quand mesures déterminantes  
pour traitement

Ok qd anecdotique (fortuitome)

Techniques particulières (Recist)

## Difficulté dans évaluation sévérité

« Important - petite »

« Sévère - modéré - discret »

Donner au maximum des informations  
chiffrées (erreur mais plus  
reproductible)

## Difficultés habituelles

Aigu - chronique :  
actif dans les deux cas

Récent - semi-récent - ancien:  
ancien implique inactif

Débutante - modérée  
débutant veut dire peu avancé mais pas  
nécessairement récent

# Remarque sur utilisation de diagnostic différentiel

- Donner plusieurs propositions diagnostiques
- Argumentaire en faveur/défaveur
- Classement par ordre de probabilité

Attention: le prescripteur ne retient généralement que la première proposition

Un bon compte-rendu devrait

- Communiquer des informations pertinentes (positives ou négatives)
- Éviter les erreurs
- Respecter les règles élémentaires de langage/grammaire et de politesse
- Éviter d'accroître inutilement les coûts

# Exercices pratiques

## Bilan sénologique

Appareil : MAMMOMAT 3000

## Indication

›[Dépistage chez une patiente de 43 ans, G4P2 (premier accouchement à 25 ans), ménarche à 13 ans, sans antécédent familial mammaire, asymptomatique et sans traitement.]

## Examen clinique

Absence d'anomalie clinique probante.]

## – ›[Mammographie + échographie

Seins hétéronodulaires, microcalcifications éparses sans foyer suspect.

A l'échographie, plage de maladie fibro-kystique sous-équatoriale externe droite de 6 x 4 x 6 mm non vascularisée au Doppler couleur, kyste inféro-médian gauche de 12 mm, ectasie canalaire gauche, sans lésion suspecte. ]

## Conclusion

›[Seins hétéronodulaires, sans lésion suspecte.

Anciens clichés égarés.

Prochain bilan sénologique complet proposé dans un an.

Classification Birads de l'ACR : 2D, 2G. ]

# Exercices pratiques

## Rx du bassin et de la hanche gauche

Appareil : DIAGNOST97 (OS A)

### Indication

>[Douleurs.]<

### Résultat

>[Aspect comparable des remaniements de la hanche gauche, liés aux antécédents d'intervention sur caxa vara de l'adolescent (épiphysiolyse). En effet, on retrouve l'aspect dysplasique osseux de la hanche gauche. Persistance des ossifications au niveau de la face latérale du grand trochanter. L'interligne coxo-fémoral reste stable et satisfaisant. Pas d'autre anomalie visible.]<

# Exercices pratiques

IRM Colonne cervicale

## Indication

›[Compression médullaire? Contexte de PR juvénile.]‹

## Technique

›[Séquences axiales et sagittales T1 et T2.]‹

## Résultat

›[Ankylose connue au niveau du segment cervical: en C1-C2, au niveau des arcs postérieurs de C2 à C4 et en C5-C6, ces blocs entraînent une surcharge de type discopathie en C4-C5 et C6-C7. En effet, mise en évidence en C4-C5 d'un étalement discal circonférentiel qui, associé à une surcharge des articulaires postérieurs, entraîne secondairement un canal cervical étroit (l'axe antéro-postérieur du canal est de 7 mm), associé à un rétrécissement des foramens correspondants. En C6-C7: on retrouve les mêmes remaniements: étalement discal circonférentiel qui, associé à des remaniements des articulaires postérieurs, entraîne un canal cervical étroit (le diamètre antéro-postérieur du canal est de 7,5 mm), association également à un rétrécissement des foramens correspondants. A ces deux niveaux, disparition du signal du liquide céphalo-rachidien autour de la moëlle, témoignant de la sévérité du rétrécissement canalaire, néanmoins, pas de signe hyperintense en T2 au sein de la moëlle. Pas de signe en faveur d'une myélopathie.]‹

## Conclusion

›[Ankylose cervicale étendue, associée à une discopathie en C4-C5 et C6-C7 entraînant secondairement un rétrécissement canalaire et foraminal, sans signe de myélopathie actuellement.]‹



# Exercices pratiques

## Scanner des rochers

Appareil : CT DEFINITION

### Indication

›[Acouphènes , vertiges , déficit vestibulaire gauche , surdité de 30 db , recherche de malformation de l'OI , majoration du CAI]‹

### Technique

›[Coupes axiales en mode spiralé, en coupes de 0,5 mm, en contraste spontané, avec reconstructions multiplanaires MPRs et MIPs.]‹

### Résultat

›[Aération satisfaisante des mastoïdes en bilatéral.

Chaînes ossiculaires sans particularité.

Pas de signe de malformation labyrinthique.

CAIs symétriques et normaux en calibre

Pour les détails, l'aqueduc du vestibule gauche est un peu plus large que le droit, mais sans caractère pathologique, et petit épaissement muqueux maxillaire bilatéral et sphénoïdal ]‹

### Conclusion

›[status radiologique normal des pyramides pétreuses, incluant les structures de l'OI .]‹

# Exercices pratiques

## Irm du rachis dorsal

Appareil : IRM ACS-NT (R2)

### Indication

>[neurinome D6 opéré - suivi]<

### Technique

>[coupes sagittales et transversales T1 sans et avec PdC, et T2 ]<

### Résultat

>[statu quo lésionnel complet par rapport à l'examen antérieur du **26/08/2008** :

- traces non compliquées de chirurgicalisation D6-D7
- petit résidu méningiomateux : 6 mm pour la composant intra-canalairé nodulaire antéro-latérale et 7 mm pour la 'base d'implantation" latérale droite
- atrophie focale du cordon et petite empreinte non compressive du résidu méningiomateux sur celui-ci]<

### Conclusion

>[statu quo lésionnel sur 1 an - résection incomplète mais sans compression médullaire résiduelle]<

# Exercice

Auto-évaluation de vos CR

Grâce à une grille d'analyse



# Grille d'évaluation des CR (exemple)

- Technique

|  |                |
|--|----------------|
| Techniques précises  | oui - non - NA |
| Contraste utilisé  | oui - non - NA |
| Type de contraste  | oui - non - NA |
| Quantité de contraste  | oui - non - NA |
| Limitation technique qui limite<br>l'intérêt de l'examen<br>(obésité ..., artéfacts ...) | oui - non - NA |
| Anciens documents disponibles  |                |
| modification finale de l'acte  | oui - non      |

# Grille d'évaluation des CR (exemple)

- Résultats

|                                     |                |
|-------------------------------------|----------------|
| description de la lésion principale | oui - non - NA |
| comparaison avec anciens documents  | oui - non - NA |
| oubli d'un élément normal pertinent | oui - non - NA |

# Grille d'évaluation des CR (exemple)

- Conclusion

présente (si CR plusieurs lignes)

oui - non

réponse à la question posée

oui - non - NA

omission d'élément indispensable

à la prise en charge du patient

oui - non - NA

# Grille d'évaluation des CR (exemple)

- Forme du CR

|  |           |
|--|-----------|
| fautes mineures (pas d'altération du sens)     | oui - non |
| fautes majeures (altération de sens)           | oui - non |
| utilisation d'abréviation non usuelle          | oui - non |
| utilisation de nom propre (classification)     | oui - non |
| utilisation de système de classement non usuel | oui - non |