

Notions générales élémentaires

Compte-rendus

Pr Bruno Vande Berg
DES 1^o cycle
2018-2019
UCL

Plan

- Types d'informations (numérique versus analogique)
- Forces et faiblesses information orale
- Forces et faiblesses informations écrites
- Le compte rendu radiologique

1. Définition
2. Objectif
3. Importance
4. Remarques générales
5. Structure du compte-rendu
6. Forme du CR


Informations numérique versus analogique

Communication numérique ou analogique

- Communication numérique: écriture
- Communication analogique: oral



Imagerie analogique



Analogique: l'aiguille se déplace de manière analogique (identique) au phénomène mesuré (le temps)

Imagerie numérique



La variable continue (le temps) est transformée en chiffre
variation non continue mais précise du paramètre

Informations numérique versus analogique

- Numérique: texte, chiffres
- Analogique: image, parole..

Communication numérique versus analogique

- Communication numérique: écriture
- Communication analogique: orale

Communication numérique

Marguerite, je t'aime.

Communication numérique

Marguerite, je t'aime 😊.

Communication analogique

“Marguerite, je t’aime” (dit sur un ton triste et en regardant ses souliers)

Ou bien....



Numérique ou analogique ?

Marguerite, je t'aime (écrit sur un .doc)

Information brute, cohérente, non ambiguë

Information stable dans le temps

Information archivable, disponible et/ou transférable à qq'un d'autre.

Marguerite je t'aime (dit sur un ton triste et en regardant ses souliers)

Information potentiellement incohérente et ambiguë

Ne peut jamais être répétée de la même façon ou soumise telle quelle à une autre personne sans risquer distorsion.

Attention !!

Transmission écrite est différente de transmission orale

- * L'écrit reste (trace d'un examen, mémoire du résultat)
- * Le texte écrit peut être analysé en l'absence de son auteur
- * Beaucoup d'informations ne peuvent être mise par écrit (nuances, hésitations,...)

Informations numérique versus analogique

- Numérique: texte, chiffres
- Analogique: image, parole..

Le radiologue est un numérisateur.

Il transforme des informations analogiques (images)
en informations numériques (texte)

La communication orale

Communication orale

- Éphémère
- Ambigue (perception variable individuelle)
- Non traçable
- Source d'erreurs médicales
- Source de conflits relationnels

Communication orale

- Contrôler la forme (vocabulaire, collégialité,)
- Contrôler le contenu (clarté)
- Eventuellement confirmer par écrit (si important)

Communication orale avec

- Patients (et accompagnants../ autonomes ou dépendants)
- Médecins référents et connexistes
- Environnement professionnel (adm, paraméd, informatique, collègues)

Communication orale obligatoire avec médecin référent

- Découverte fortuite, importante et inattendue.
- Découverte d'une anomalie nécessitant prise en charge immédiate.
- ...
- Toujours mentionner le contact oral dans le compte-rendu (qui, quand, pourquoi)
- Attention au vendredi soir

Communication orale

- Voir cours de Mme Reynaert

Communication écrite

Le compte-rendu radiologique

Le compte-rendu radiologique

1. Définition
2. Objectif
3. Importance
4. Remarques générales
5. Structure du compte-rendu
6. Forme du CR

1. Définition du compte-rendu

Transcription écrite en termes clairs et non ambigus
et
transmission rapide des différentes étapes de l'examen
radiologique : motif, techniques, résultats, conclusions.

1. Définition du compte-rendu

Transcription écrite : mise par écrit
en termes clairs et non ambigus
transmission rapide : communication efficace
des différentes étapes de l'examen radiologique :
motif, techniques, résultats, conclusions.

L'information écrite est incontournable:

Information intemporelle

Information accessible (disponible pour tous)

Information analysable, criticable

Attention: celui qui en est l'auteur peut ne pas être présent pour défendre les opinions exprimées.

2. Objectifs du compte-rendu

- ?

2. Objectifs du compte-rendu

- Transmission d'informations médicales et administratives
- Trace écrite de l'acte radiologique (valeur médico-légale)
- Permet tarification de l'acte

3. Importance du compte-rendu

Pour le patient: prise en charge

Pour le référent: information utile

Pour le radiologue: responsabilité
médicale et crédibilité

3. Importance du compte-rendu

Le compte-rendu reflète

notre compréhension du problème clinique

notre performance diagnostique

notre esprit de synthèse

la pertinence de l'acte presté

Responsabilité médicale et crédibilité du radiologue

Au niveau C4-C5:

Absence de pathologie discale significativement protrusive.
Pas de sténose canalaire ou foraminale.

Au niveau C5-C6:

Unco-discarthrose postérieure latéralisée à droite entraînant une sténose du foramen droit chronique, à laquelle se surajoute une protrusion discale para-médiane latéralisée à droite qui provoque d'une part une mise à l'étroit de la racine C6 droite au niveau de son entrée dans le foramen et d'autre part une sténose relative du cordon médullaire (diamètre A-P mesuré à 8mm).

Conclusion

Mise à l'étroit de la racine C6 droite et sténose relative du cordon médullaire au niveau C5-C6, consécutives à une uncodiarthrose latéralisée à droite et une protrusion postérieure para-médiane droite du disque C5-C6.

4. Remarques générales

Remarques à propos des obligations réglementaires (France)

- CR obligatoires, signés
- CR archivés 30 ans
- CR transmis au médecin référent

5. Structure du compte-rendu

Article scientifique

Objectif

Matériel et méthode

Résultat

Discussion

Article scientifique

Compte-rendu

Objectif



Motif

Matériel et méthode



Technique

Résultat

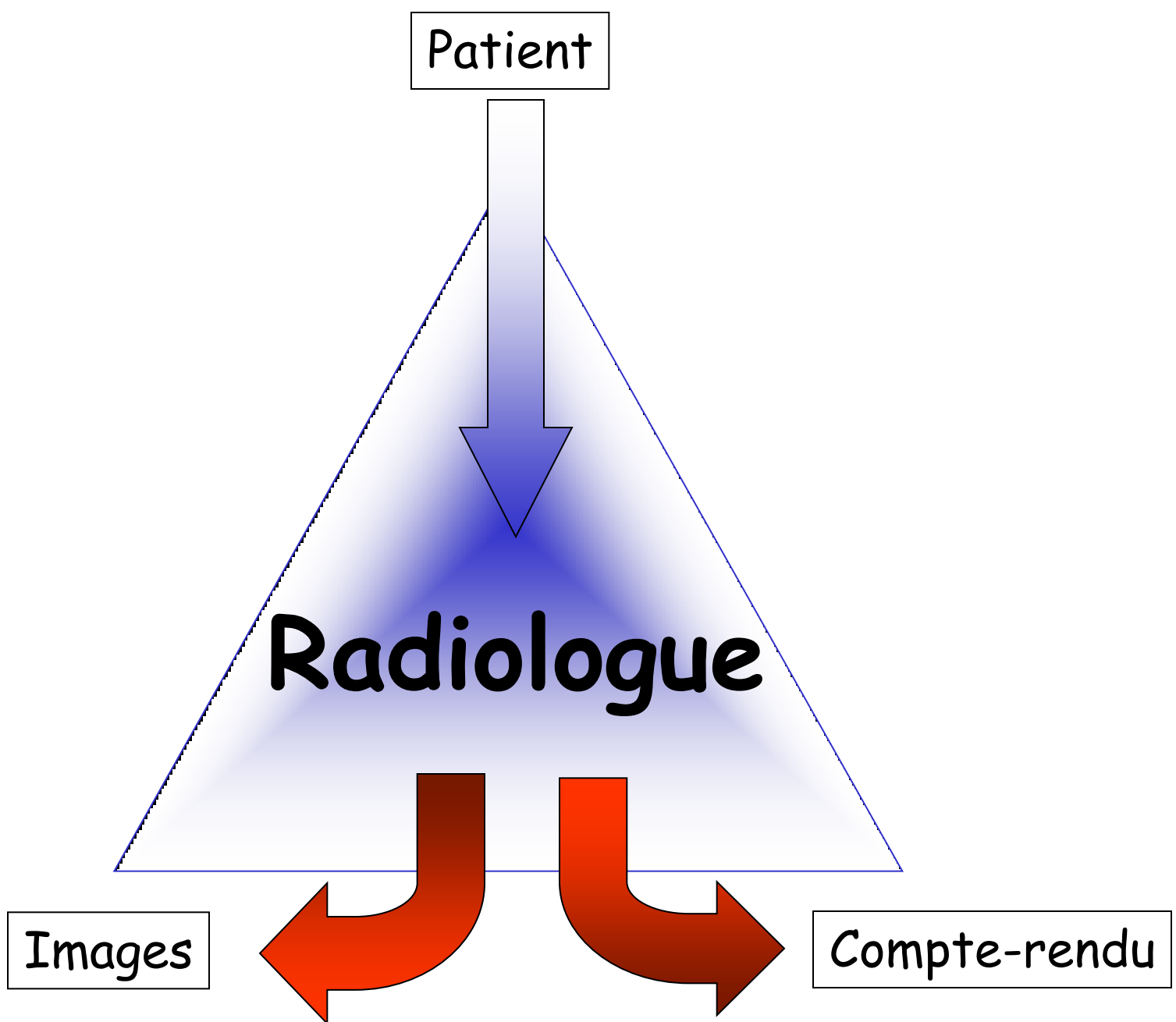


Résultat

Discussion



Conclusion



Images et compte-rendus

partagent un même paramètre d'évaluation:

Rapport signal / bruit

Quantité d'information pertinente
Importance du bruit de fond

Le compte-rendu radiologique

1. Définition
2. Objectif
3. Importance
4. Remarques générales
- 5. Structure du CR**
6. Forme du CR

5. Structure du compte-rendu radiologique

1. Motif
2. Technique
3. Résultats
4. Conclusion

5. Structure du compte-rendu radiologique

1. Motif
2. Technique
3. Résultats
4. Conclusion

Message

Cette structure n'est pas facultative.
Le compte-rendu doit aborder ces différents points.
L'ordre est aléatoire mais logique.

CR: motif

1. *Motif*
2. *Technique*
3. *Résultats*
4. *Conclusion*

Question posée dans le contexte du dossier médical du patient

Extrêmement important car conditionne forme et contenu du compte-rendu.

Types de motifs d'examens

1. *Motif*
2. *Technique*
3. *Résultats*
4. *Conclusion*

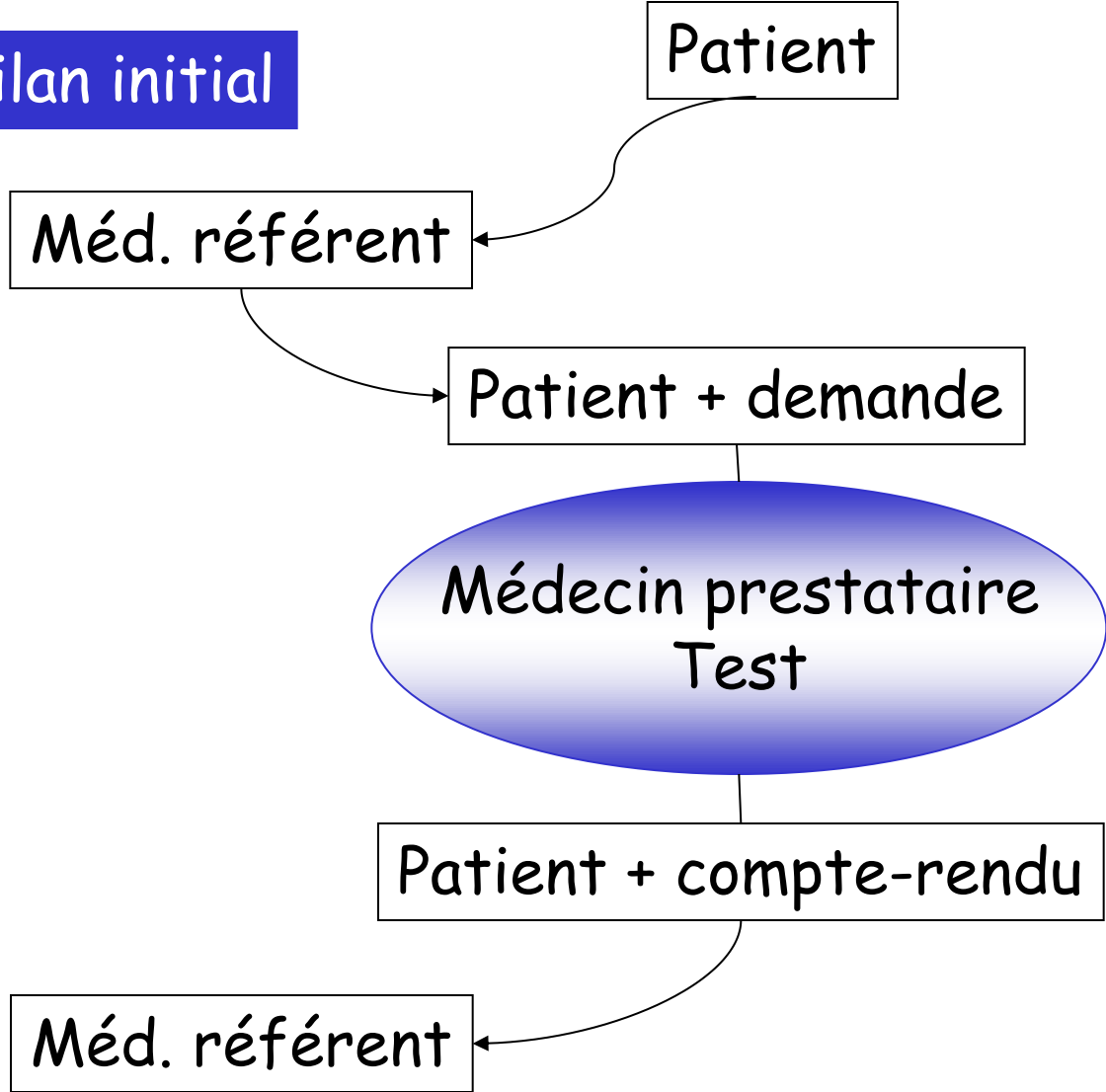
1. ?

Types de motifs d'examens

1. *Motif*
2. *Technique*
3. *Résultats*
4. *Conclusion*

1. Bilan initial
2. Bilan systématique (dépistage, check-up...)
3. Bilan complémentaire
4. Bilan ultérieur (suivi)

1. Bilan initial

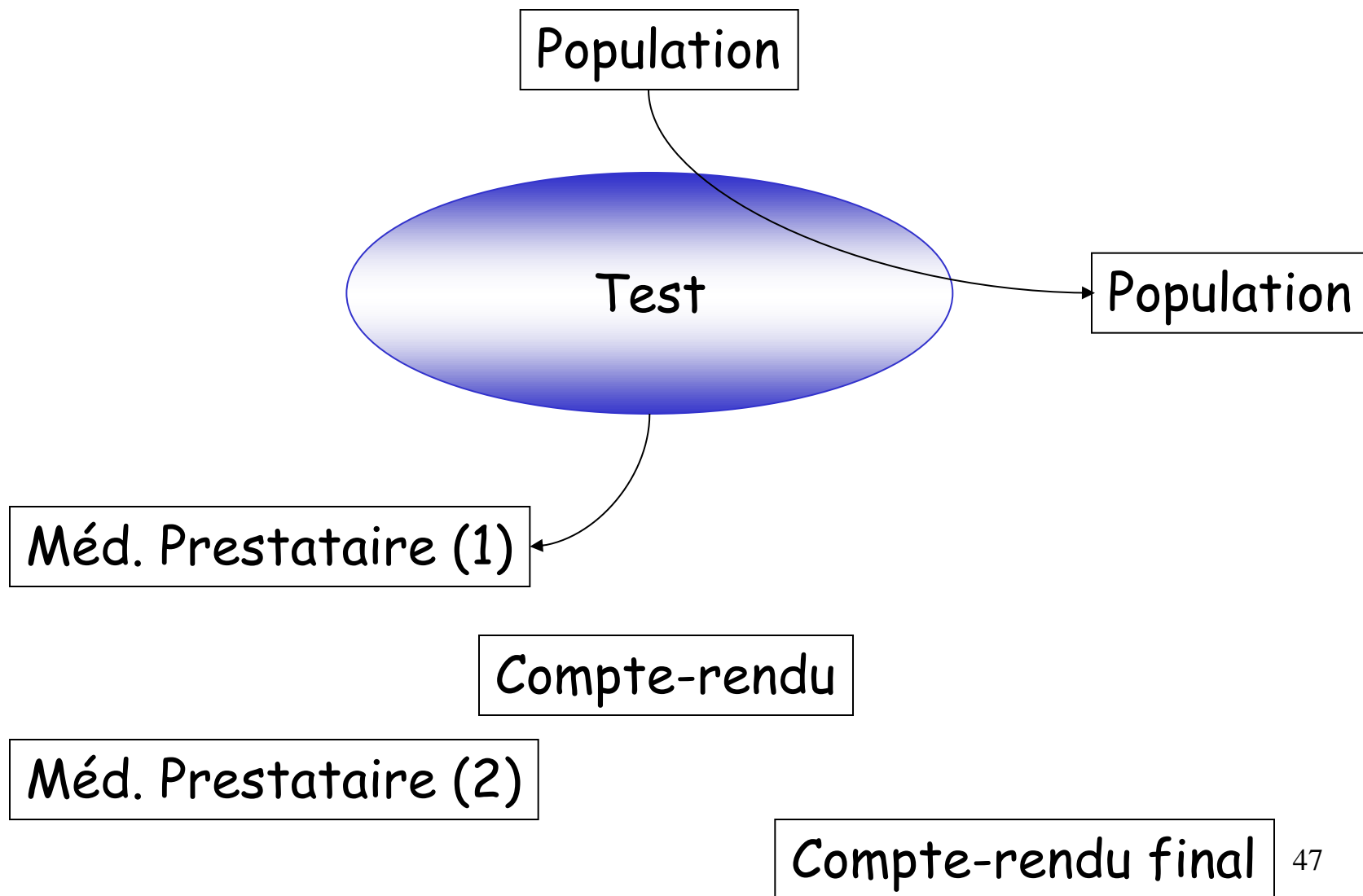


Bilan initial

relation linéaire entre trois intervenants

Risques limités de distorsion des informations entrantes
Risque limité de distorsion des informations sortantes
Permet compte-rendu simple et classique
Dont la forme peut être standardisée et systématique
Correspond à un nombre important d'actes
Preliminaires (motifs, technique) courts

2. Dépistage



Bilan dépistage

Pas de relation humaine

Pas d'information initiale (hormis sexe et age)

Compte-rendu stéréotypé

Correspond à une activité limitée des radiologues

Organisation complexe des informations et cout sociétal élevé

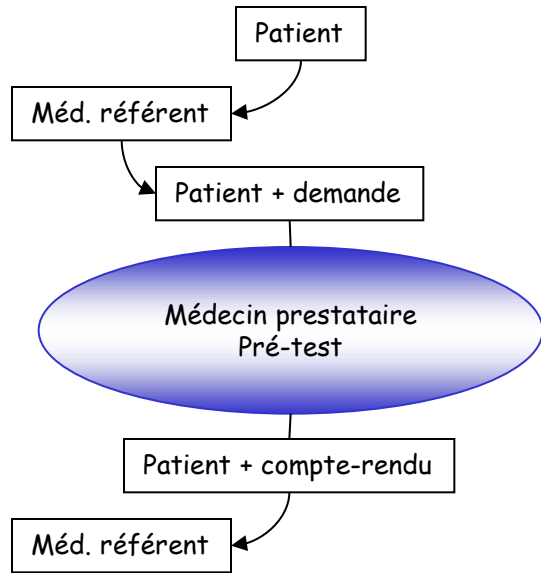
La complexité est essentiellement organisationnelle
et ne dépend pas du radiologue.

1. *Motif*
2. *Technique*
3. *Résultats*
4. *Conclusion*

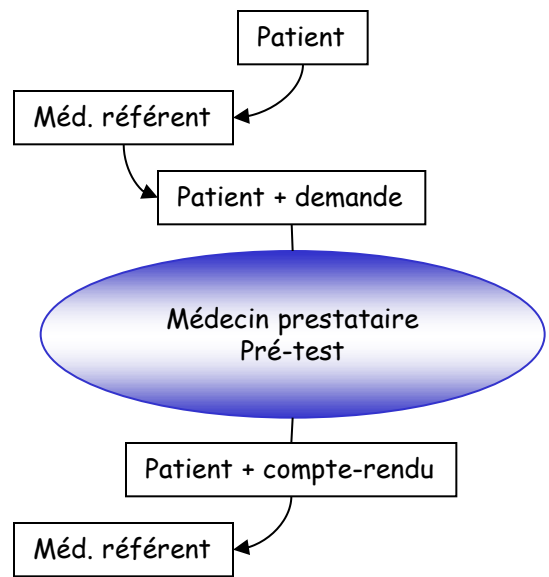
Types de motifs d'examen

1. Bilan initial
2. Bilan systématique (dépistage)
3. Bilan complémentaire
4. Bilan ultérieur (suivi)

2. Bilan complémentaire

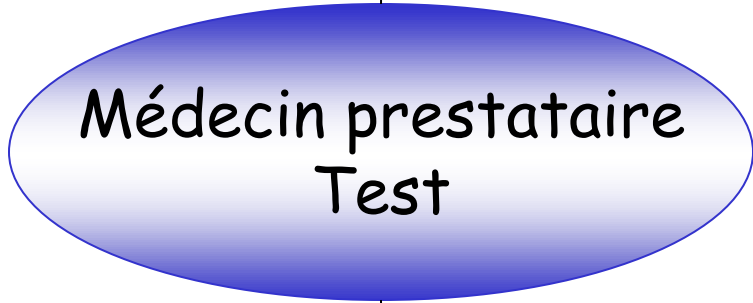

2. Bilan complémentaire



Autres médecins référents

Patient évoluant + demande(s) + opinions + compte-rendus + prétest



Patient + ...+ compte-rendu

Bilan complémentaire

relation plurielle à multiples entrées

Importance du travail préparatoire du 2^o prestataire
évaluation clinique actualisée
lecture de la demande et des compte-rendus
(re)analyse des documents radiologiques antérieurs.

Importance du respect du travail des collègues
Risque élevé de distorsion des informations entrantes
Risque élevé de distorsion des informations sortantes
vu l'évolution possible de la clinique
vu la multiplicité des étapes
vu la multiplicité des référents (et de compétence)

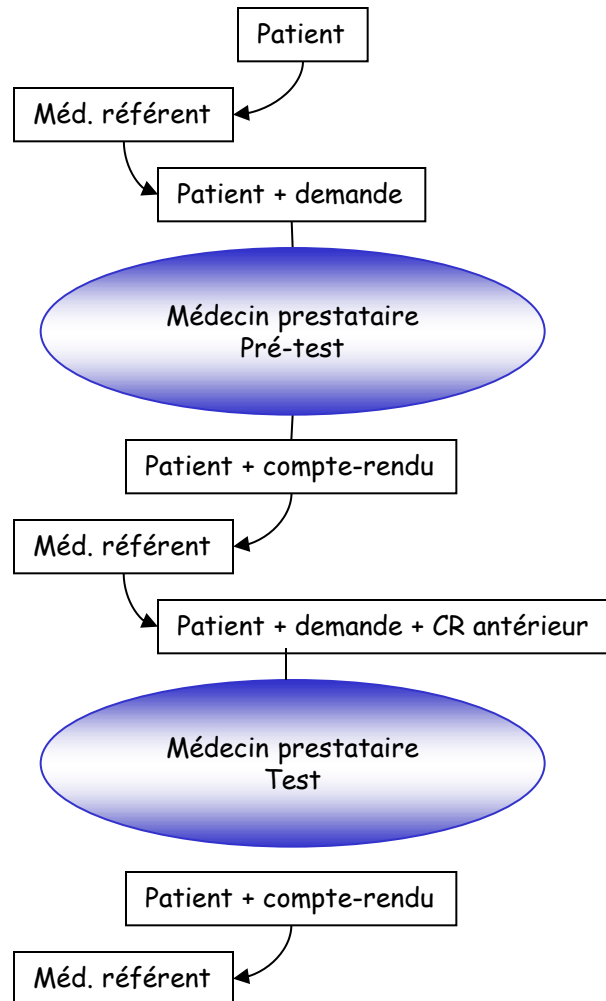
Bilan complémentaire

relation plurielle à multiples entrées

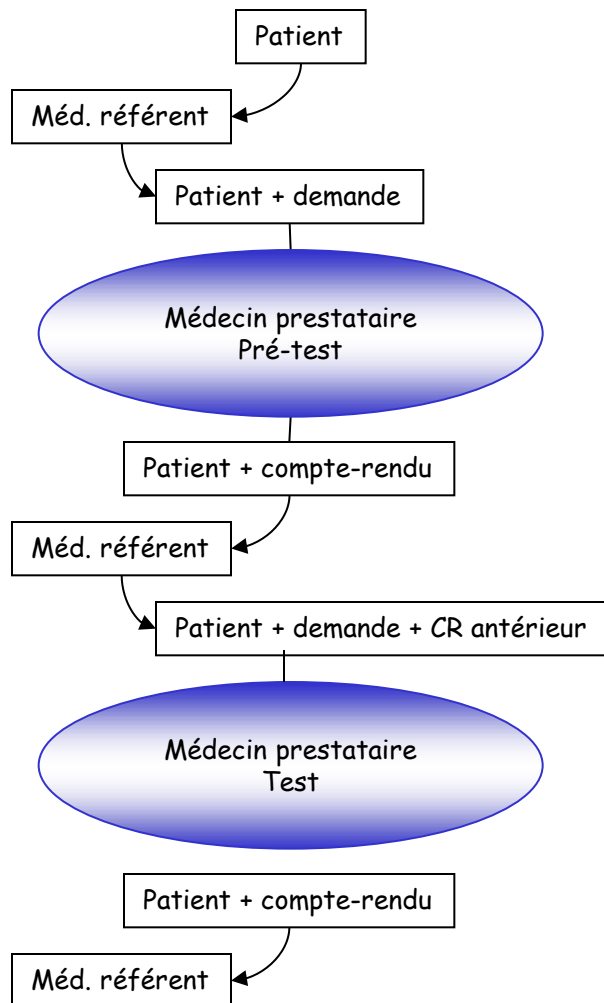
Risque élevé de distorsion des informations entrantes
vu l'évolution possible de la clinique
vu la multiplicité des étapes

Risque élevé de distorsion des informations sortantes
vu la multiplicité des référents
vu l'anxiété du patient

4. Bilan ultérieur (suivi)



3. Bilan ultérieur (suivi)



! Attention danger !

Si référents différents
Si variations techniques
Si plusieurs antécédents

Compte-rendu du bilan complémentaire

Préciser le cadre clinique et questions résiduelles

Compte-rendu du bilan ultérieur (suivi)

Préciser les documents utilisés pour comparaison
(et éventuellement la non transmission de documents)

Motif d'examen

1. Bilan initial
2. Bilan complémentaire
3. Bilan ultérieur (suivi)
4. Bilan systématique (dépistage, check-up...)

Message

Le radiologue doit intégrer le type de motif du test dont il est responsable afin de l'optimiser.

Les dysfonctionnements varient selon le motif.

CR: technique

1. *Motif*
2. *Technique*
3. *Résultats*
4. *Conclusion*

- Description succincte de l'acte (surtout CT et IRM) contraste-quantité
- Incidents ou accidents (?)
- Qualité de l'examen (contributif-limites ?)

CR: technique

1. *Motif*
2. *Technique*
3. *Résultats*
4. *Conclusion*

- Description succincte de l'acte (surtout CT et IRM) contraste-quantité
- Incidents ou accidents (?)
- Qualité de l'examen (contributif-limites ?)
- Justification de modification de l'acte radiologique
- Notifier la non-transmission des anciens documents éventuels (non transmis, non disponibles , inaccessibles...).

CR: résultat

1. *Motif*
2. *Technique*
3. *Résultats*
4. *Conclusion*

- Aspects anormaux
- Aspects normaux (pertinents vu question posée)
- Structure variable

Description d'une lésion

- Préciser type de lésion et rehaussement après contraste (si besoin) hypo-hyper dense-échogène-intense
- Topographie
- Dimension (donner mesures)
- Évolutivité/ancien document ou datation éventuelle (récent - ancien)
- Complication/conséquence éventuelle (compression - thrombose)

Description de plusieurs lésions

- Dissémination de lésion avec taille moyenne (péricentimétrique...)
- Topographie
- Complication(s) présente(s)
(compression extrinsèque veine, artère, nerf)
- Complication(s) à craindre

Coéfficient de certitude

- Extrêmement important
- Fait souvent la différence entre radiologue et spécialiste d'organe (ou devrait faire)
- Peut porter sur différents paramètres

existence de la lésion/d'une complication sensibilité

nature de la lésion

spécificité

extension de la lésion

« certain - possible - probable -
douteux - peu probablement »

Le style du « résultat »

- * Structure séquentielle (rébarbatif)

 - la trachée:

 - la plèvre:

 - le poumon:

 - le médiastin:

- * Non structuré (illisible)

 - description désorganisée et variable

- * Solution est un compromis

 - Non structuré systématique

 - reflète le schéma d'analyse de l'image (logique)

1. *Motif*
2. *Technique*
3. *Résultats*
4. *Conclusion*

CR: conclusion

- Diagnostic final (coeff. de certitude)
- Réponse à la question posée
- Recommandations éventuelles
- Particularité (contact téléphonique, incident, ...)

1. Motif
2. Technique
3. Résultats
4. Conclusion

CR: conclusion

- Recommandations ?????
 - Attitude variable
 - Eviter le connexisme déguisé
 - Suggérer
 - Que tel acte est réalisable
 - Que tel attitude devrait etre discutée en interdisciplinarité...
 - Poser une question ?

Evolution ultérieures probables

- Transmission du contenu au patient
(empowered patient-patient participatif)
- Structuration du contenu pour faciliter lecture automatique

Remarques sur la forme du CR

Le compte-rendu : style inadéquat

- Répétition de termes
- Utilisation de termes impropres
- Utilisation de termes inutiles

Attention au rapport signal/bruit

Expression des résultats

Description analytique des lésions

- éviter comparaison morphologique à objet divers (bec de perroquet, souris, queue de radis....)
- éviter abréviations
- éviter noms propres (maladie de Forestier, maladie de Scheuerman)
- éviter classification non explicite
- éviter évaluation subjective

Utilisation de termes clairs et non ambigus

Concision et précision

- “Je vous écris une longue lettre car je n’ai pas le temps de vous en écrire une plus courte” (Voltaire).
- “Le lecteur se tue à abrégé ce que l’auteur s’est tué à allonger” (Montesquieu).

Termes inutiles souvent répétés

Au niveau de ...

Au point de vue

Au plan de

Présence, Absence

On note la présence de

Décelable, visible, visualisable

Tics de langage

- Habitude ridicule ou fâcheuse contractée inconsciemment comportant l'emploi d'un mot, d'une tournure de phrase qui revient anormalement fréquemment dans le langage.

Favoriser les associations logiques

- Ostéopénie sans fracture
- Foie cirrhotique sans lésion focale suspecte

Ambiguïté des termes

Ex : lésion stable :

soit non évolutive (dans le temps)

soit stabilité mécanique par
opposition à instable

Respect du code de déontologie

Eviter commentaires/termes désobligeants

- Traces (plutôt que séquelles) de chirurgie
- Positionnement endocanalaire d'une vis-broche plutôt que mal-positionnement

**En règle générale,
décrire l'état en évitant tout terme désobligeant.**

Utilisation des classifications

Utiliser les classifications validées
internationalement

- Relevantes d'un point de vue thérapeutique
- Reproductibilité inter et intra-observateur

Exemples

Bi-rads (séno): OK

Ficat (nécrose): pas OK

Utilisation des mesures

Prudence quand mesures déterminantes
pour traitement

Ok qd anecdotique (fortuitome)

Techniques particulières (Recist)

Difficulté dans évaluation sévérité

« Important - petite »

« Sévère - modéré - discret »

Donner au maximum des informations
chiffrées (erreur mais plus
reproductible)

Difficultés habituelles

Aigu - chronique :

actif dans les deux cas

Récent - semi-récent - ancien:

ancien implique inactif

Débutante - modérée

débutant veut dire peu avancé mais pas
nécessairement récent

Remarque sur utilisation de diagnostic différentiel

- Donner plusieurs propositions diagnostiques
- Argumentaire en faveur/défaveur
- Classement par ordre de probabilité

Attention: le prescripteur ne retient généralement que la première proposition

Poser une question ?

- Façon subtile de suggérer.
- Façon subtile d'évoquer une hypothèse..
- Pourquoi ne pourrions nous pas aussi poser une question ?
- Pourquoi serions nous condamnés uniquement à donner des réponses ?

Un bon compte-rendu devrait

- Communiquer des informations pertinentes (positives ou négatives)
- Éviter les erreurs
- Respecter les règles élémentaires de langage/grammaire et de politesse
- Éviter d'accroître inutilement les coûts

Exercices pratiques

Bilan sénologique

Appareil : MAMMOMAT 3000

Indication

›[Dépistage chez une patiente de 43 ans, G4P2 (premier accouchement à 25 ans), ménarche à 13 ans, sans antécédent familial mammaire, asymptomatique et sans traitement.]

Examen clinique

Absence d'anomalie clinique probante.]

– ›[Mammographie + échographie

Seins hétéronodulaires, microcalcifications éparses sans foyer suspect.

A l'échographie, plage de maladie fibro-kystique sous-équatoriale externe droite de 6 x 4 x 6 mm non vascularisée au Doppler couleur, kyste inféro-médian gauche de 12 mm, ectasie canalaire gauche, sans lésion suspecte.]

Conclusion

›[Seins hétéronodulaires, sans lésion suspecte.

Anciens clichés égarés.

Prochain bilan sénologique complet proposé dans un an.

Classification Birads de l'ACR : 2D, 2G.]

Exercices pratiques

Rx du bassin et de la hanche gauche

Appareil : DIAGNOST97 (OS A)

Indication

>[Douleurs.]<

Résultat

>[Aspect comparable des remaniements de la hanche gauche, liés aux antécédents d'intervention sur caxa vara de l'adolescent (épiphysiolyse). En effet, on retrouve l'aspect dysplasique osseux de la hanche gauche. Persistance des ossifications au niveau de la face latérale du grand trochanter. L'interligne coxo-fémoral reste stable et satisfaisant. Pas d'autre anomalie visible.]<

Exercices pratiques

IRM Colonne cervicale

Indication

›[Compression médullaire? Contexte de PR juvénile.]‹

Technique

›[Séquences axiales et sagittales T1 et T2.]‹

Résultat

›[Ankylose connue au niveau du segment cervical: en C1-C2, au niveau des arcs postérieurs de C2 à C4 et en C5-C6, ces blocs entraînent une surcharge de type discopathie en C4-C5 et C6-C7. En effet, mise en évidence en C4-C5 d'un étalement discal circonférentiel qui, associé à une surcharge des articulaires postérieurs, entraîne secondairement un canal cervical étroit (l'axe antéro-postérieur du canal est de 7 mm), associé à un rétrécissement des foramens correspondants. En C6-C7: on retrouve les mêmes remaniements: étalement discal circonférentiel qui, associé à des remaniements des articulaires postérieurs, entraîne un canal cervical étroit (le diamètre antéro-postérieur du canal est de 7,5 mm), association également à un rétrécissement des foramens correspondants. A ces deux niveaux, disparition du signal du liquide céphalo-rachidien autour de la moëlle, témoignant de la sévérité du rétrécissement canalaire, néanmoins, pas de signe hyperintense en T2 au sein de la moëlle. Pas de signe en faveur d'une myélopathie.]‹

Conclusion

›[Ankylose cervicale étendue, associée à une discopathie en C4-C5 et C6-C7 entraînant secondairement un rétrécissement canalaire et foraminal, sans signe de myélopathie actuellement.]‹

Exercices pratiques

Scanner des rochers

Appareil : CT DEFINITION

Indication

›[Acouphènes , vertiges , déficit vestibulaire gauche , surdité de 30 db , recherche de malformation de l'OI , majoration du CAI]‹

Technique

›[Coupes axiales en mode spiralé, en coupes de 0,5 mm, en contraste spontané, avec reconstructions multiplanaires MPRs et MIPs.]‹

Résultat

›[Aération satisfaisante des mastoïdes en bilatéral.

Chaînes ossiculaires sans particularité.

Pas de signe de malformation labyrinthique.

CAIs symétriques et normaux en calibre

Pour les détails, l'aqueduc du vestibule gauche est un peu plus large que le droit, mais sans caractère pathologique, et petit épaissement muqueux maxillaire bilatéral et sphénoïdal]‹

Conclusion

›[status radiologique normal des pyramides pétreuses, incluant les structures de l'OI .]‹

Exercices pratiques

Irm du rachis dorsal

Appareil : IRM ACS-NT (R2)

Indication

>[neurinome D6 opéré - suivi]<

Technique

>[coupes sagittales et transversales T1 sans et avec PdC, et T2]<

Résultat

>[statu quo lésionnel complet par rapport à l'examen antérieur du **26/08/2008** :

- traces non compliquées de chirurgicalisation D6-D7
- petit résidu méningiomateux : 6 mm pour la composant intra-canalairé nodulaire antéro-latérale et 7 mm pour la 'base d'implantation" latérale droite
- atrophie focale du cordon et petite empreinte non compressive du résidu méningiomateux sur celui-ci]<

Conclusion

>[statu quo lésionnel sur 1 an - résection incomplète mais sans compression médullaire résiduelle]<

Exercice

Auto-évaluation de vos CR

Grâce à une grille d'analyse

Grille d'évaluation des CR (exemple)

- Technique

Techniques précises	oui - non - NA
Contraste utilisé	oui - non - NA
Type de contraste	oui - non - NA
Quantité de contraste	oui - non - NA
Limitation technique qui limite l'intérêt de l'examen (obésité ..., artéfacts ...)	oui - non - NA
Anciens documents disponibles	
modification finale de l'acte	oui - non

Grille d'évaluation des CR (exemple)

- Résultats

description de la lésion principale	oui - non - NA
comparaison avec anciens documents	oui - non - NA
oubli d'un élément normal pertinent	oui - non - NA

Grille d'évaluation des CR (exemple)

- Conclusion

présente (si CR plusieurs lignes)

oui - non

réponse à la question posée

oui - non - NA

omission d'élément indispensable

à la prise en charge du patient

oui - non - NA

Grille d'évaluation des CR (exemple)

- Forme du CR

fautes mineures (pas d'altération du sens)	oui - non
fautes majeures (altération de sens)	oui - non
utilisation d'abréviation non usuelle	oui - non
utilisation de nom propre (classification)	oui - non
utilisation de système de classement non usuel	oui - non