

Particularités des traumatismes du squelette appendiculaire de l'enfant

R. Menten, D. Dumitriu, M. Navez, Ph. Clapuyt

Particularités Pédiatriques

- Os “Différent”
- Croissance
- Radioprotection

Os en croissance

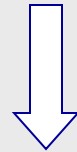↑ séquelles possibles chez l'adulte

Démarche intégrée !

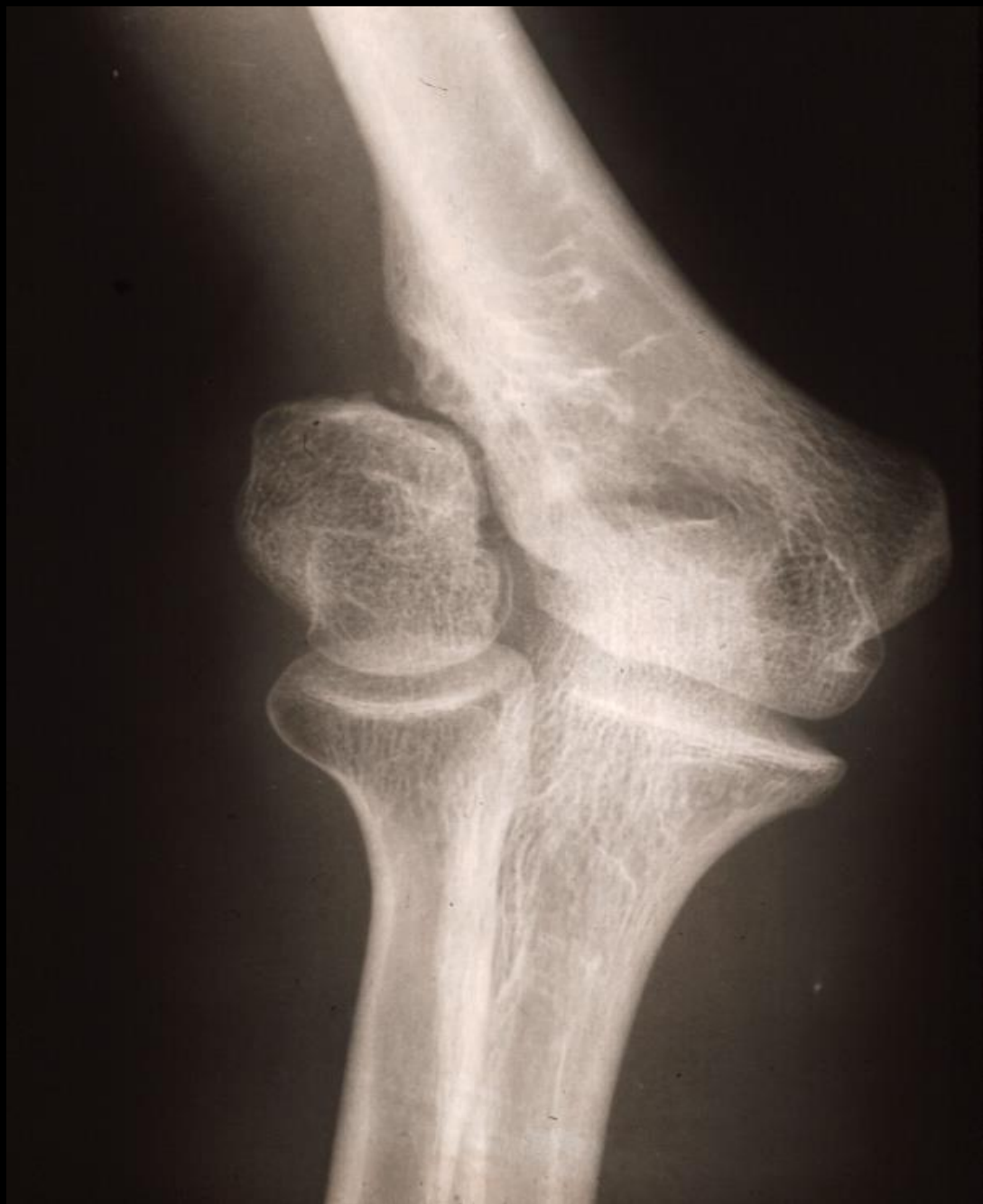anamnèse



examen clinique



examen radiologique



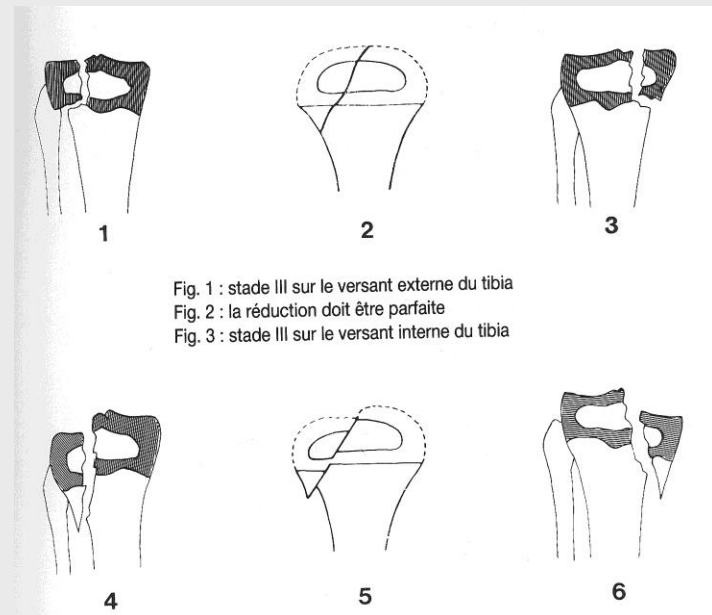
GENERALITES

- fracture *épiphyσαire* :
 - potentiellement grave
- fracture *diaphysaire* :
 - le plus souvent bénin
- fractures pathologiques : ostéogénèse imparfaite, neurofibromatose, ...

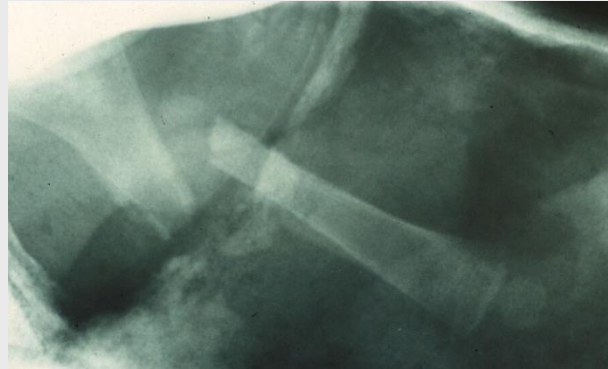
GENERALITES

- fracture *épiphyσαire* :
 - potentiellement grave

cartilage de croissance
cartilage articulaire

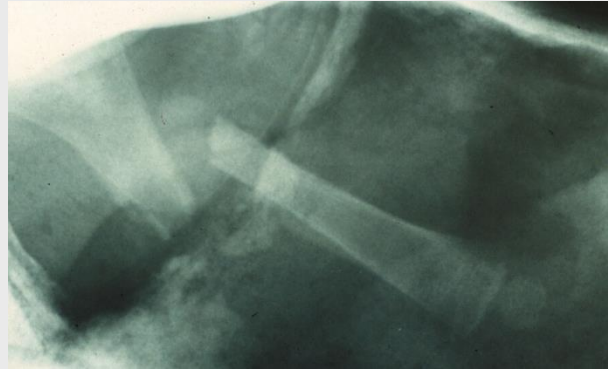


GENERALITES

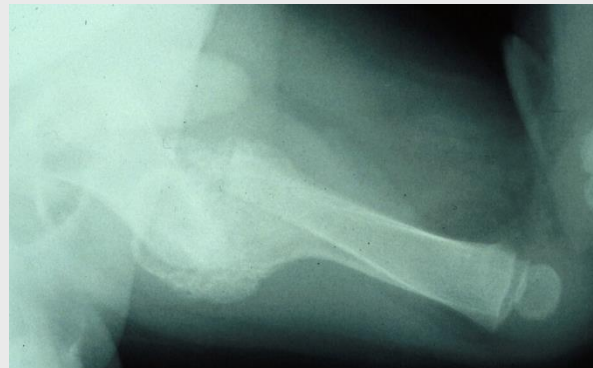


- fracture *diaphysaire* :
 - le plus souvent bénin

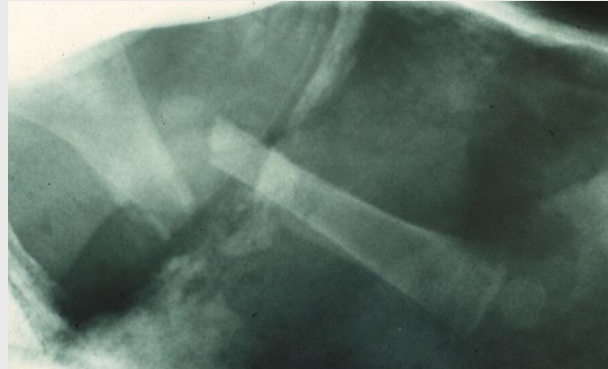
GENERALITES



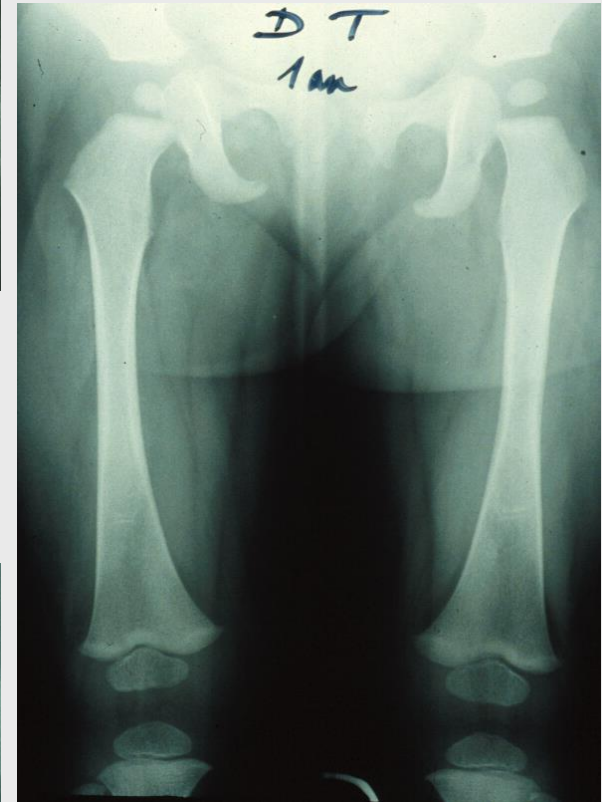
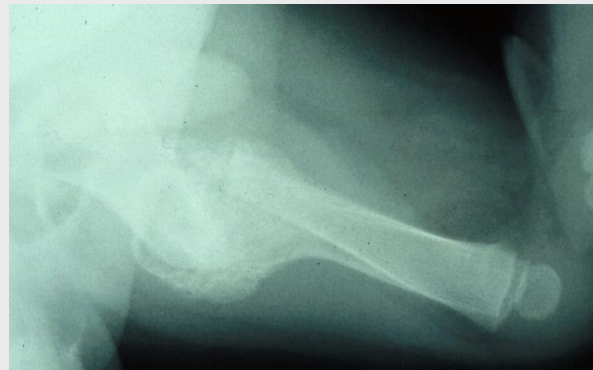
- fracture *diaphysaire* :
 - le plus souvent bénin



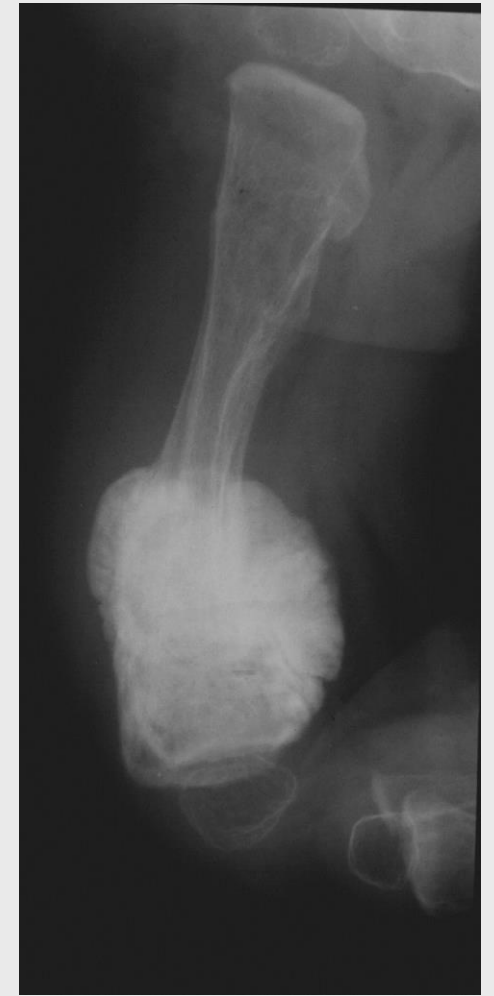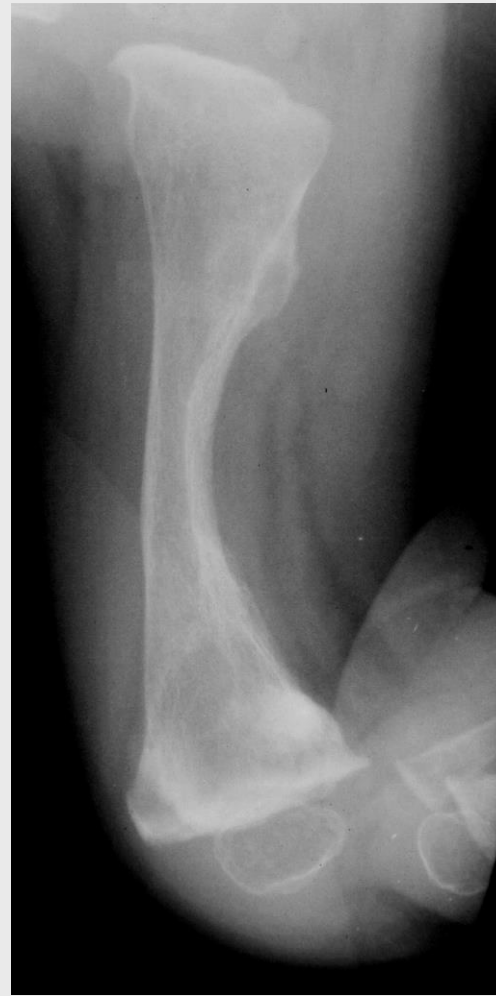GENERALITES



- fracture *diaphysaire* :
 - le plus souvent bénin



GENERALITES



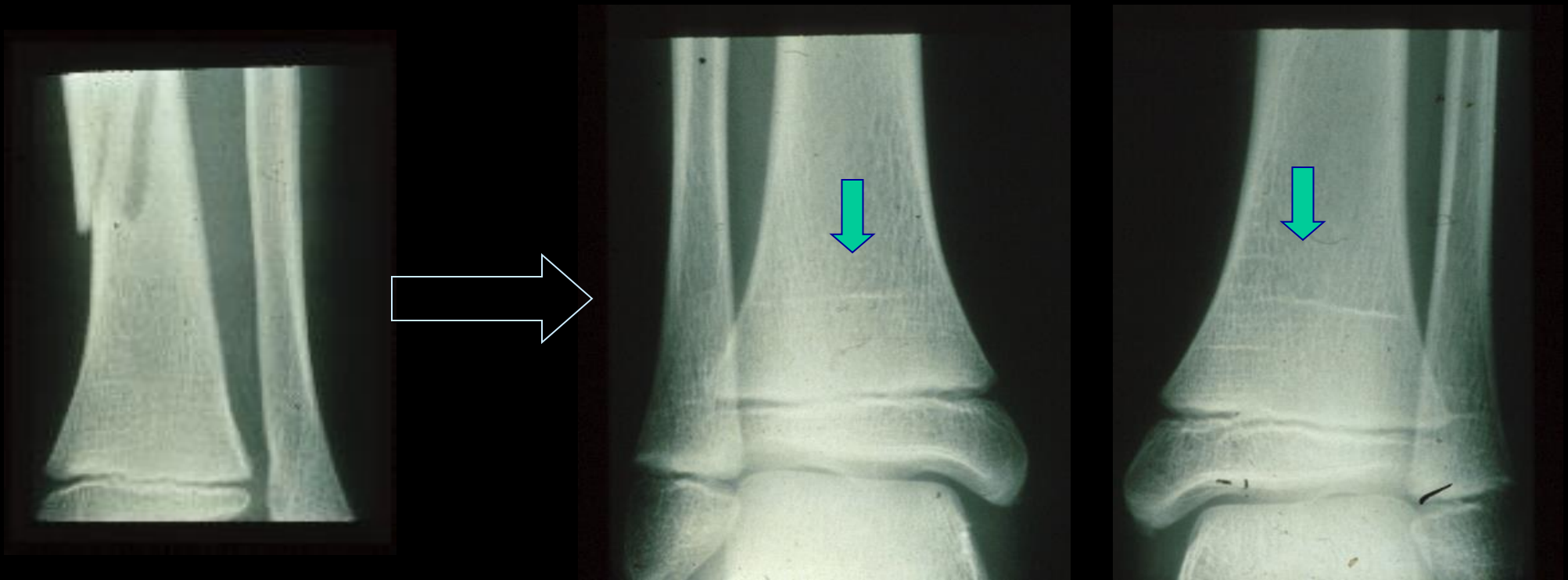
- fractures pathologiques : ostéogénèse imparfaite, tumeur, neurofibromatose...

Particularités de l'os de l'enfant :

- vascularisation plus riche que l'os adulte
- ↗ fibres collagènes et cartilage ↑ ↗ porosité et élasticité
- fragilité de la physe ↑ zone du cartilage hypertrophique
 - lésion plus fréquente de la zone épiphyso-métaphysaire
 - lésion moins fréquente des ligaments que l'os

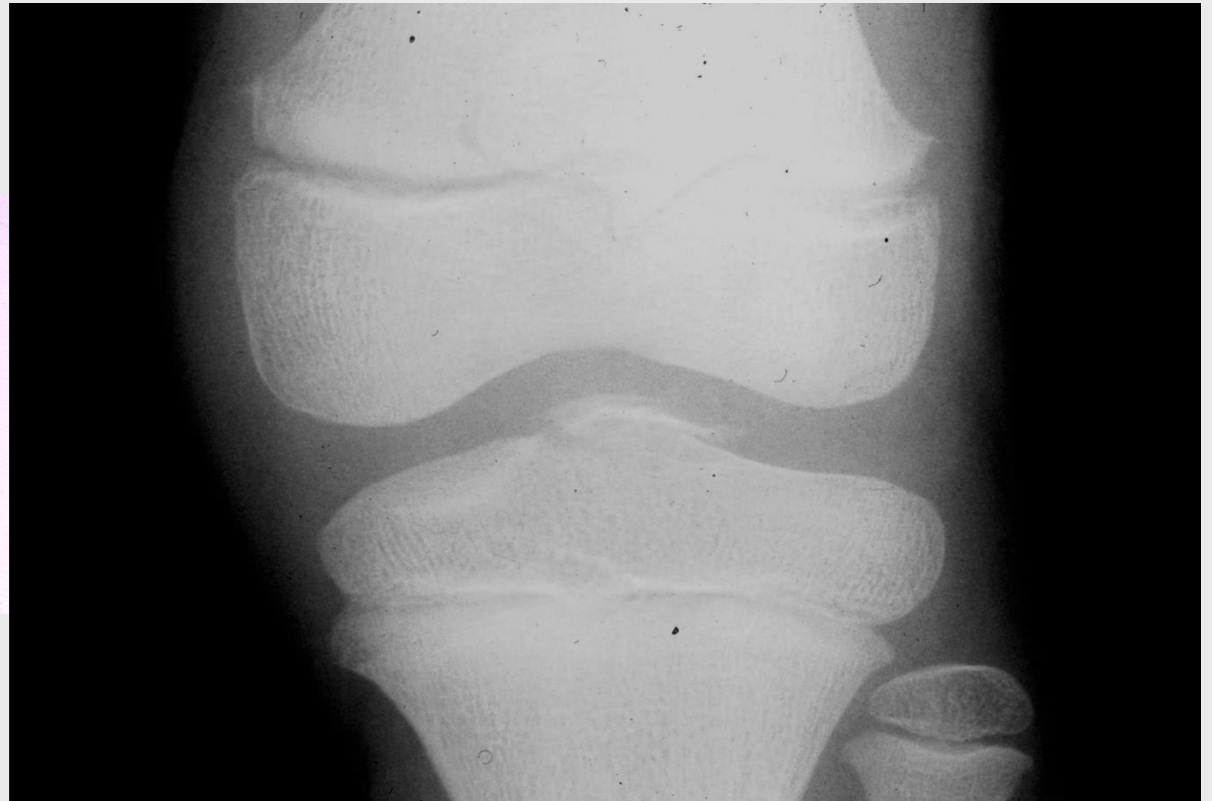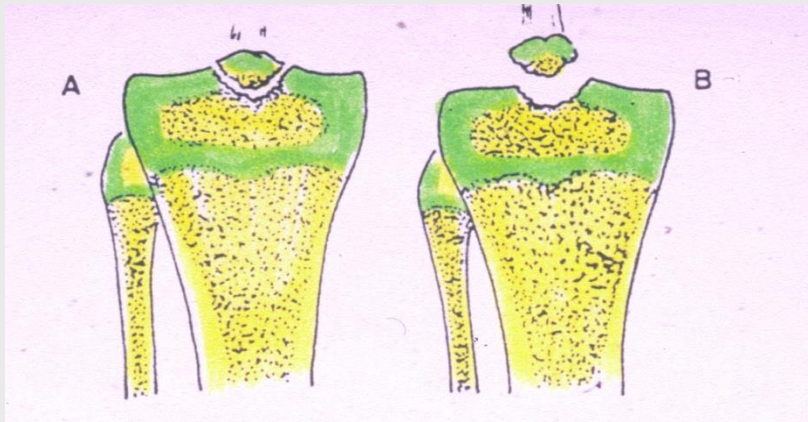
Interférence avec la croissance

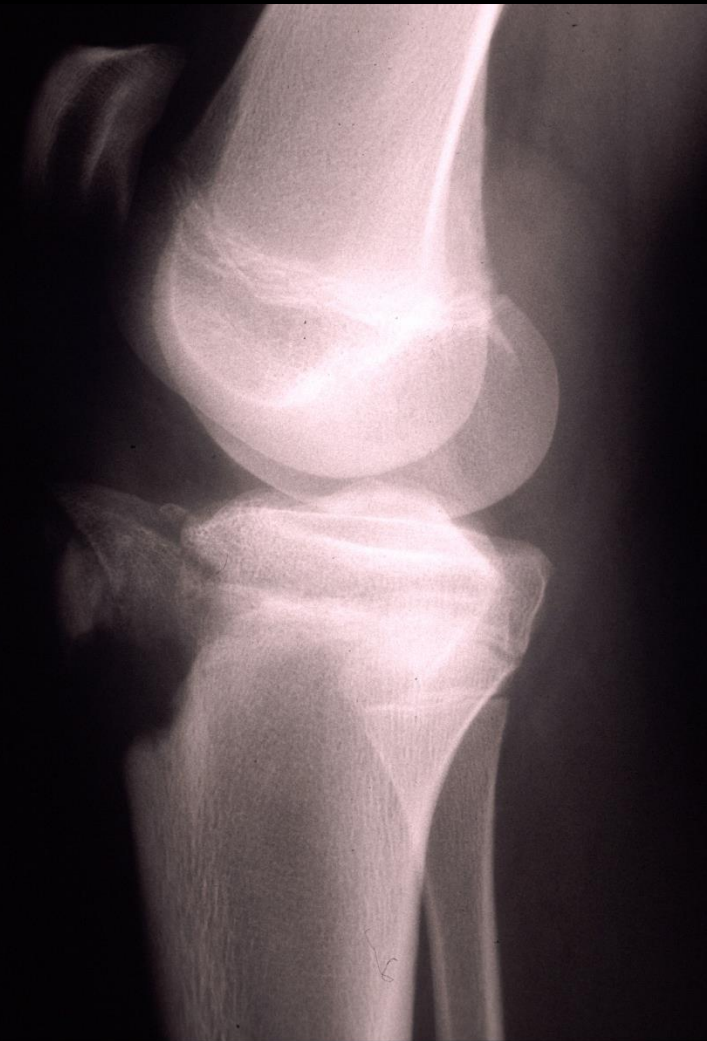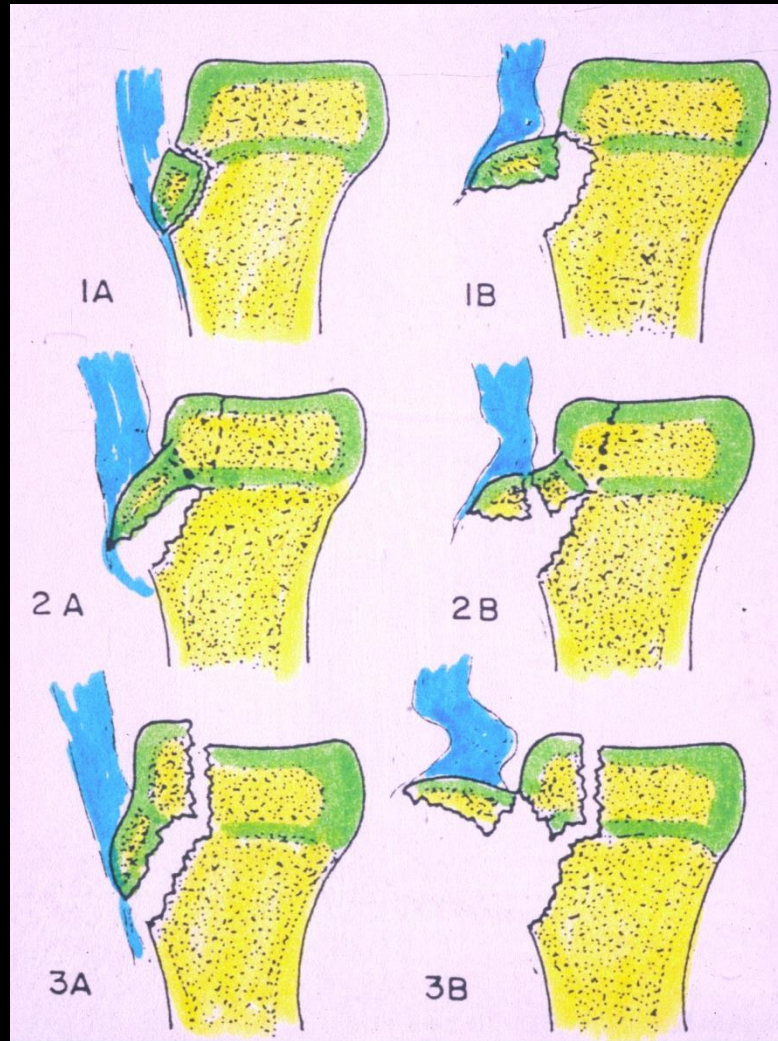
Les fractures diaphysaires entraînent chez le petit enfant une accélération de la croissance osseuse...



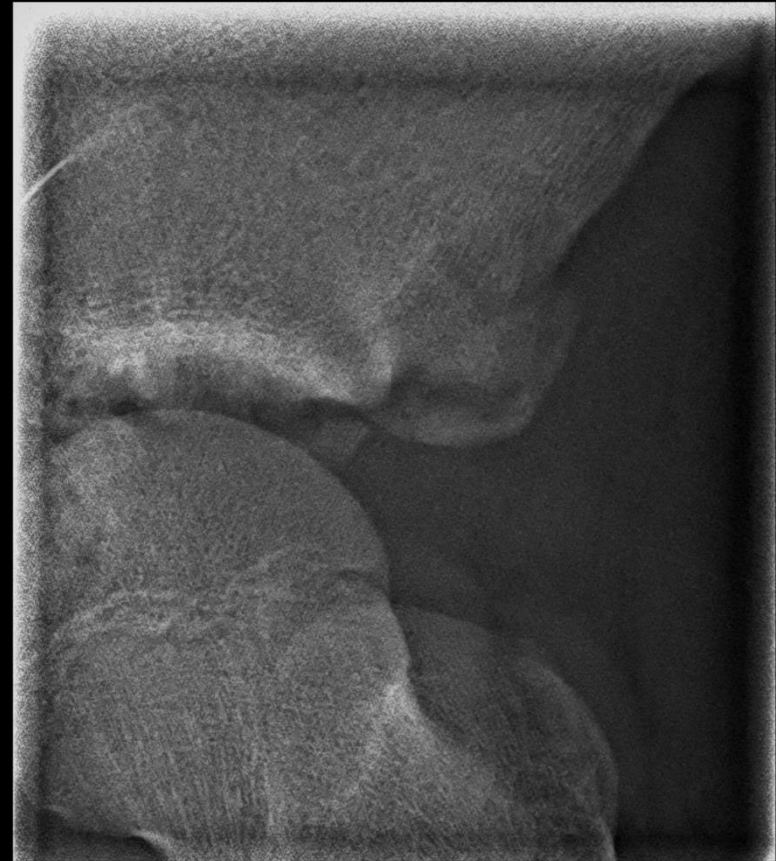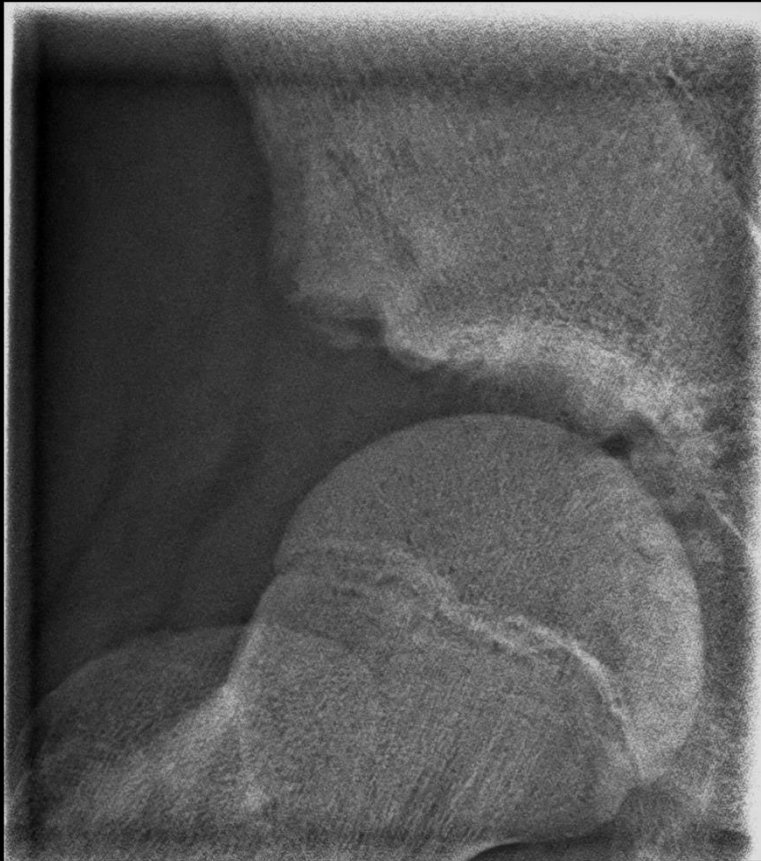Cette accélération de croissance est marquée par la strie de Harris-Lacroix (du côté G fracturé)

Chez l'enfant l'os cède généralement avant le ligament: exemple du LCA

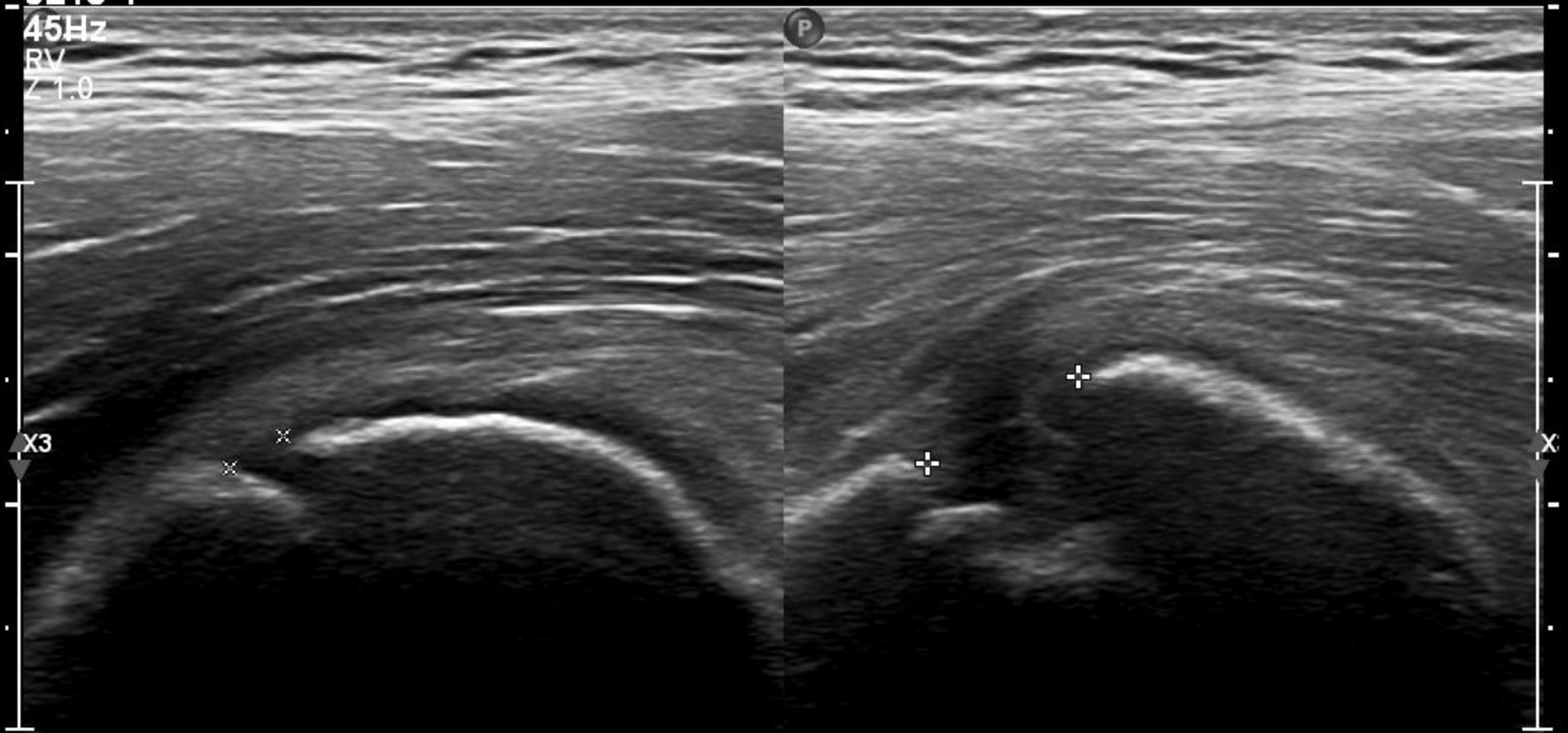




Chez l'enfant l'os cède généralement avant le ligament: exemple de l'EIAI

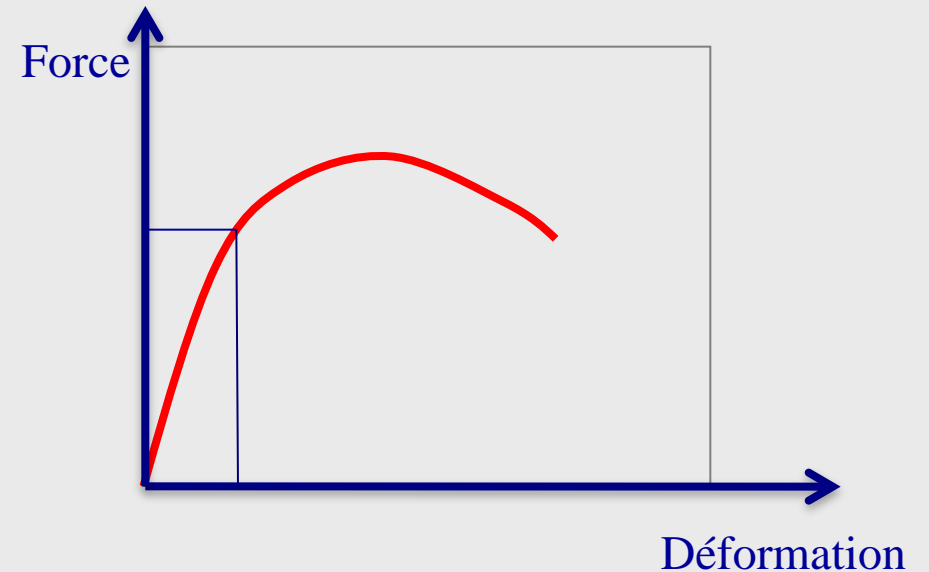


Chez l'enfant l'os cède généralement avant le ligament: exemple de l'EIAI



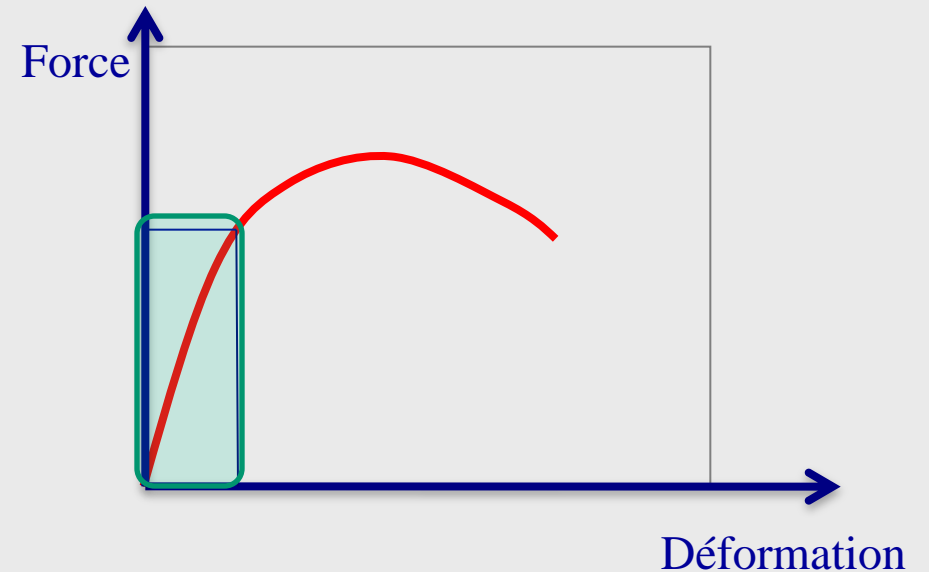
Résultante d'un stress osseux :

- déformation élastique
- déformation plastique
- rupture corticale
 - “motte de beurre”
 - “bois vert”
 - “en cheveu” – fissure de fatigue
 - fracture classique



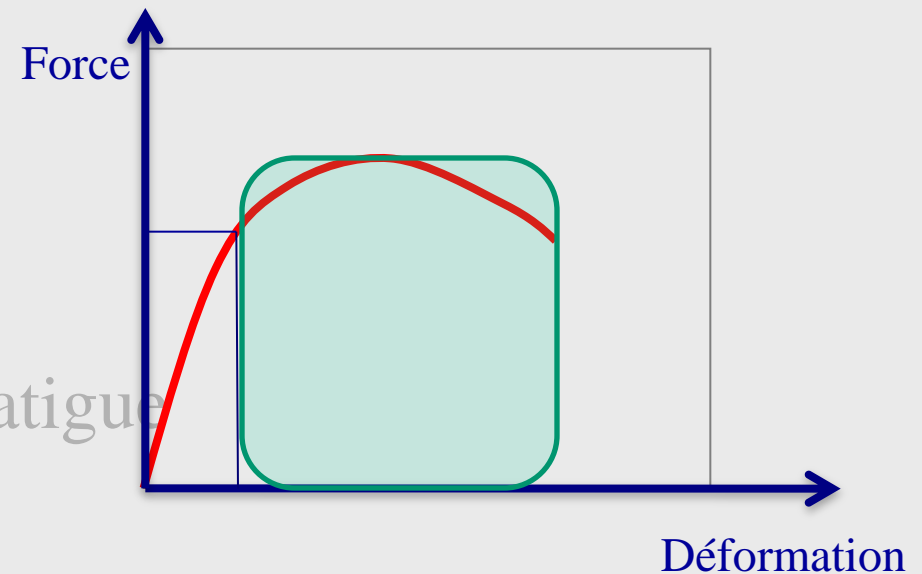
Résultante d'un stress osseux :

- déformation élastique
- déformation plastique
- rupture corticale
 - “motte de beurre”
 - “bois vert”
 - “en cheveu” – fissure de fatigue
 - fracture classique



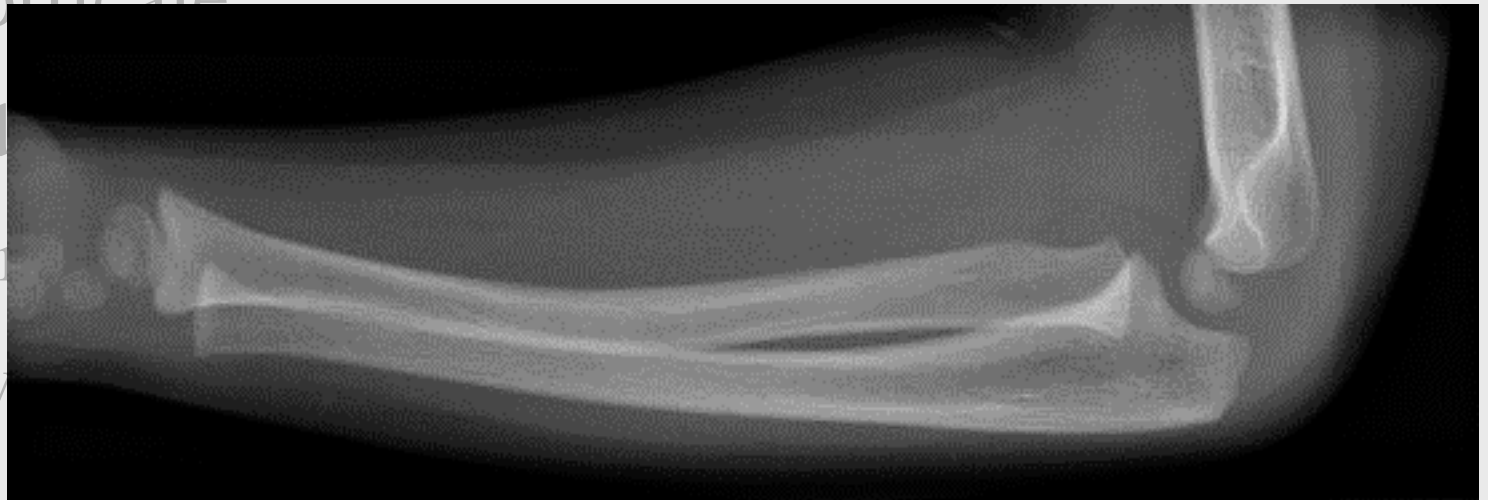
Résultante d'un stress osseux :

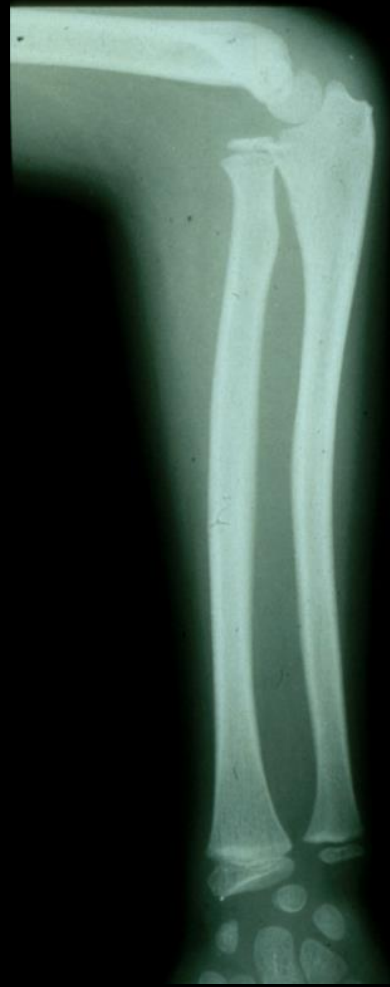- déformation élastique
- déformation plastique
- rupture corticale
 - “motte de beurre”
 - “bois vert”
 - “en cheveu” – fissure de fatigue
 - fracture classique

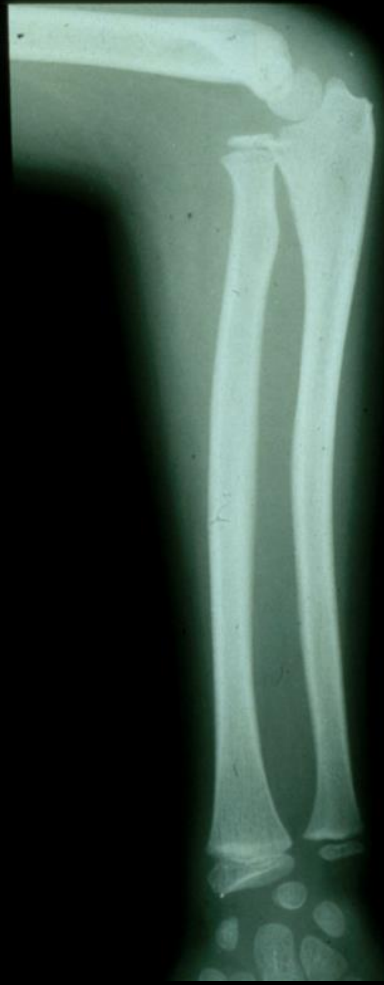
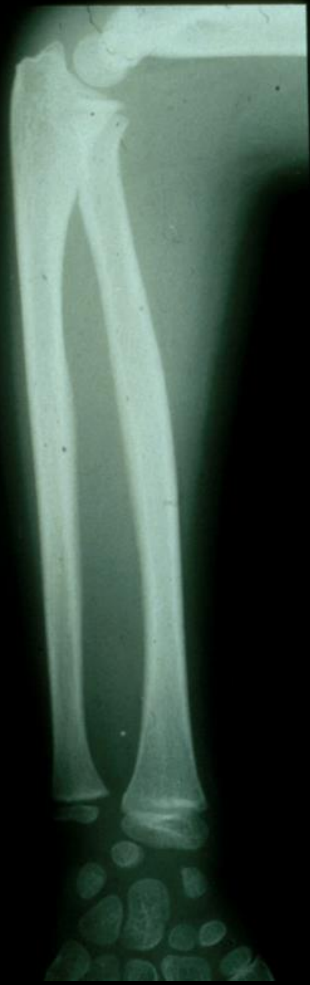
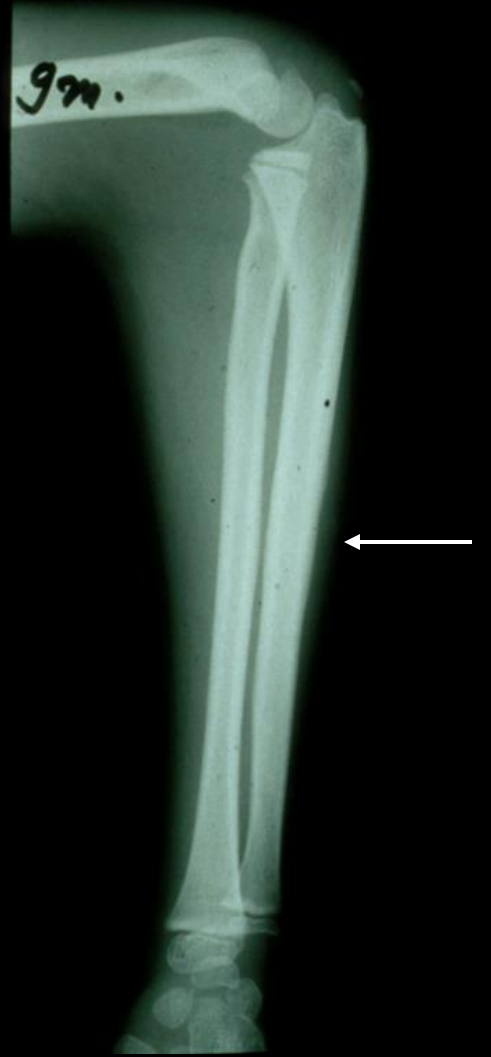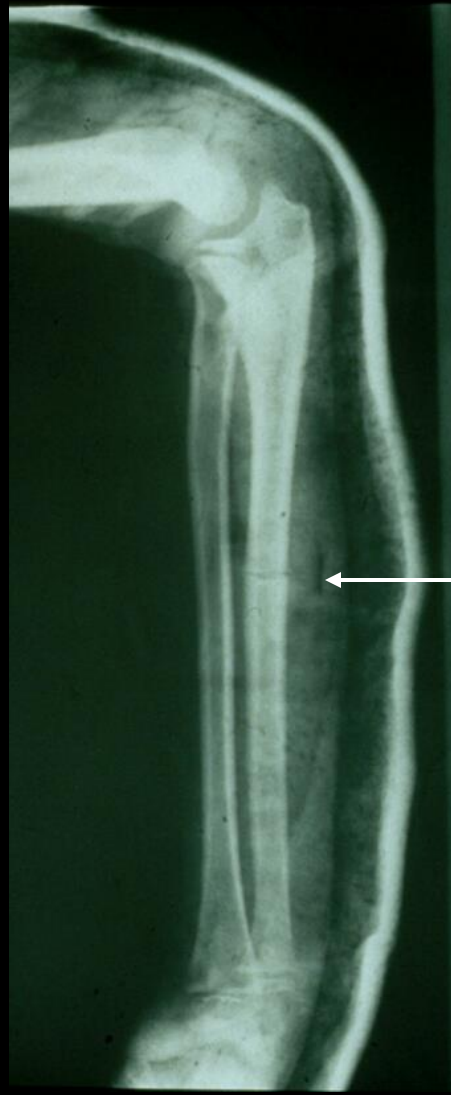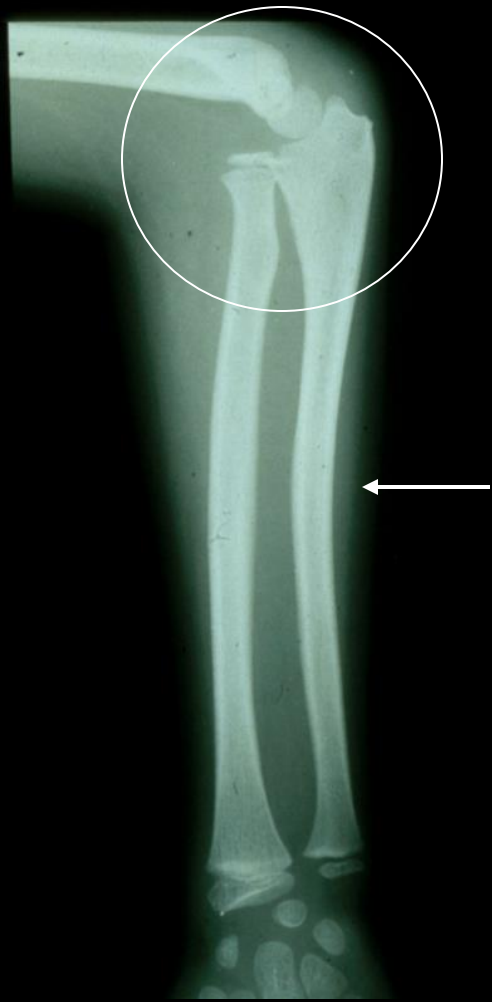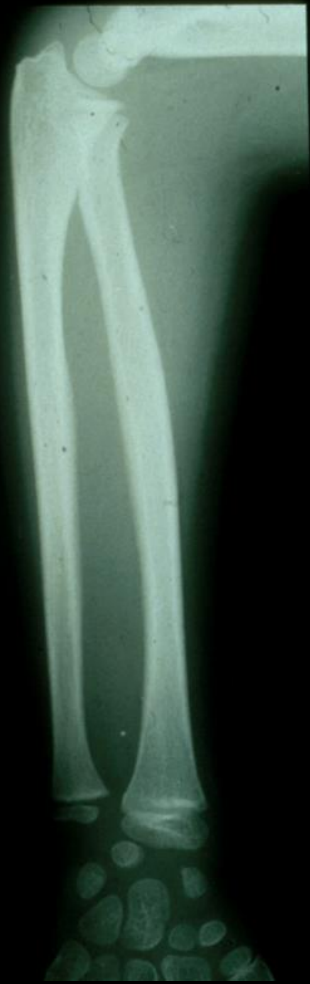
Résultante d'un stress osseux :

- déformation élastique
- déformation plastique
- rupture corticale
 - “motte de sucre”
 - “bois vert”
 - “en chevron”
 - fracture classique



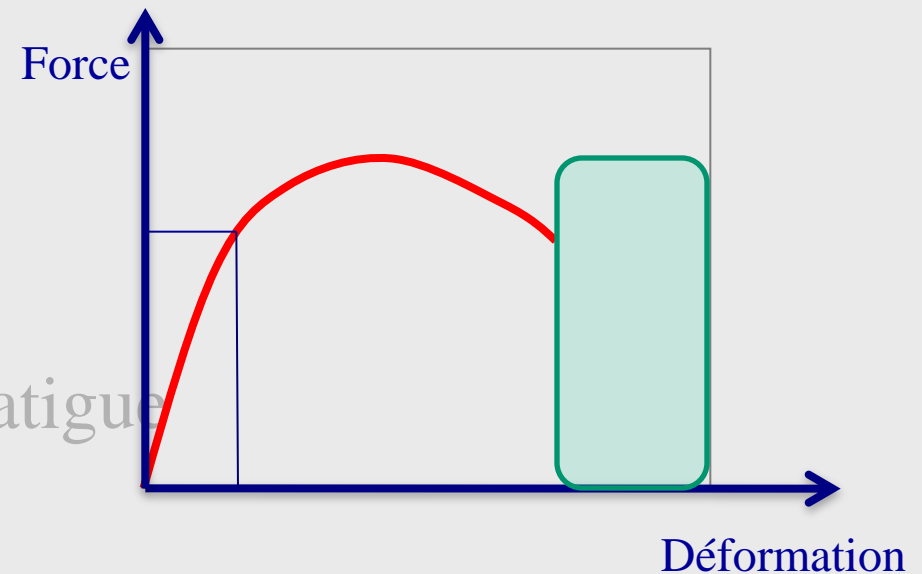






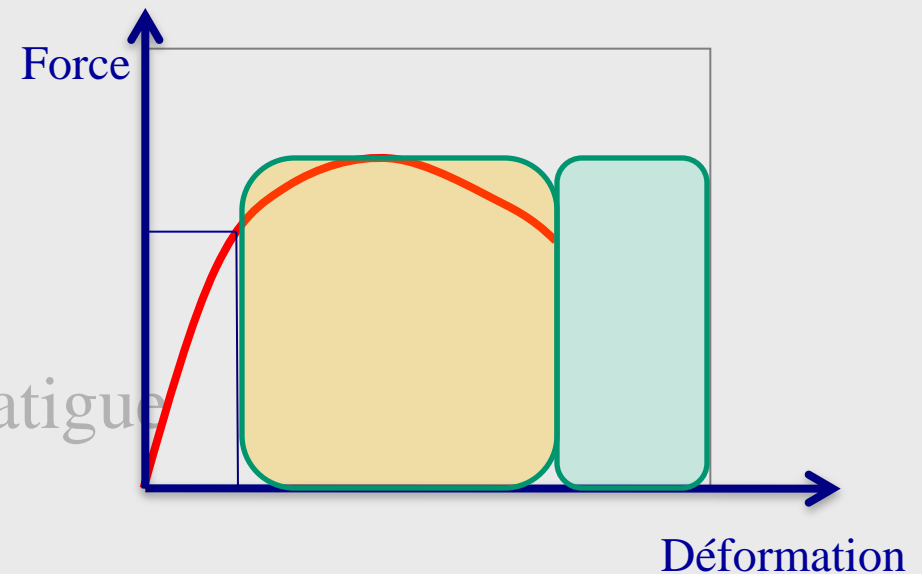
Résultante d'un stress osseux :

- déformation élastique
- déformation plastique
- **rupture corticale**
 - “motte de beurre”
 - “bois vert”
 - “en cheveu” – fissure de fatigue
 - fracture classique



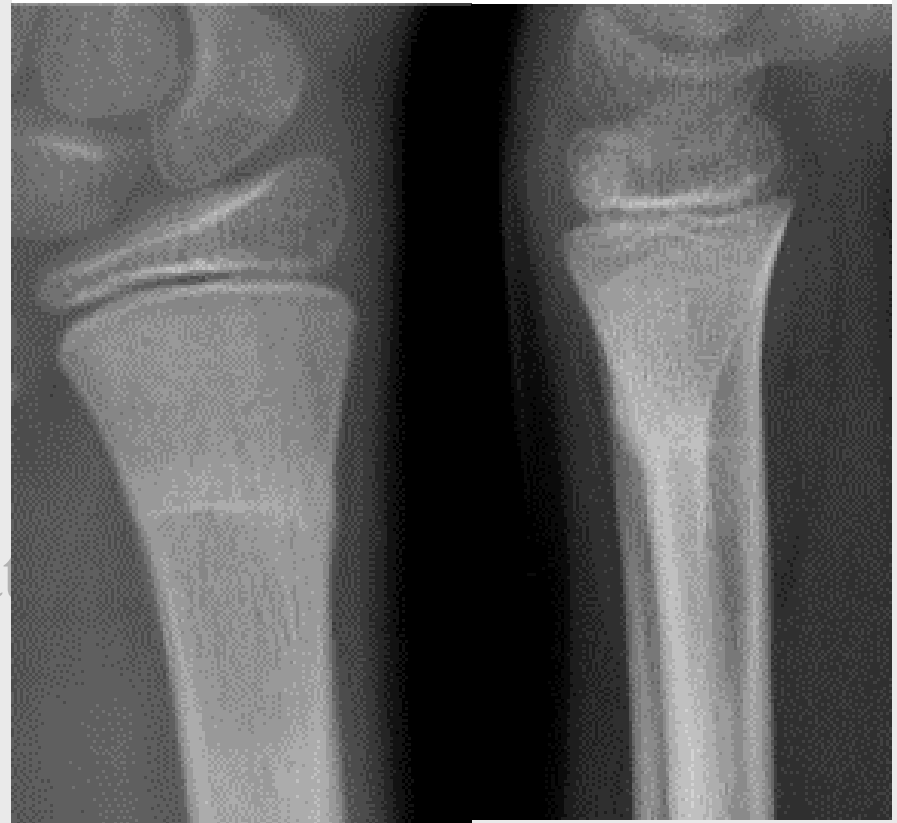
Résultante d'un stress osseux :

- déformation élastique
- déformation plastique
- **rupture corticale**
 - “motte de beurre”
 - “bois vert”
 - “en cheveu” – fissure de fatigue
 - fracture classique



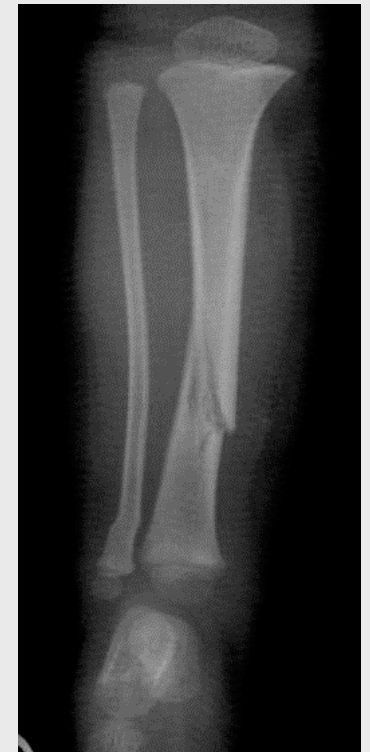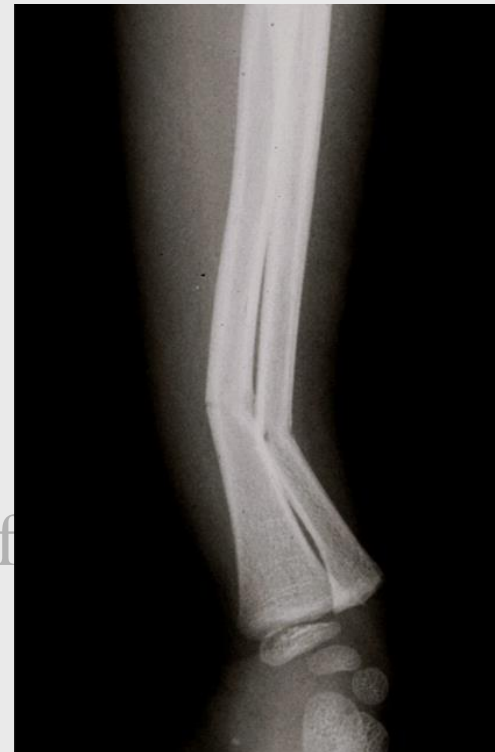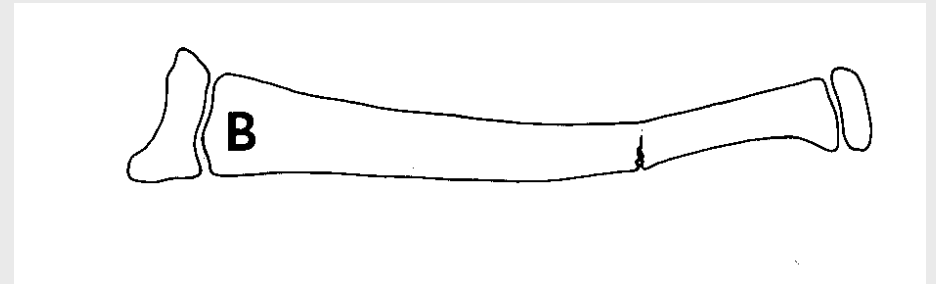
Résultante d'un stress osseux :

- déformation élastique
- déformation plastique
- rupture corticale
 - “motte de beurre”
 - “bois vert”
 - “en cheveu” – fissure de fatigue
 - fracture classique



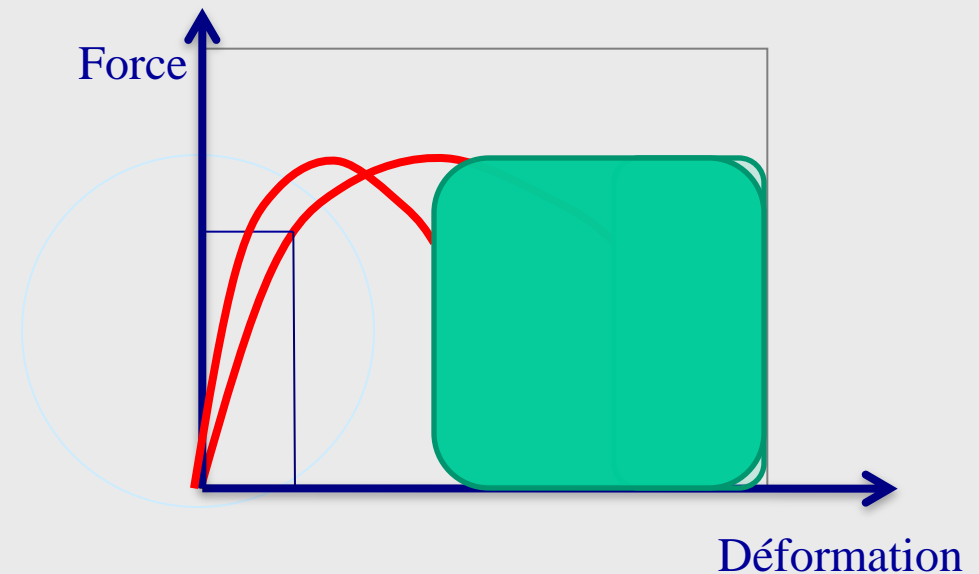
Résultante d'un stress osseux :

- déformation élastique
- déformation plastique
- **rupture corticale**
 - “motte de beurre”
 - “bois vert”
 - “en cheveu” – fissure de fatigue
 - fracture classique



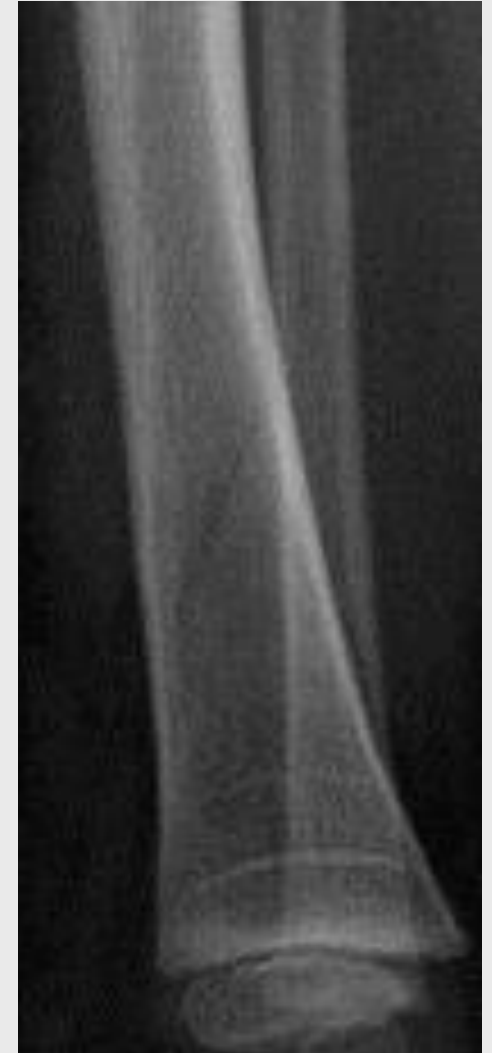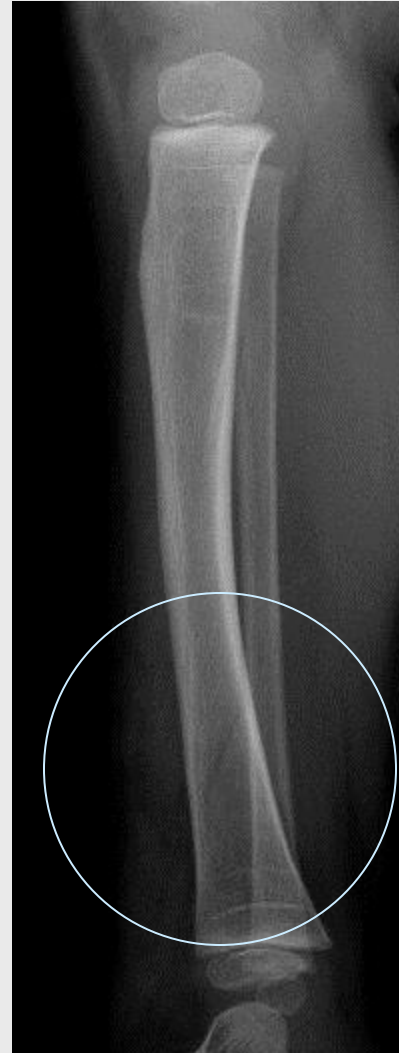Résultante d'un stress osseux :

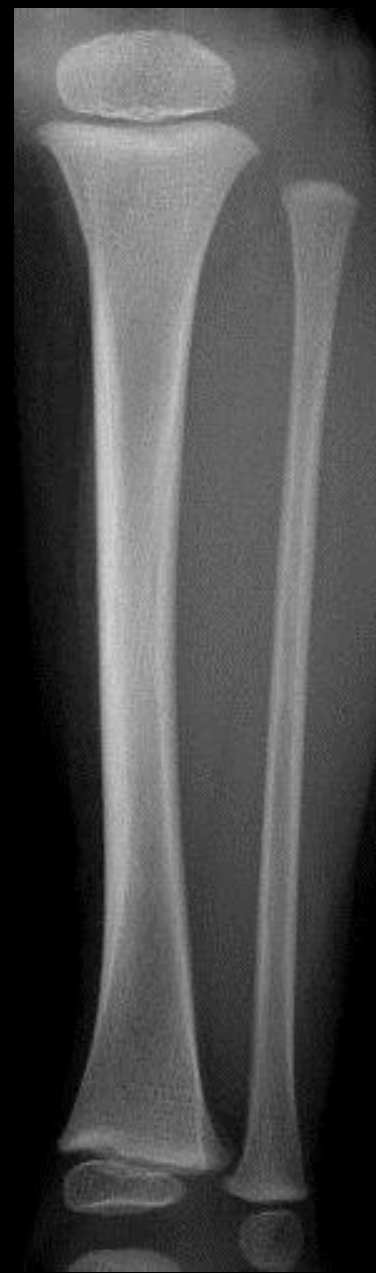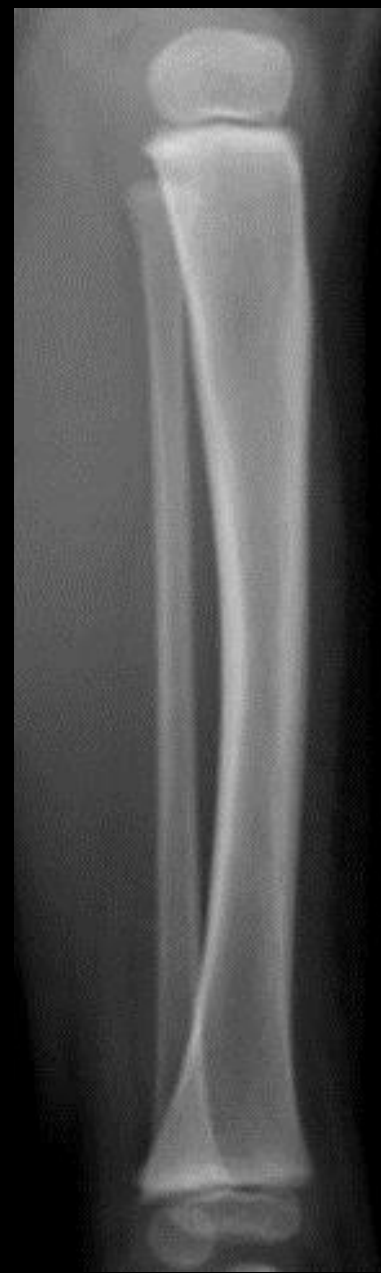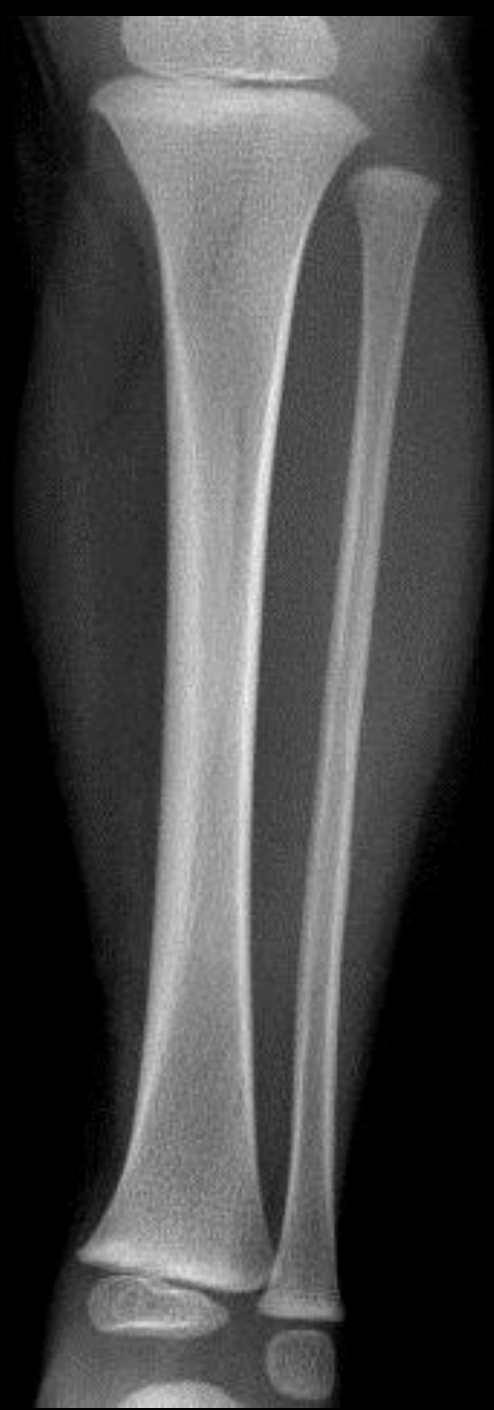- déformation élastique
- déformation plastique
- **rupture corticale**
 - “motte de beurre”
 - “bois vert”
 - “en cheveu”
 - fracture classique

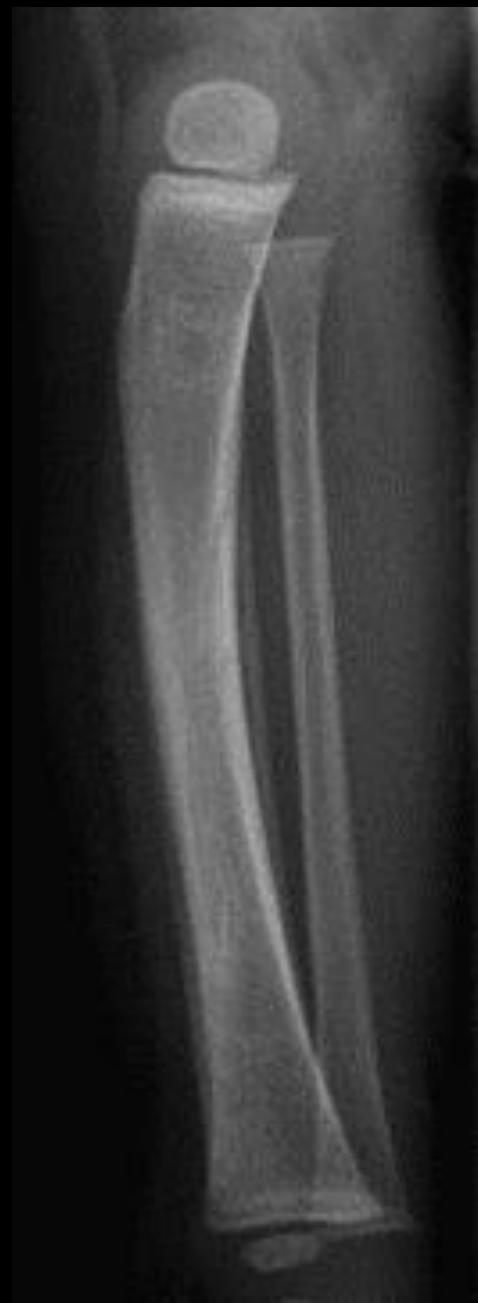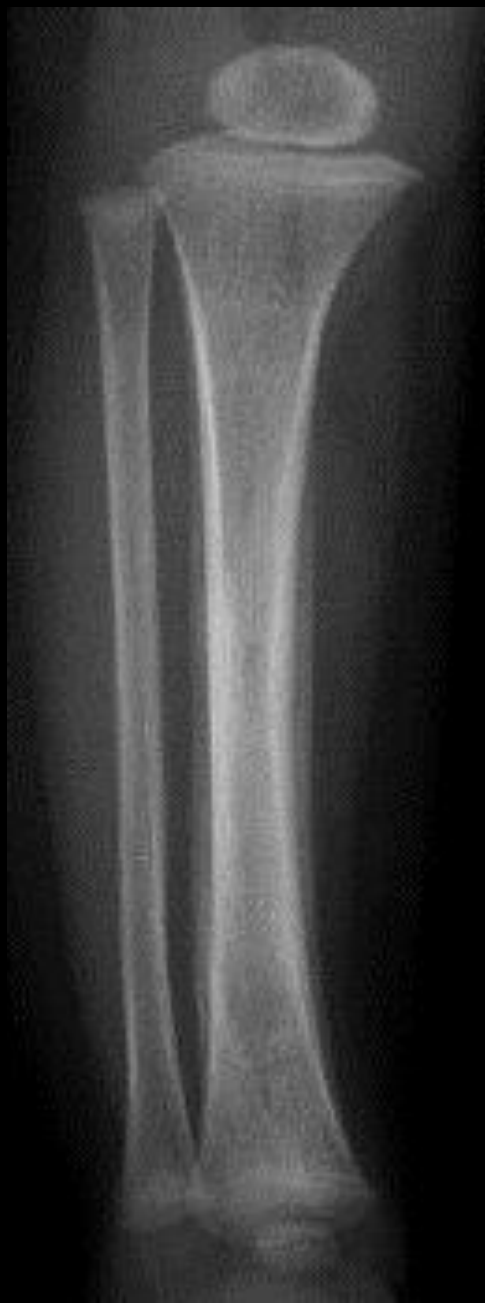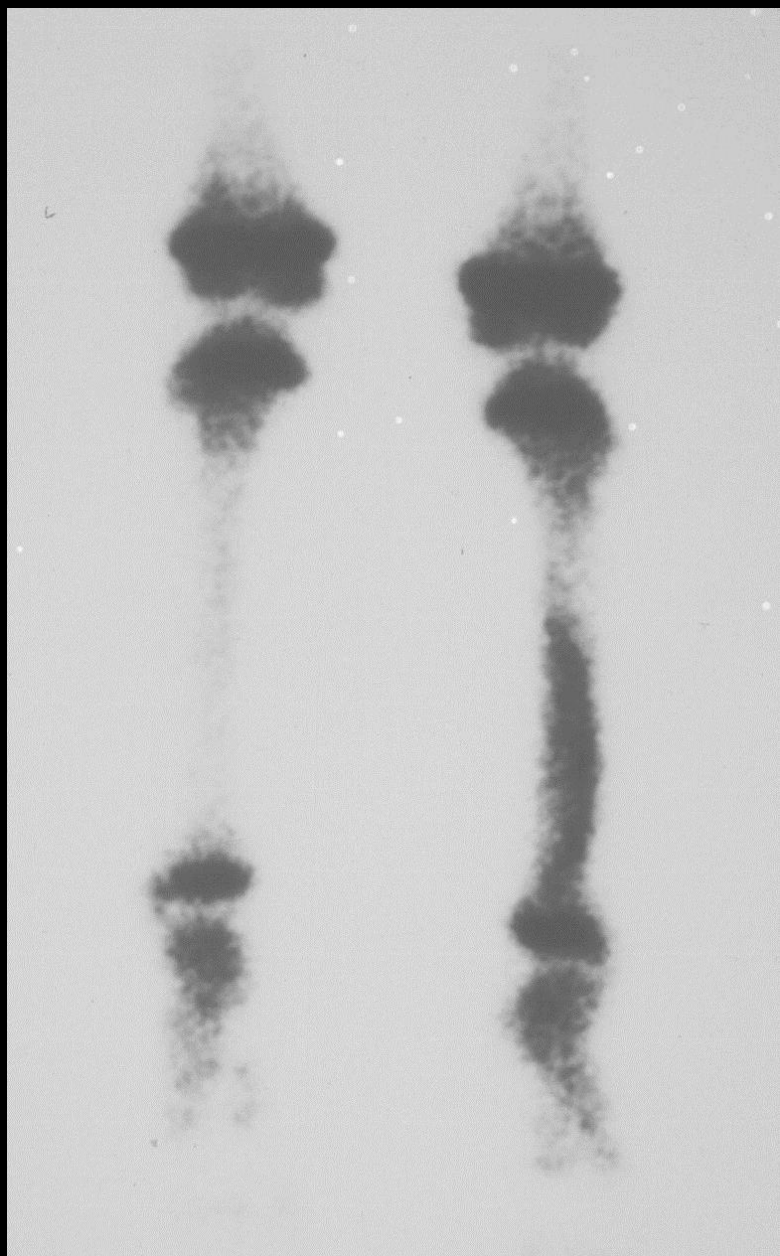


Résultante d'un stress osseux :

- déformation élastique
- déformation plastique
- **rupture corticale**
 - “motte de beurre”
 - “bois vert”
 - “en cheveu”
 - fracture classique

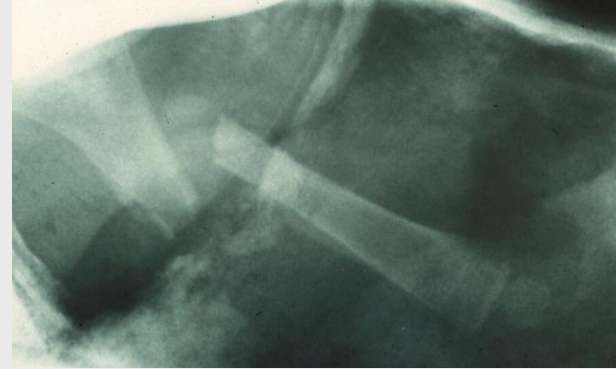






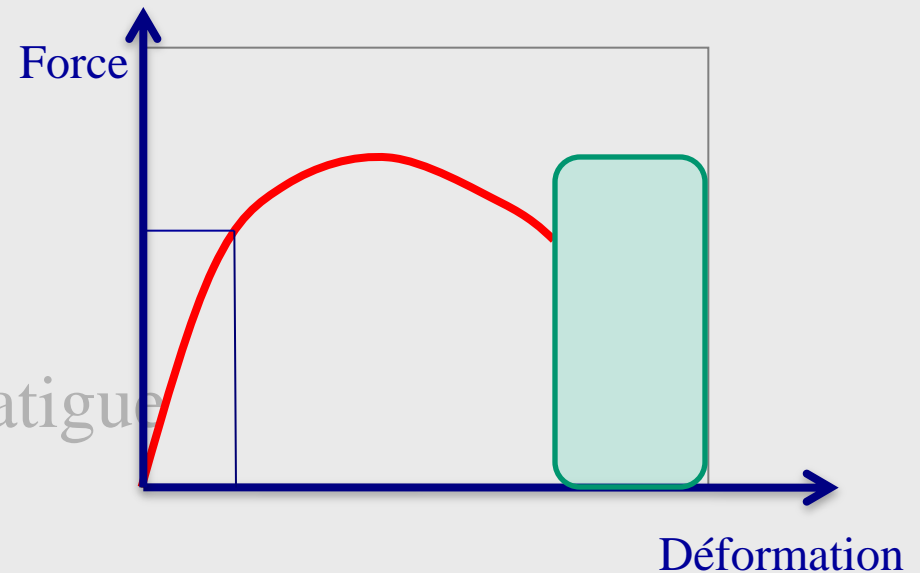
Résultante d'un stress osseux :

- déformation élastique
- déformation plastique



- **rupture corticale**

- “motte de beurre”
- “bois vert”
- “en cheveu” – fissure de fatigue
- **fracture classique**



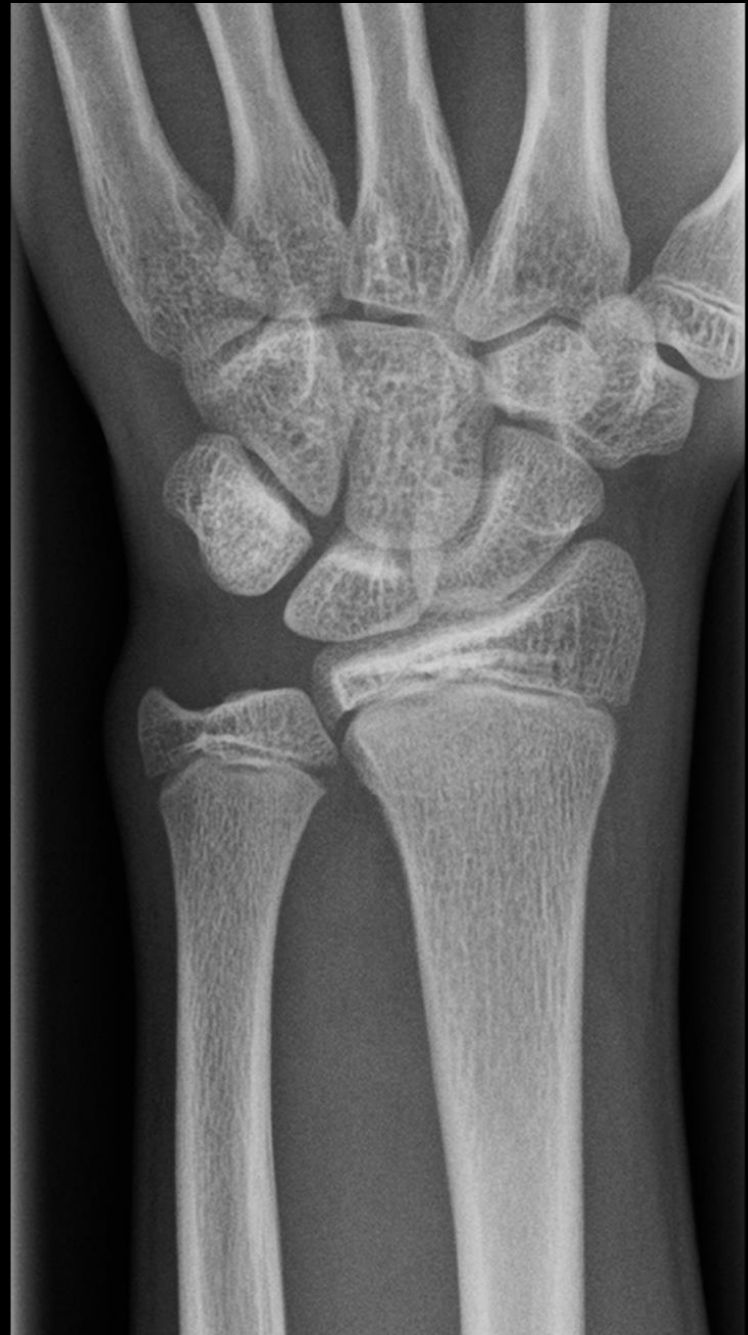Les incidences radiologiques

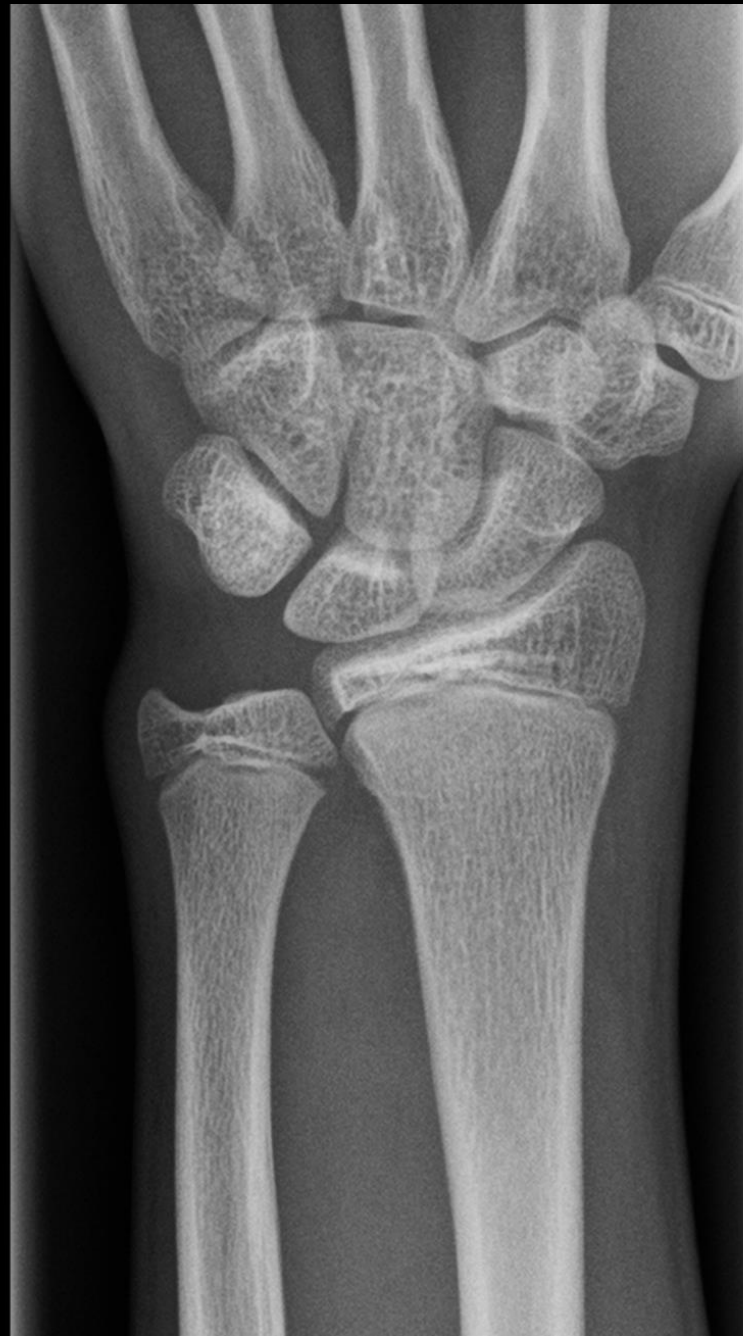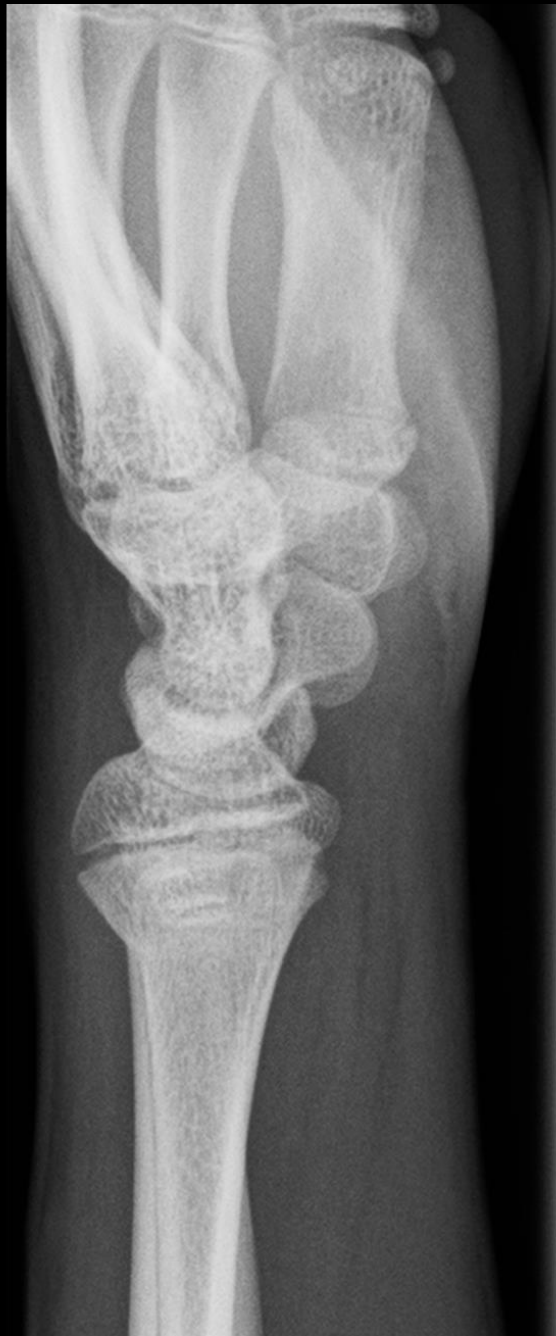- 2 incidences dans TOUS les cas

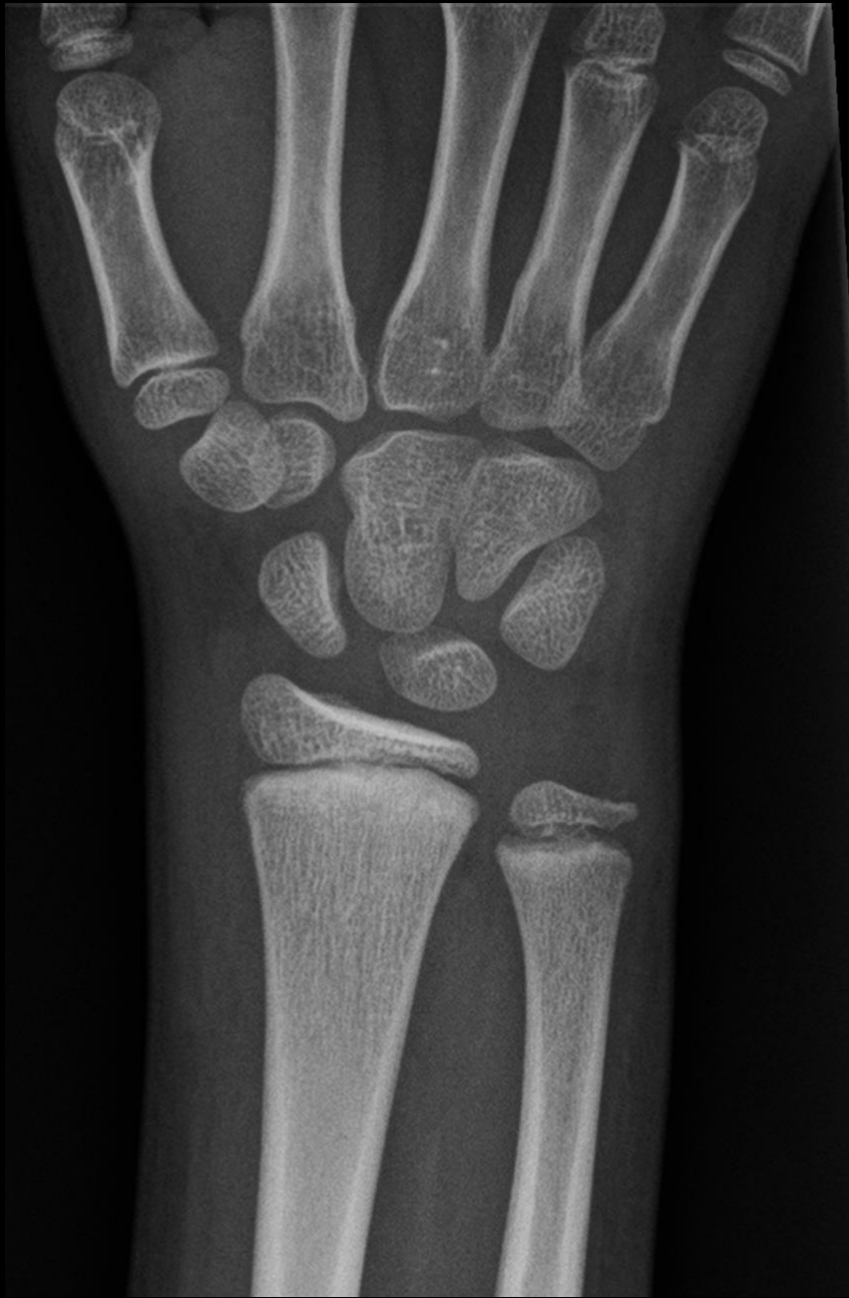face et profil

- (parfois clichés obliques ou $\frac{3}{4}$)
- (cliché comparatif VRAI ↑ facultatif)

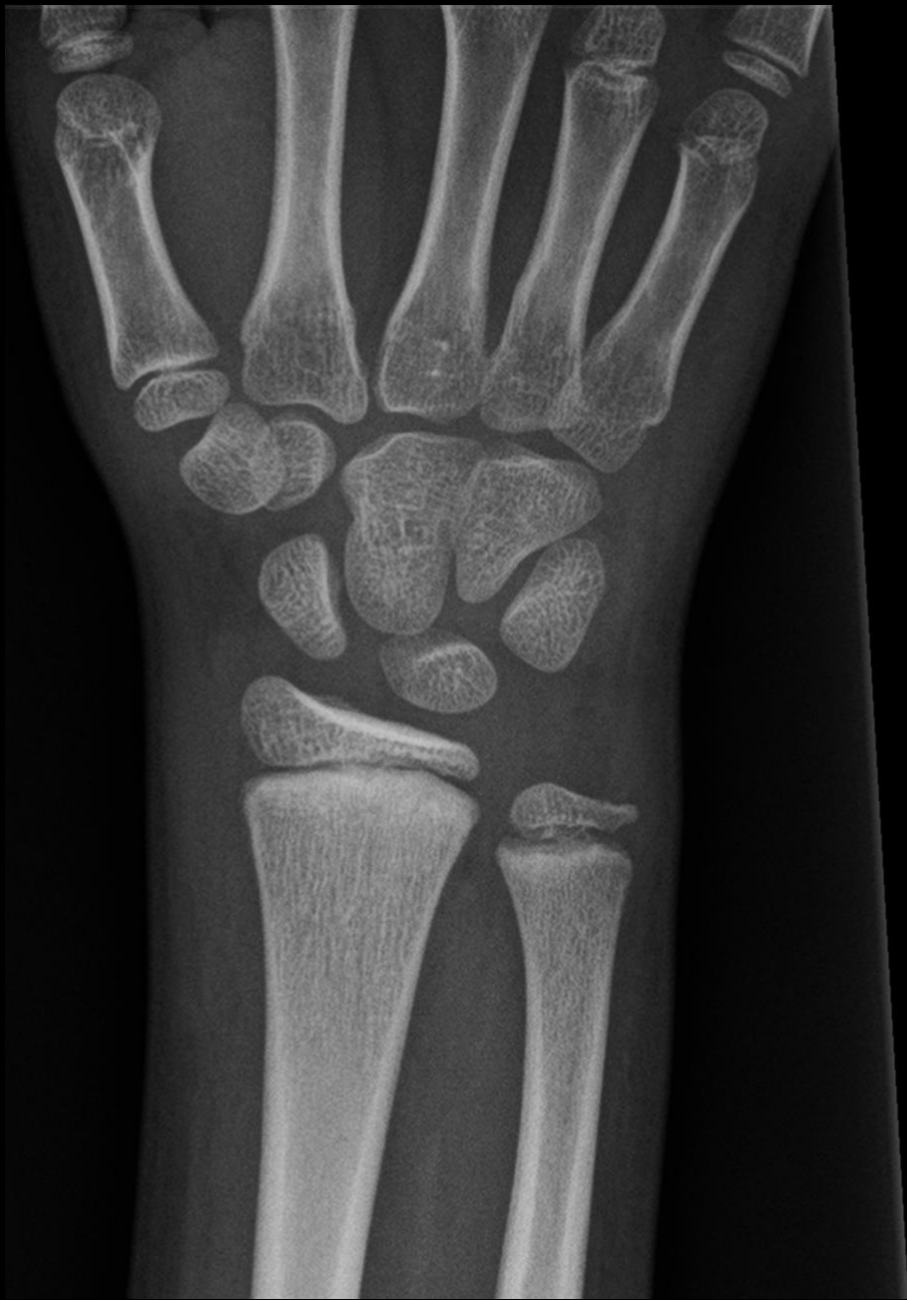?



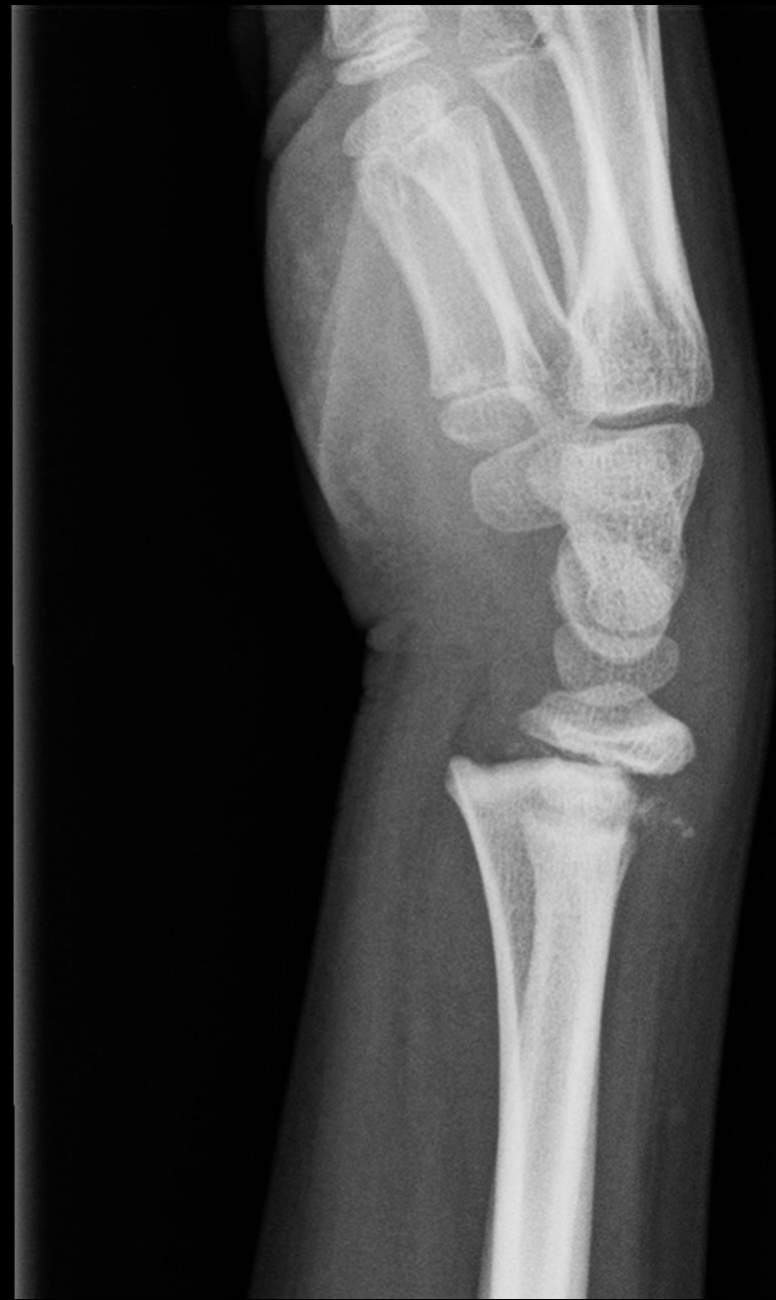


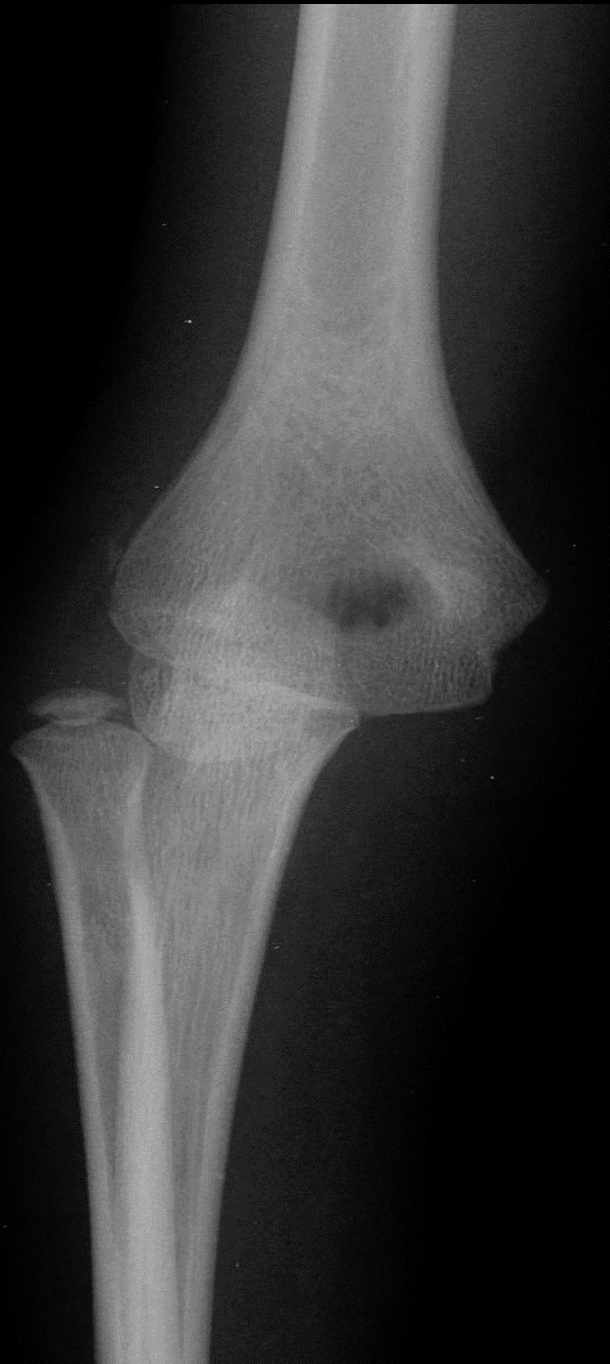
?

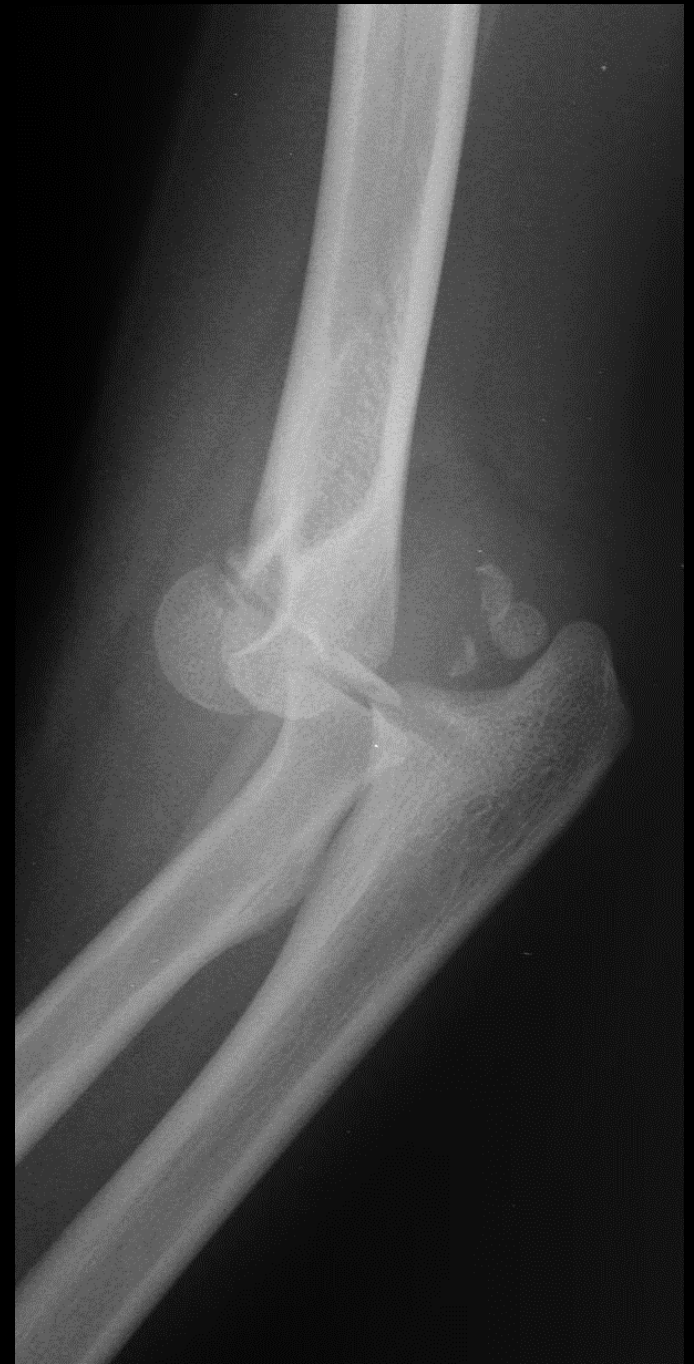
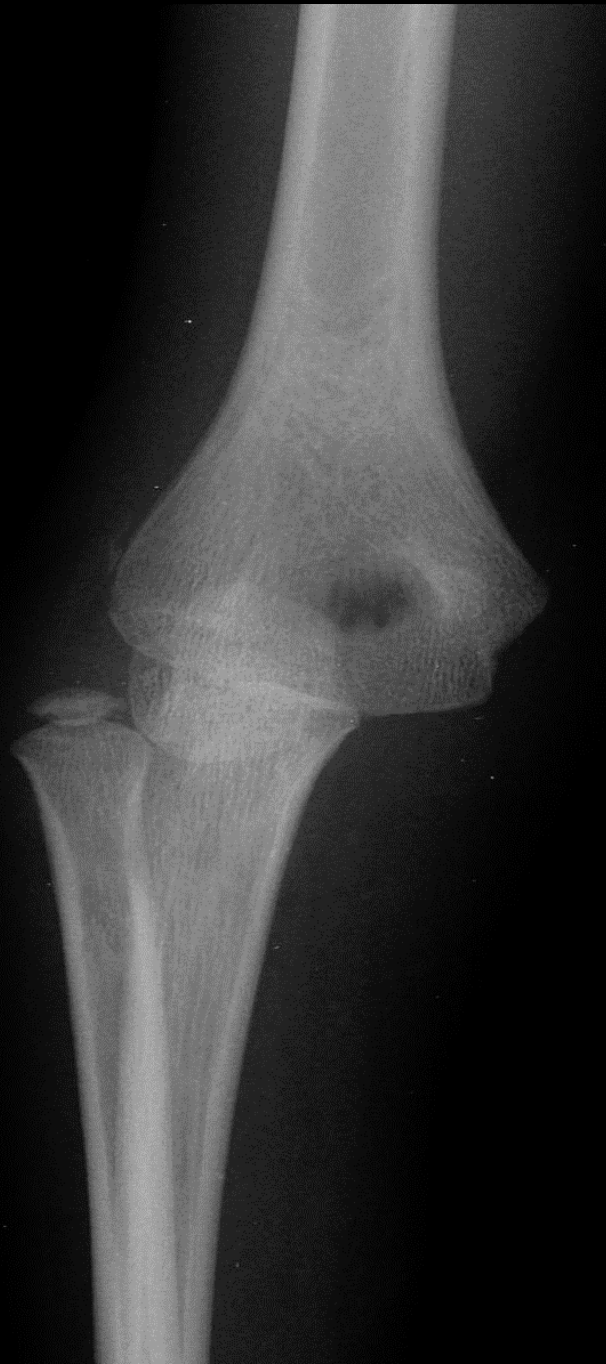
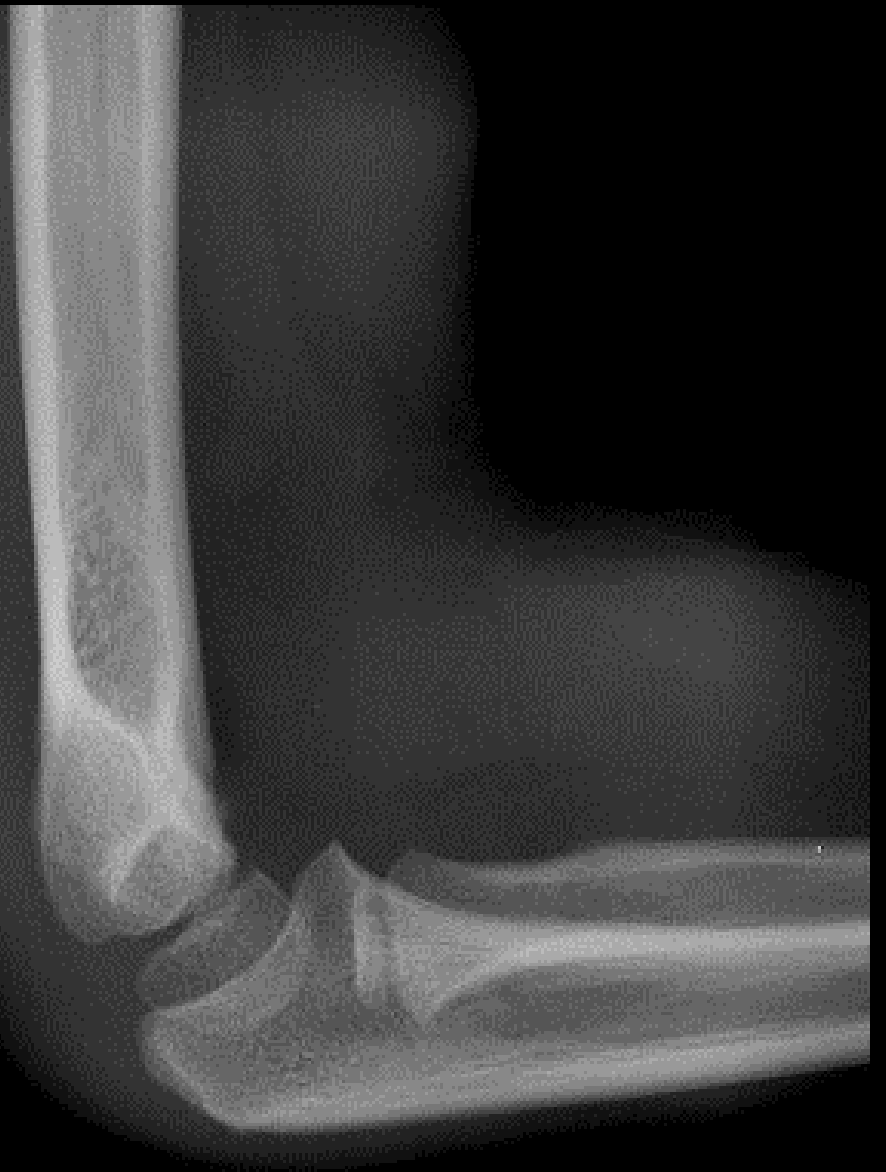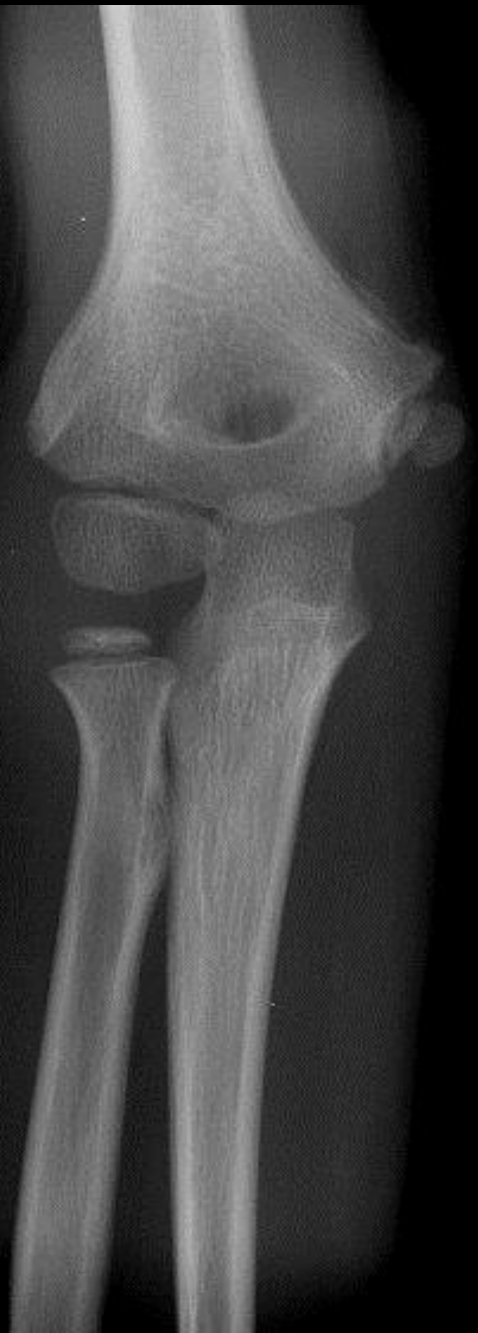G





?



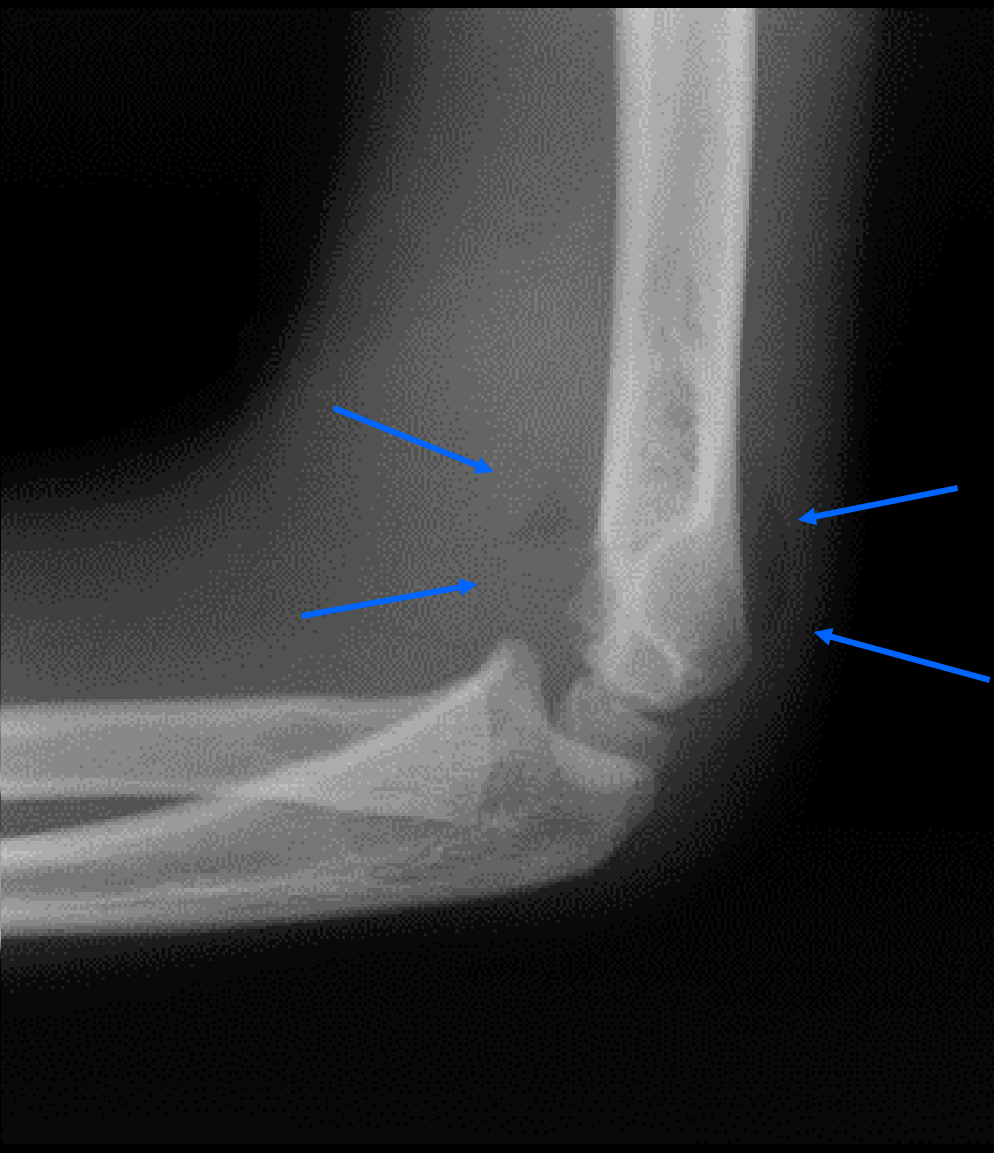
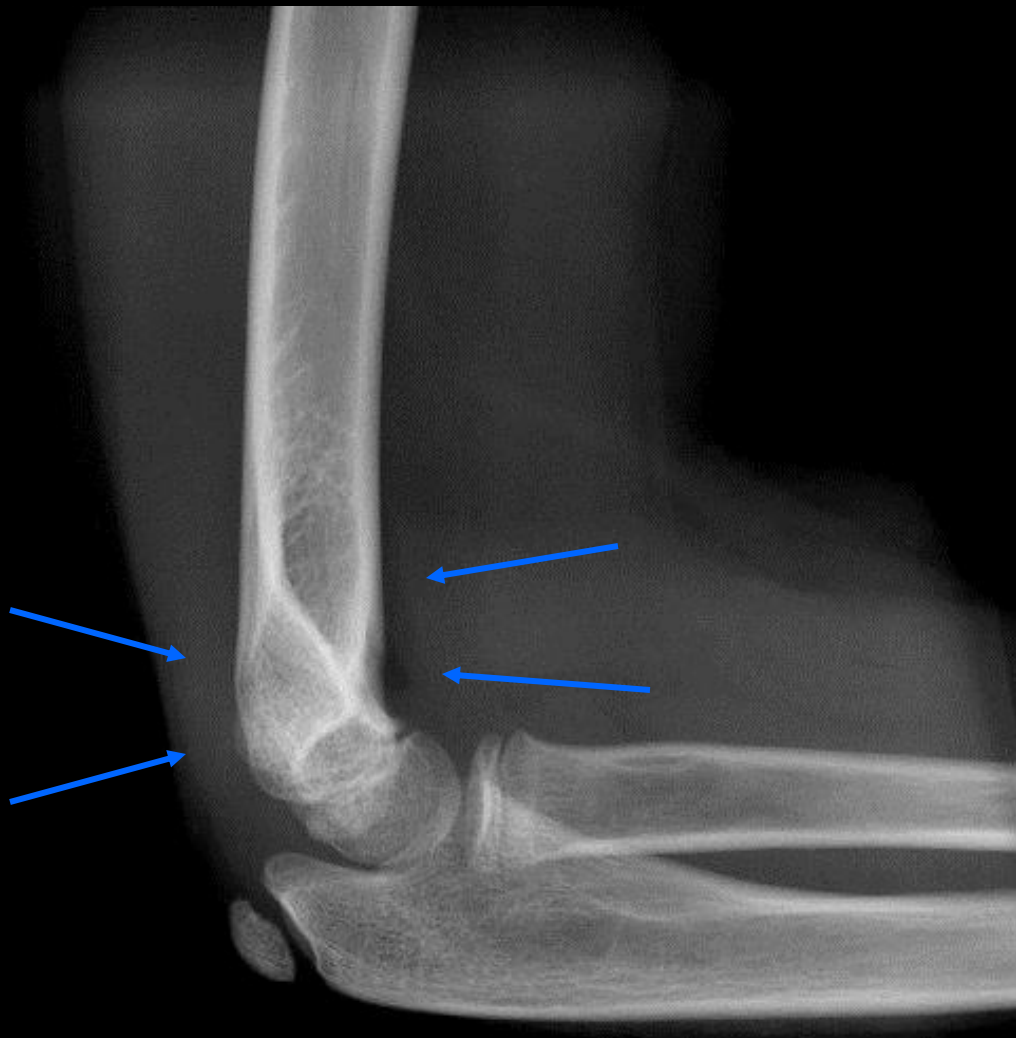

Etapes de la démarche radiologique pour un traumatisme osseux

- analyse des structures osseuses
- *analyse essentielle des tissus mous !*
- le piège des variantes normales
- analyse d'éventuels clichés comparatifs

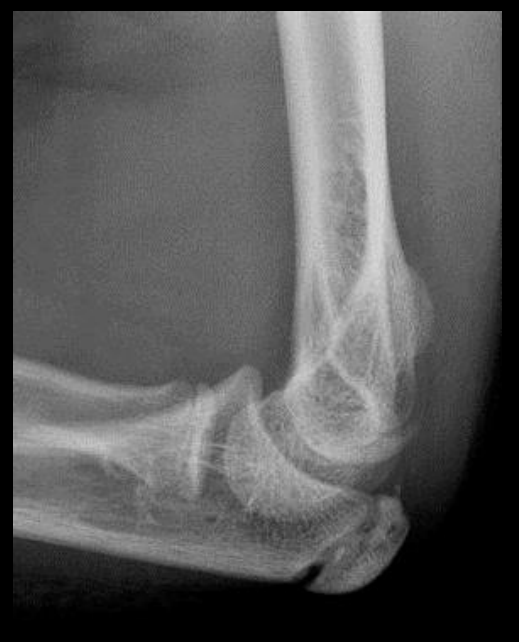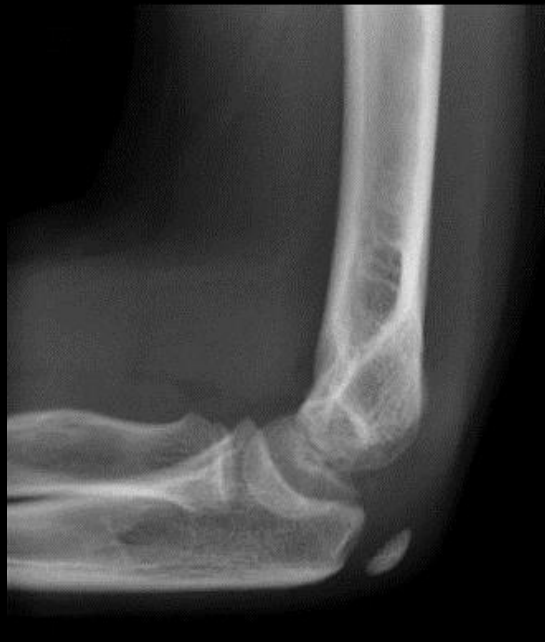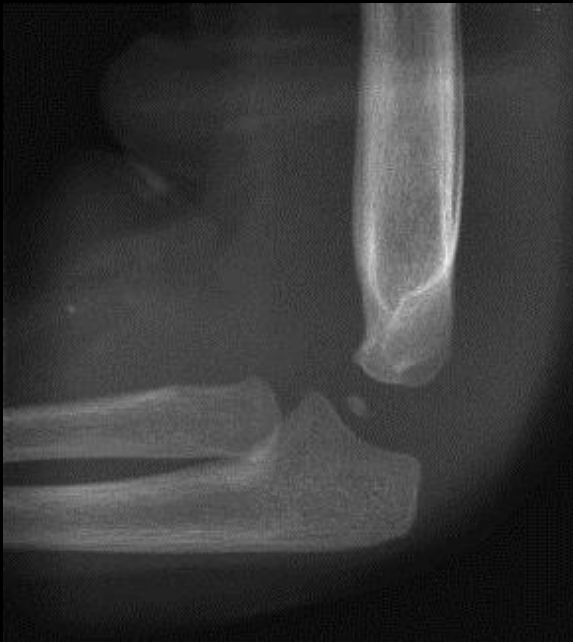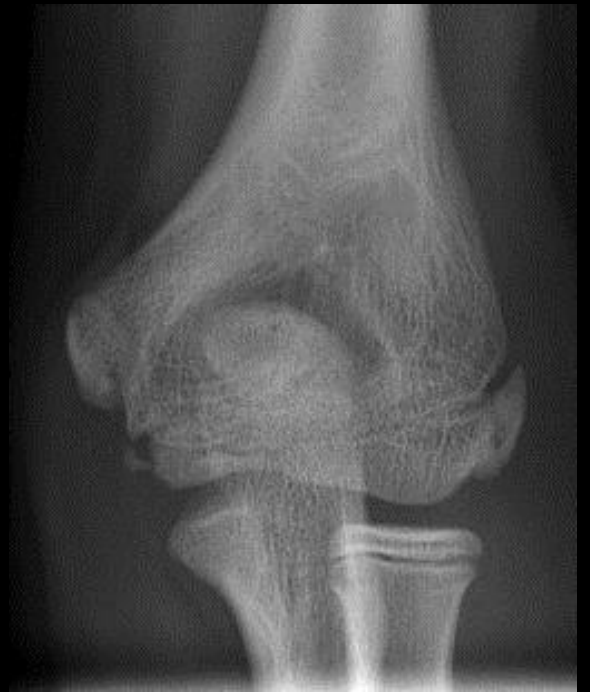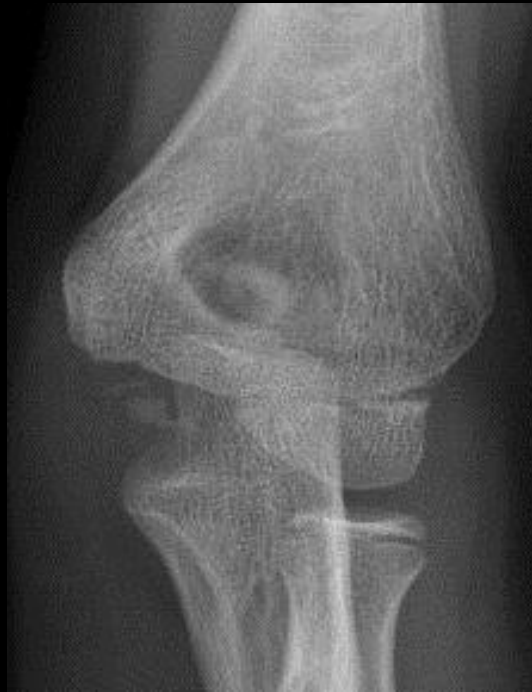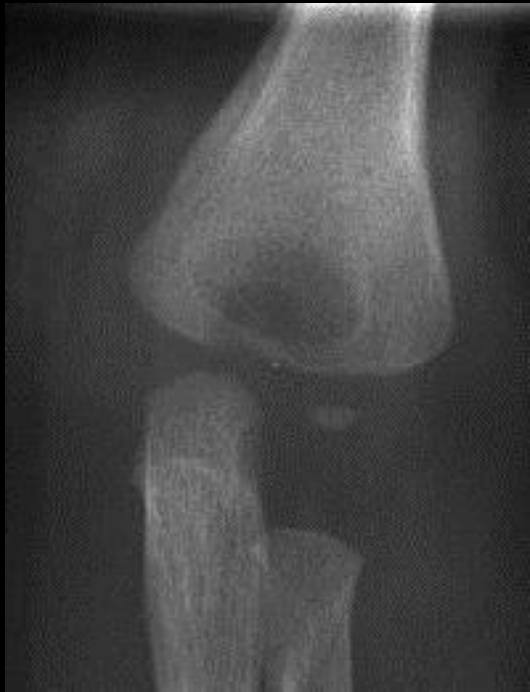Etapes de la démarche radiologique pour un traumatisme osseux

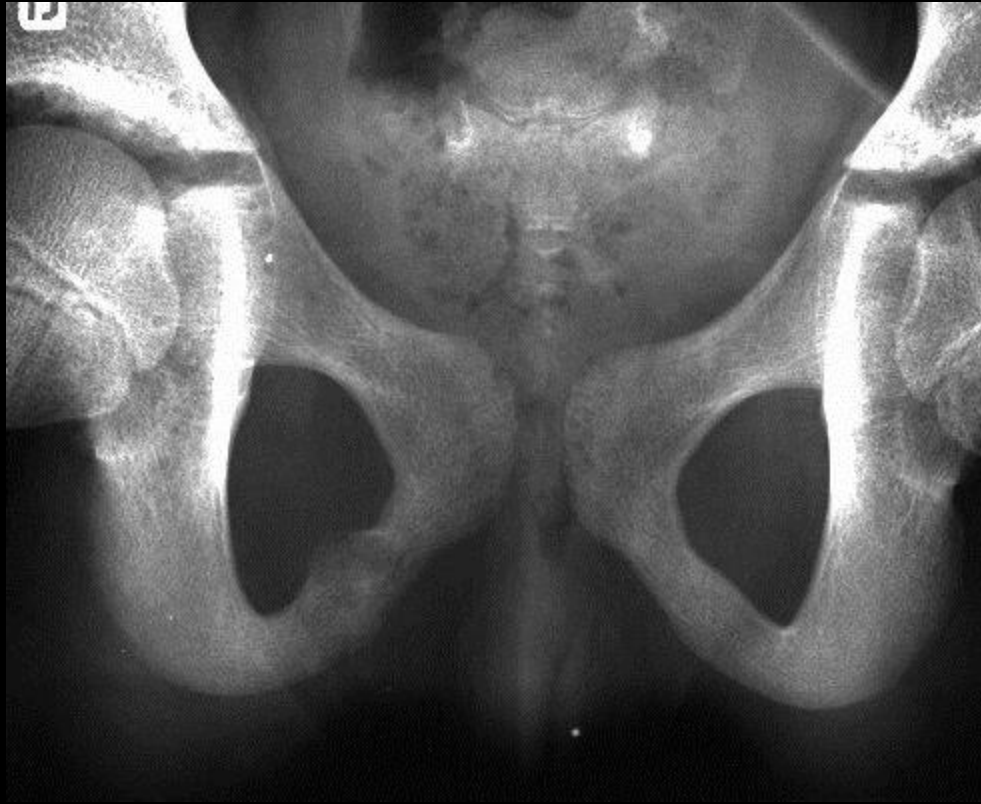
- analyse des structures osseuses
- *analyse essentielle des tissus mous !*
- le piège des variantes normales
- analyse d'éventuels clichés comparatifs

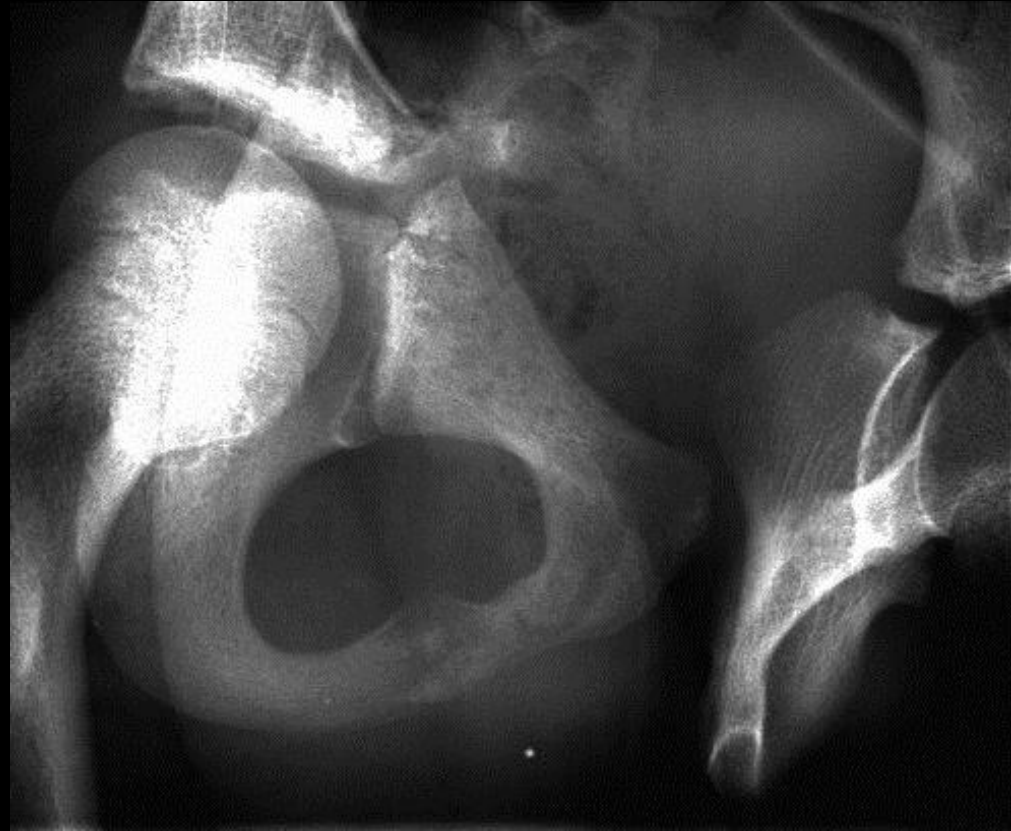
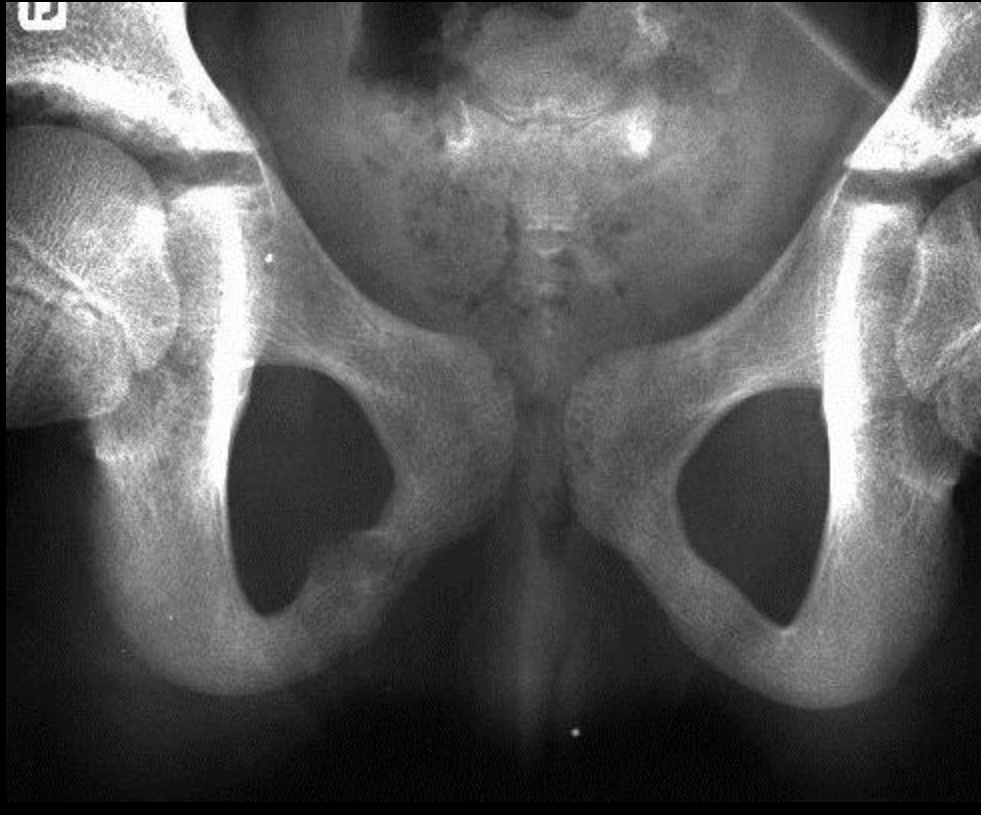

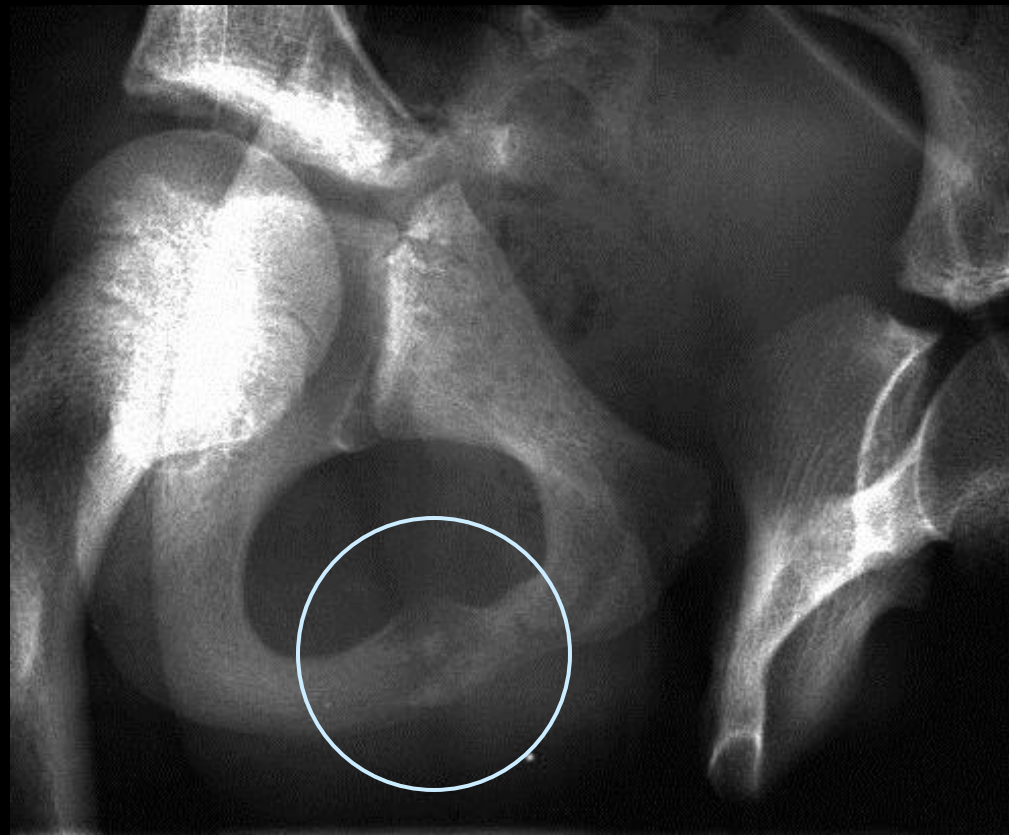
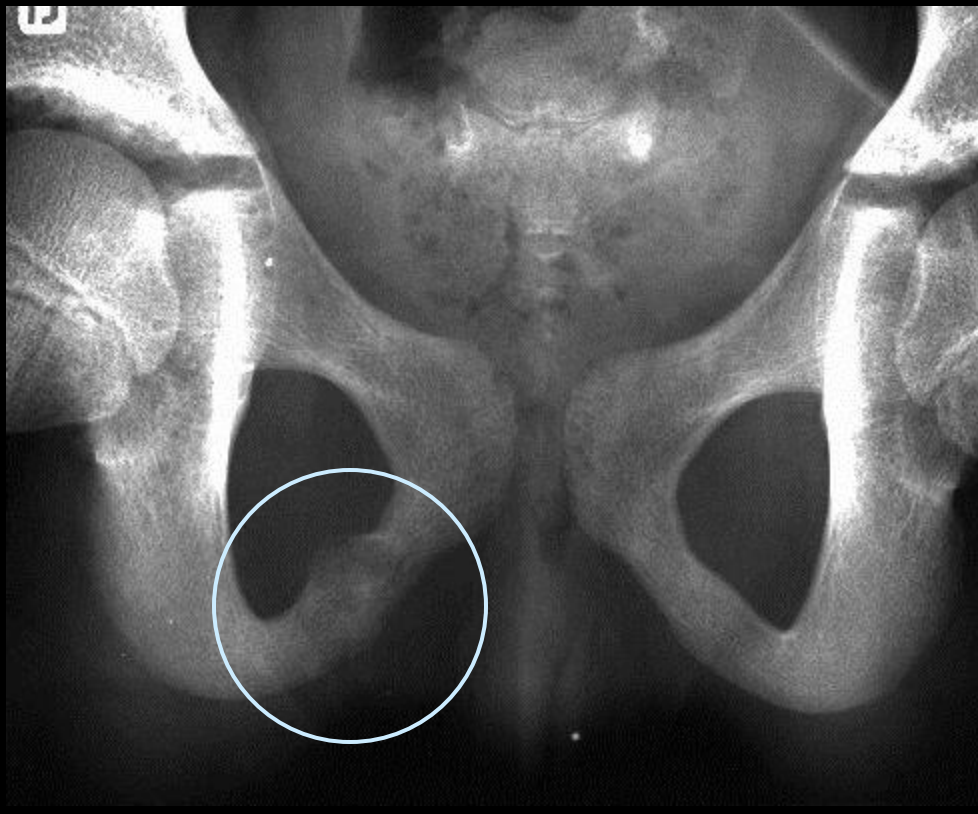
Etapes de la démarche radiologique pour un traumatisme osseux

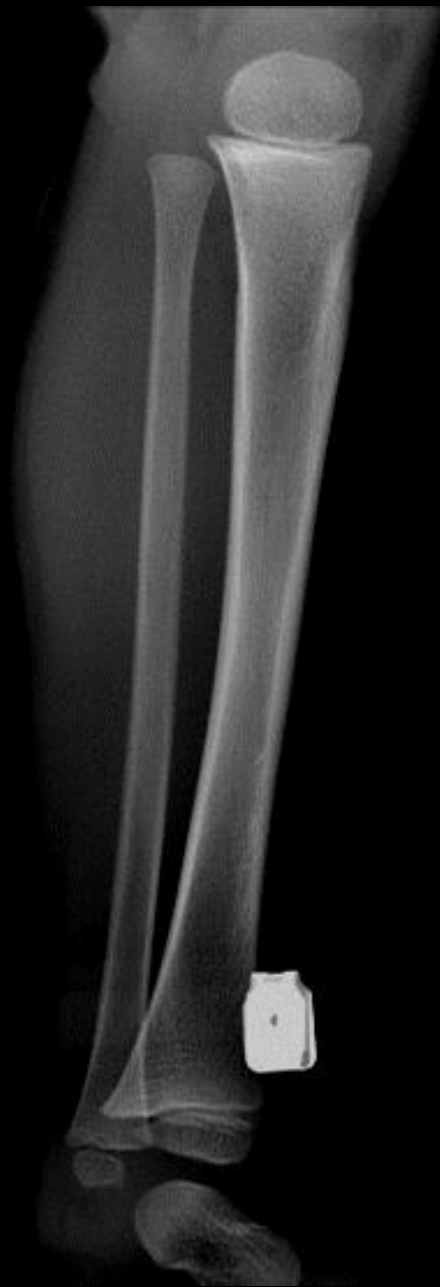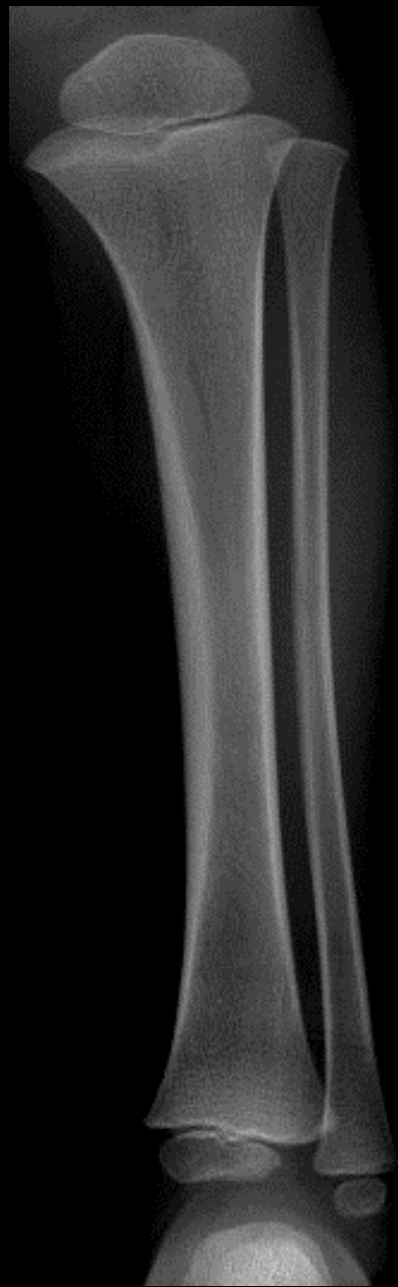- analyse des structures osseuses
- analyse essentielle des tissus mous !
- le piège des variantes normales
- analyse d'éventuels clichés comparatifs

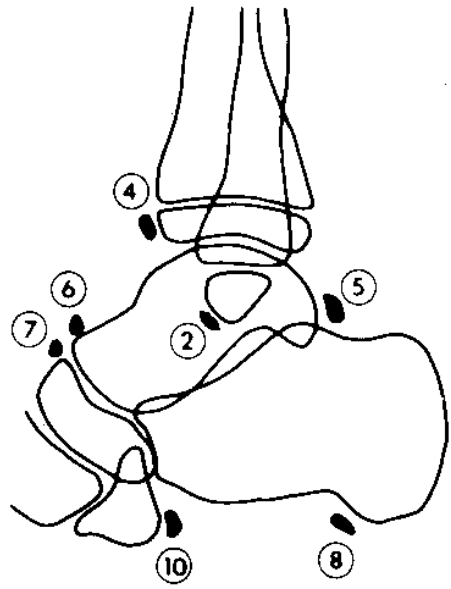




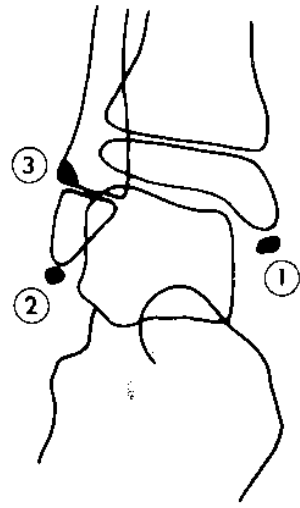




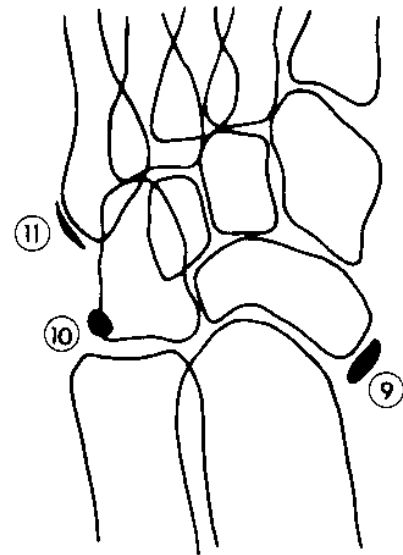




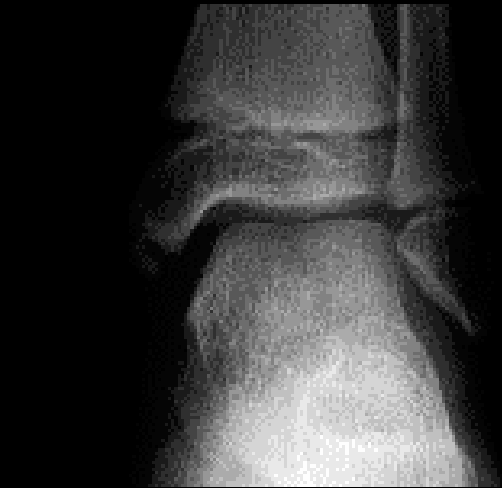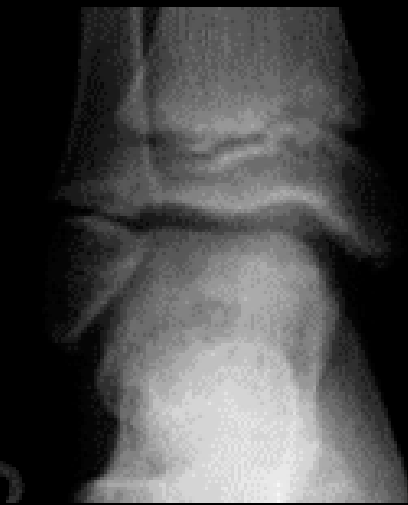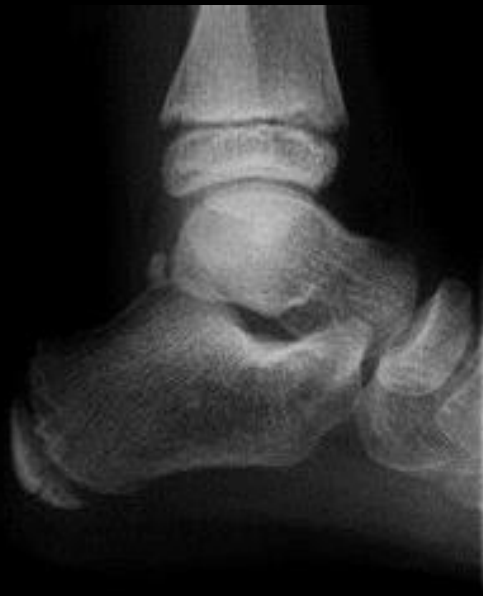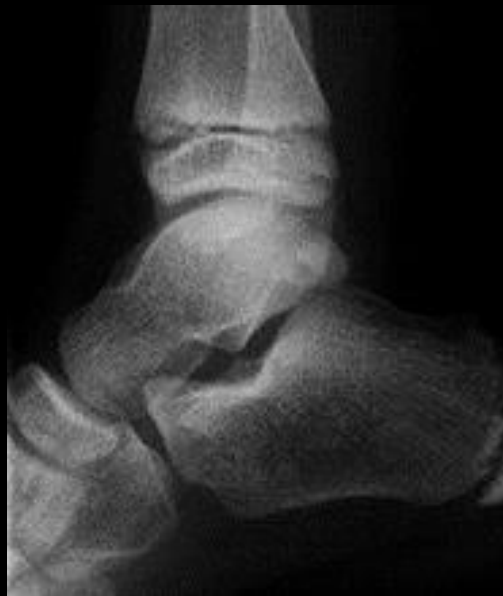A



B

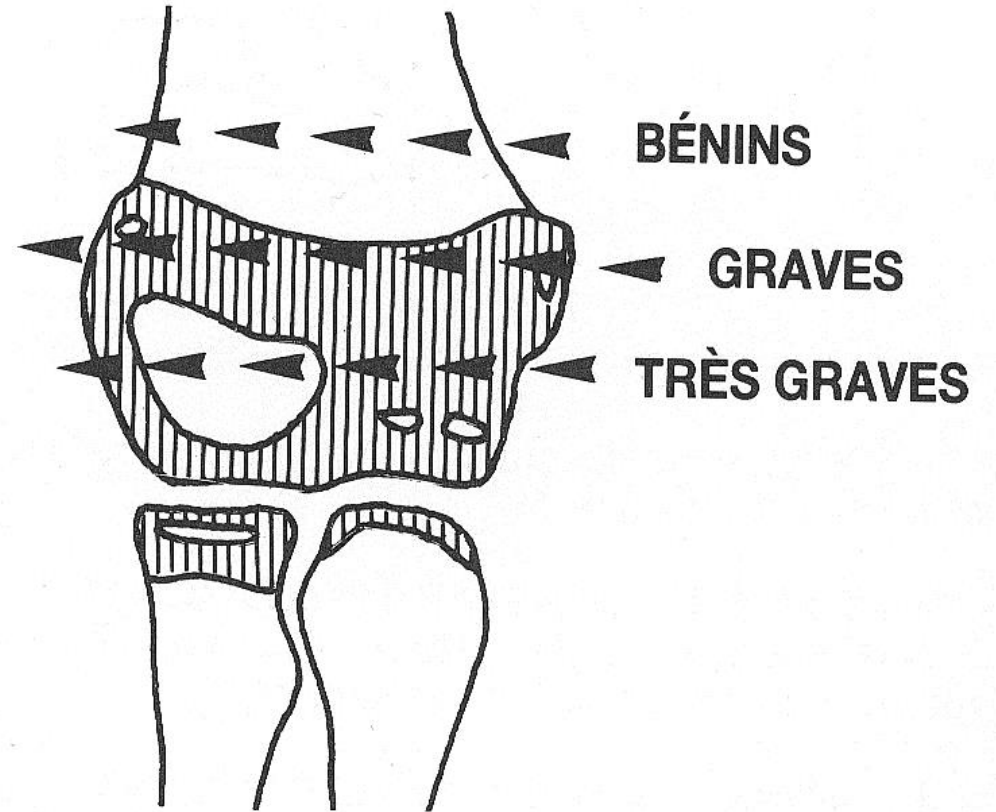
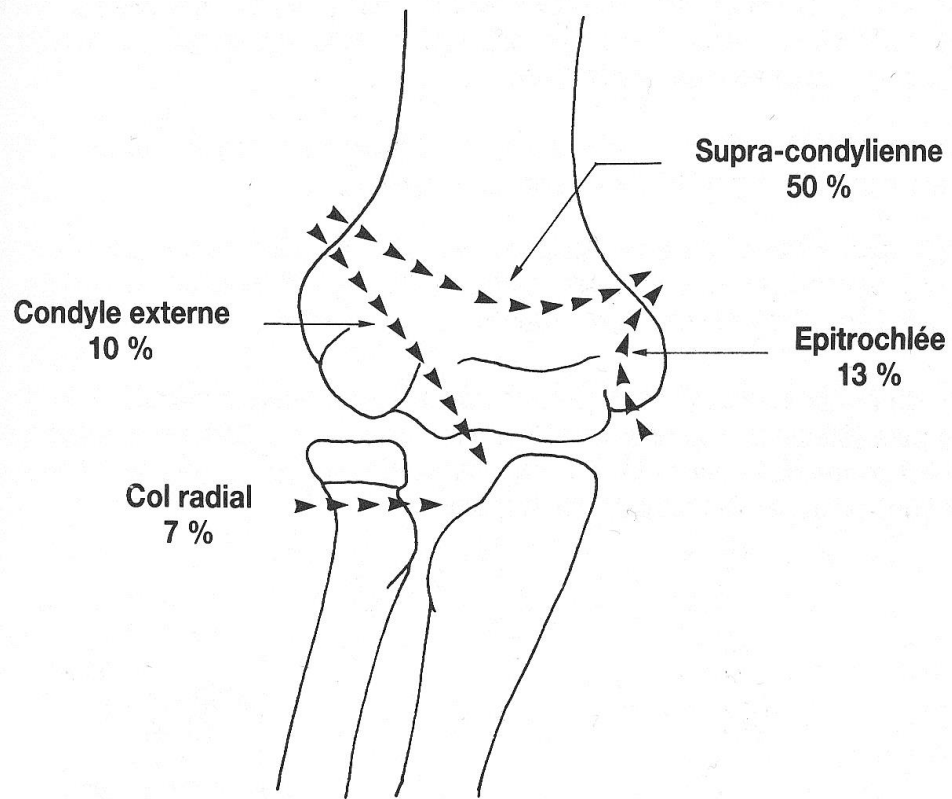


C

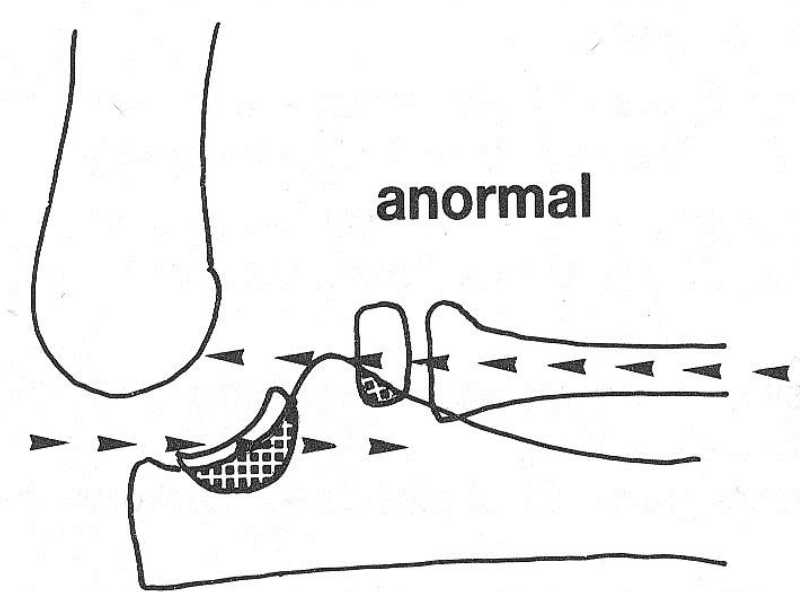
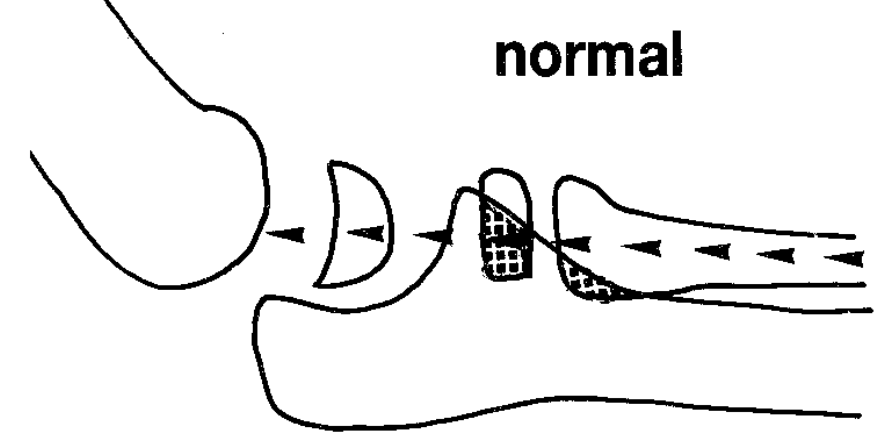
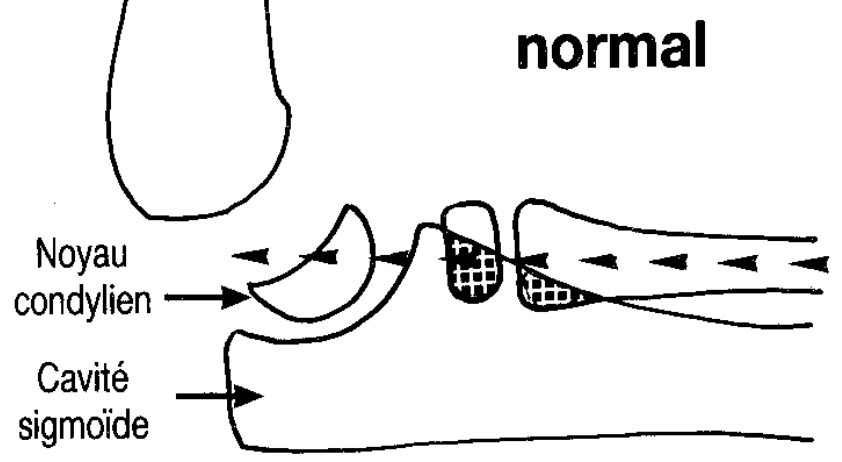


Etapes de la démarche radiologique pour un traumatisme osseux

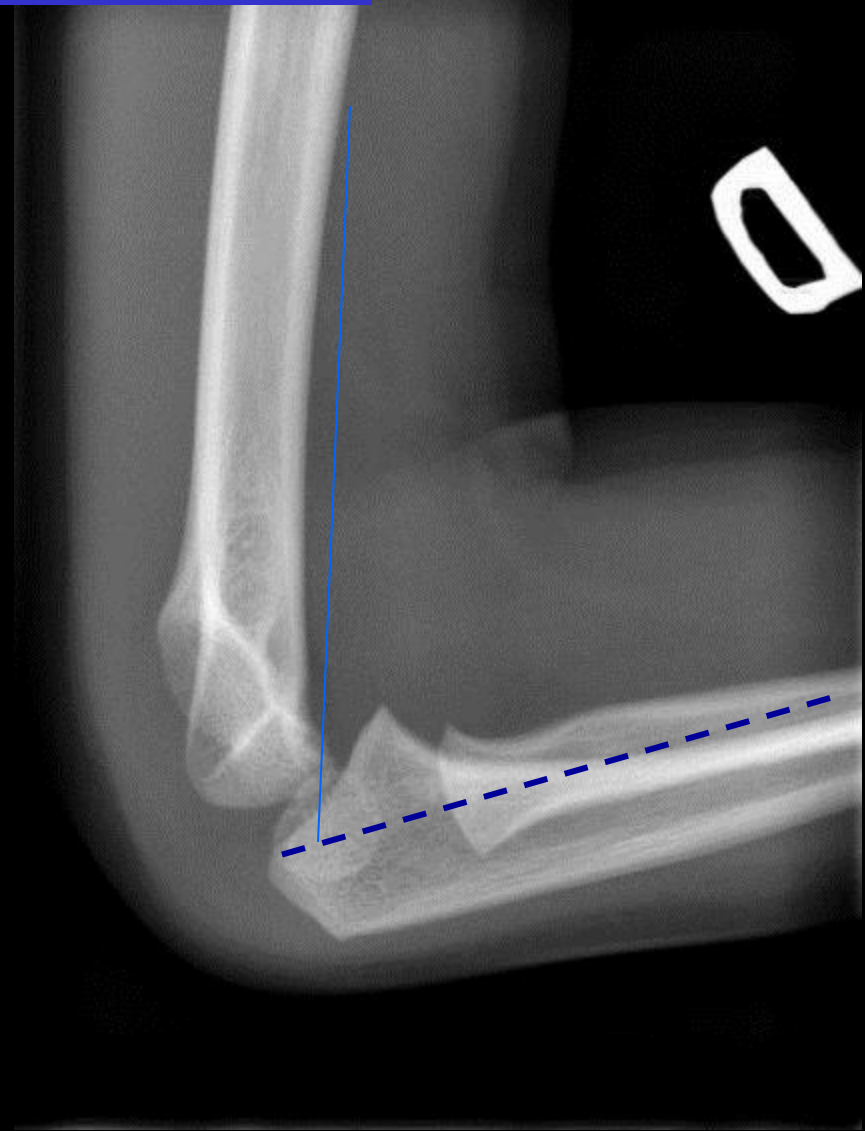
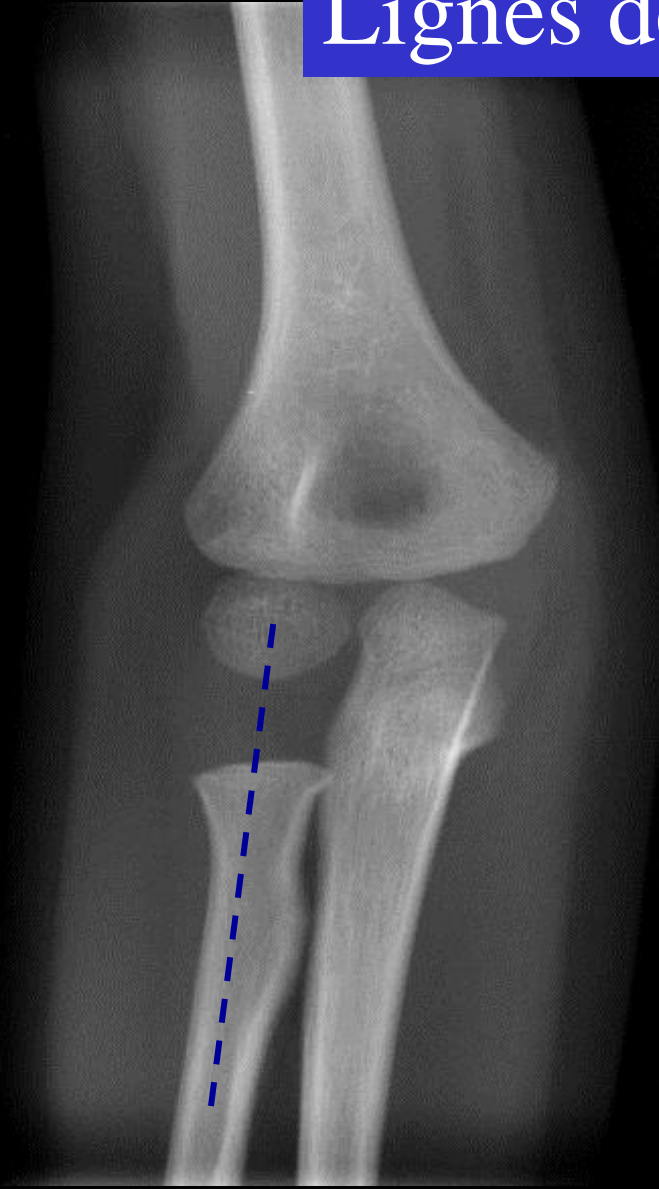
- caractérisation précise de la lésion
- (indication d'un contrôle radiologique rapproché)
- (méthode complémentaire d'imagerie :
ultrasons, CT, IRM, scinti, ... ?)



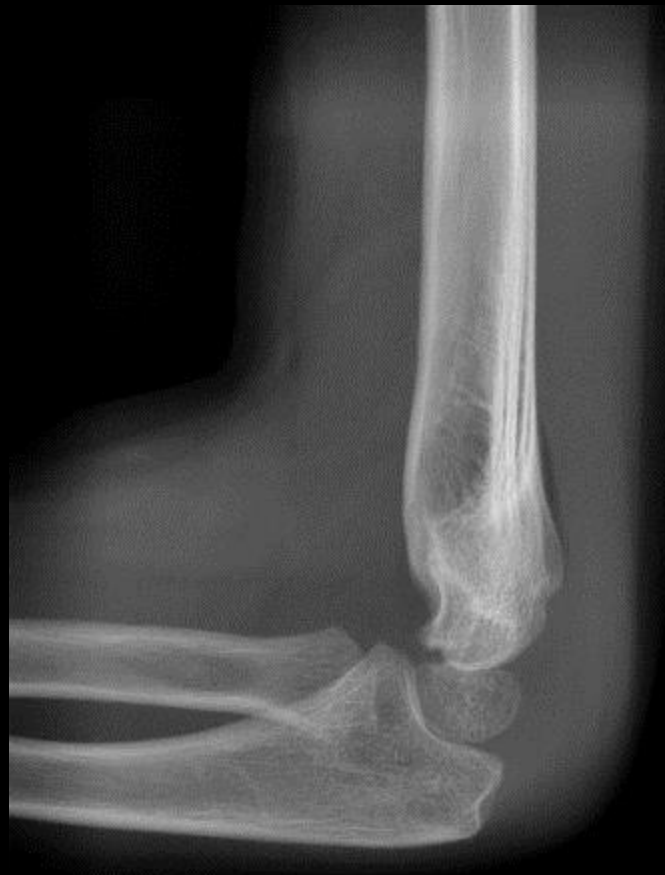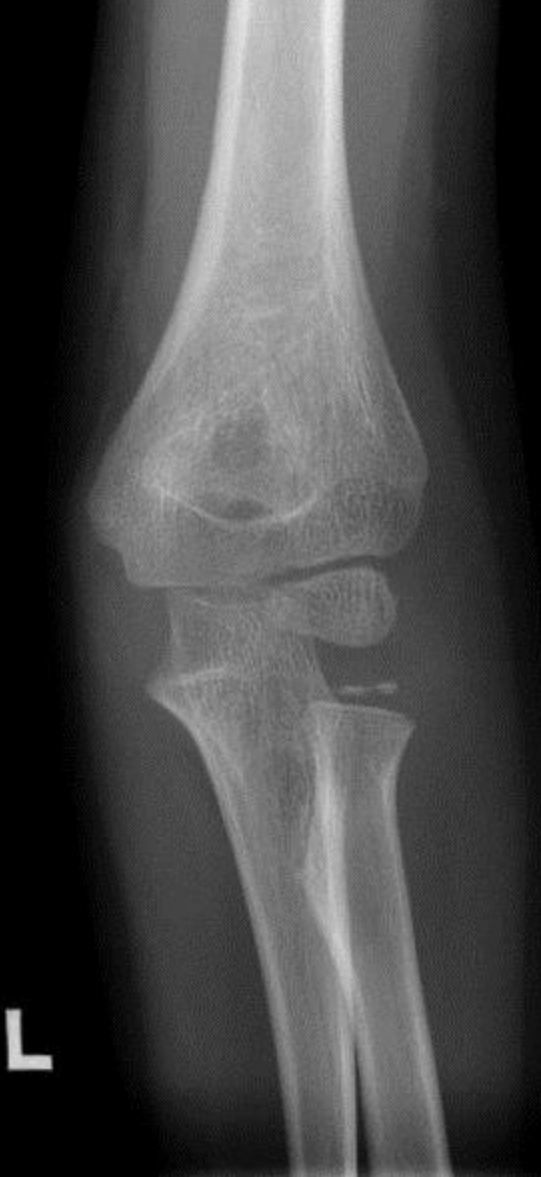Lignes de construction



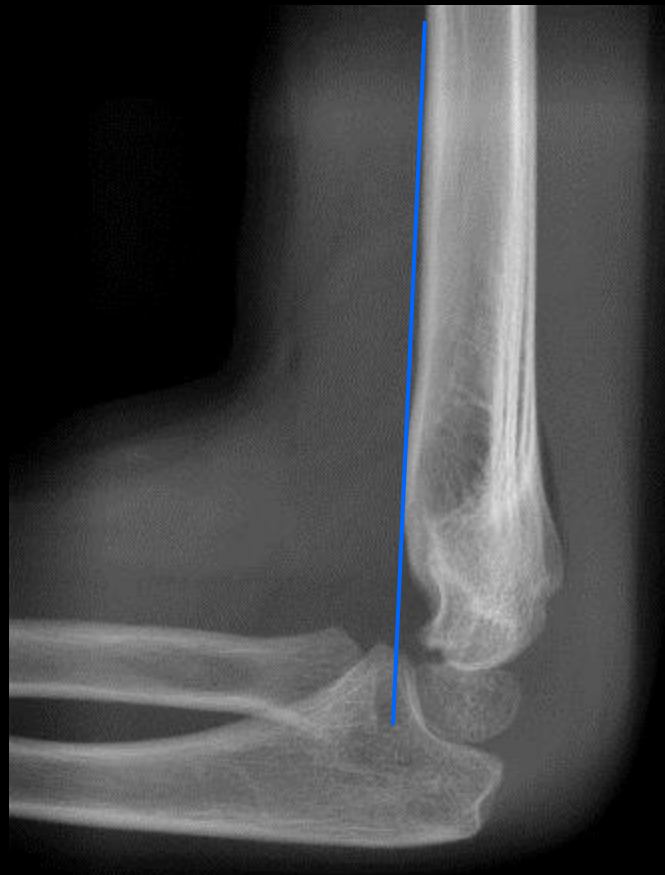Lignes de construction

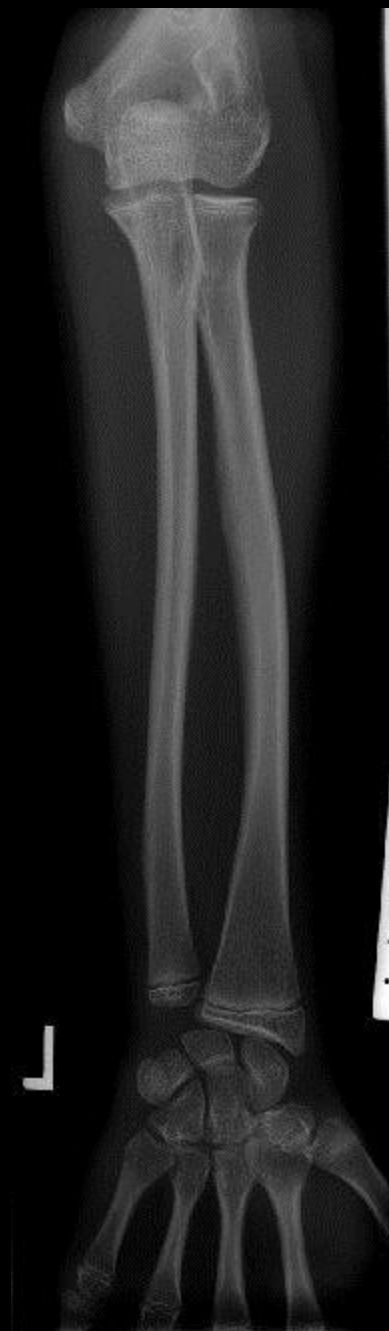
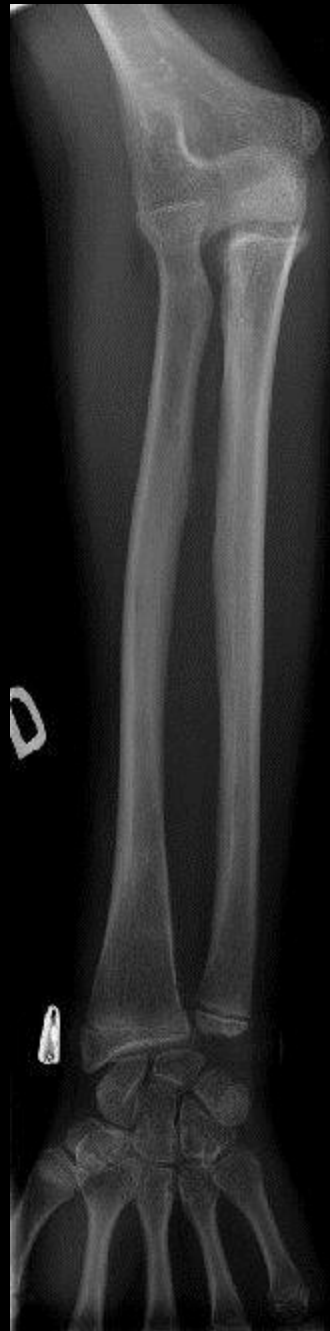
Lignes de construction


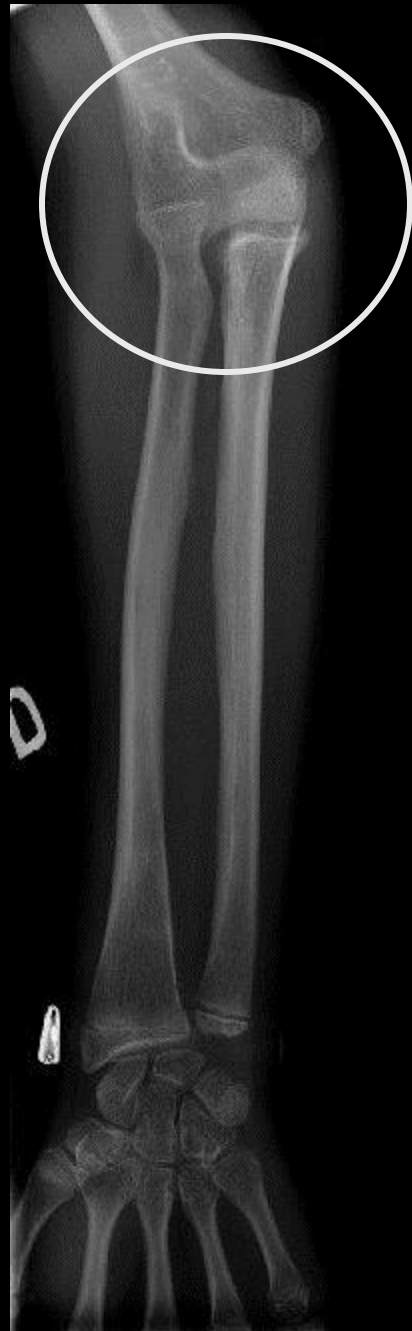
Lignes de construction

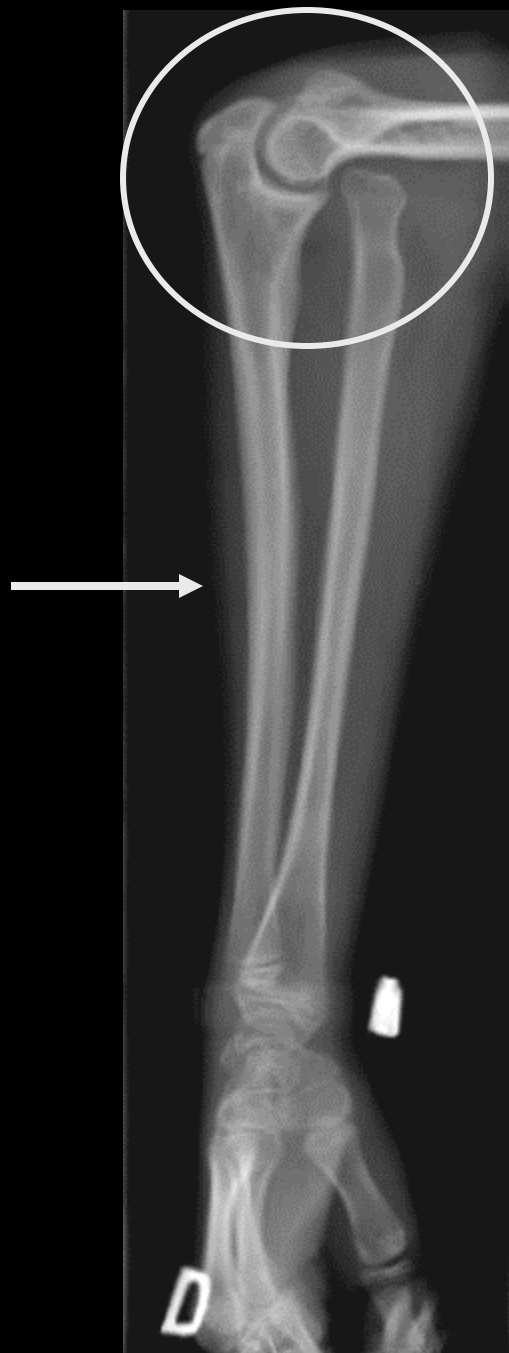



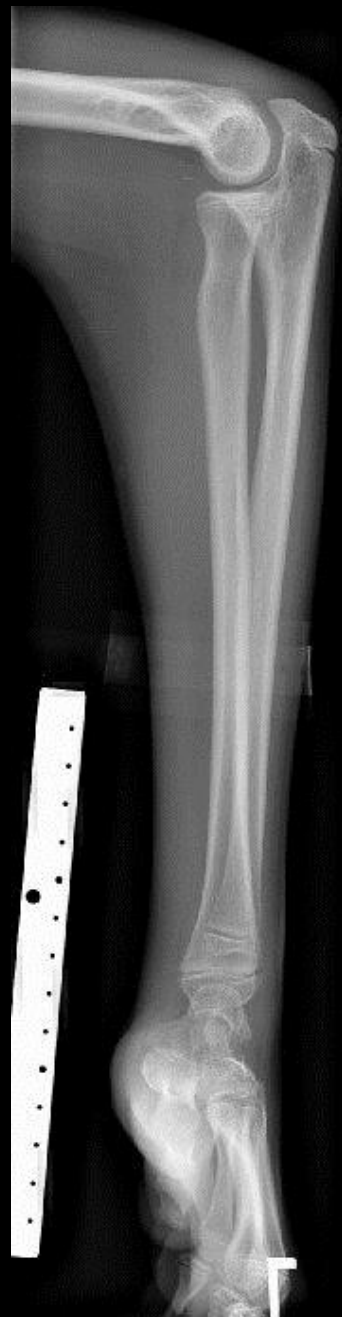18/10

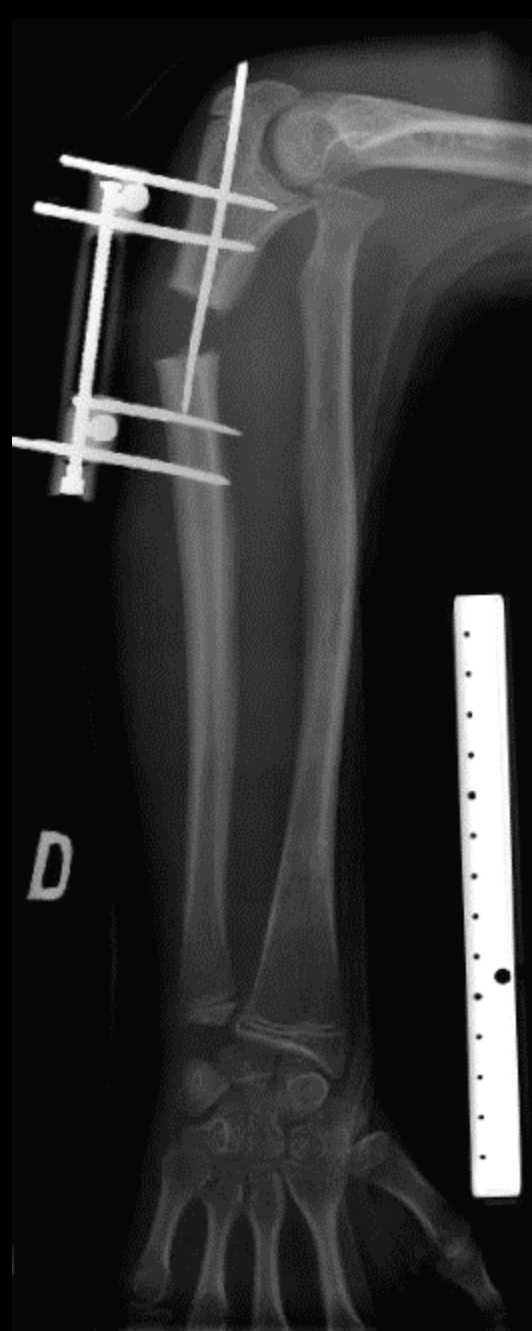
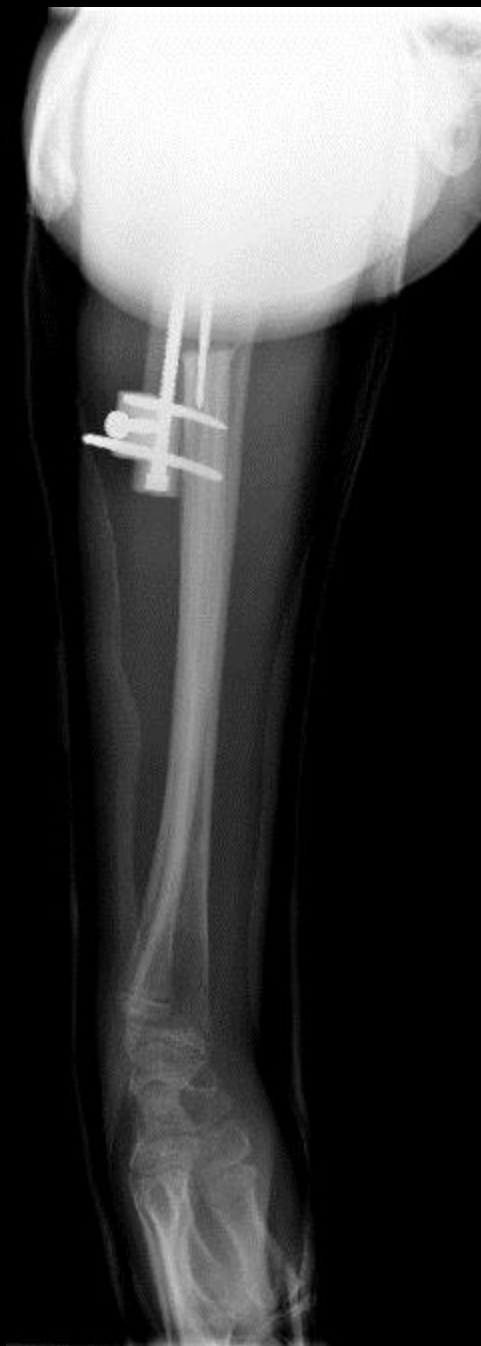
18/10

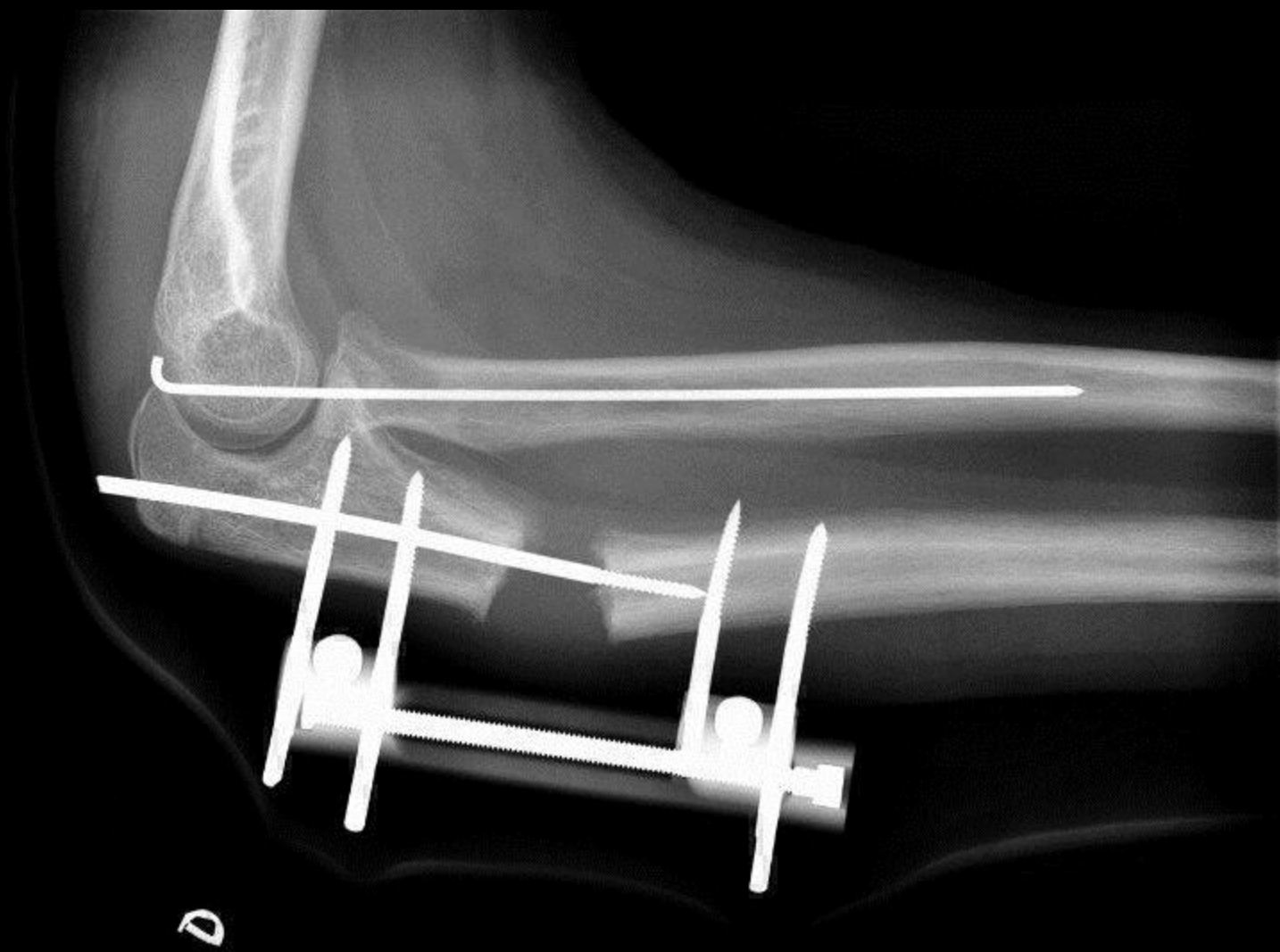

18/10

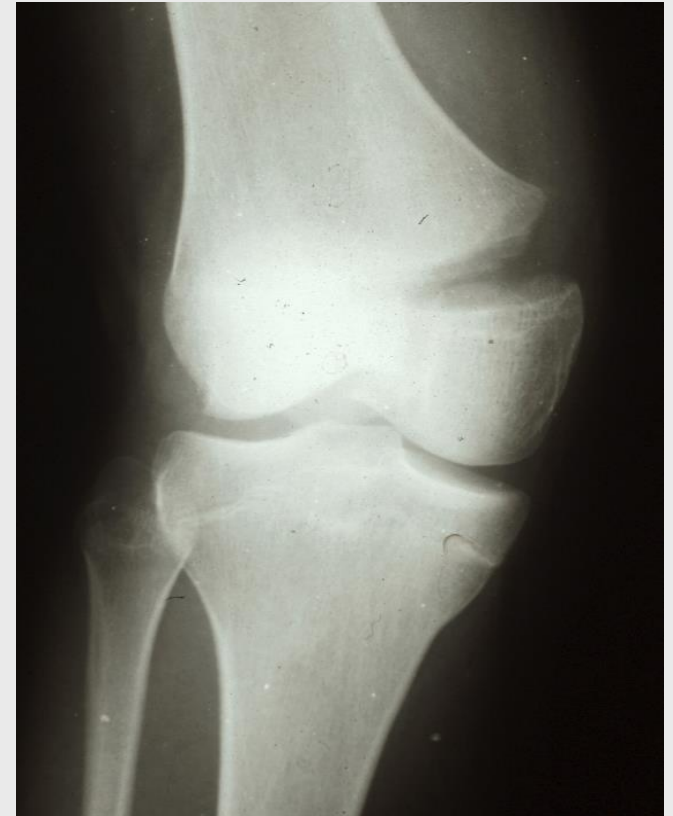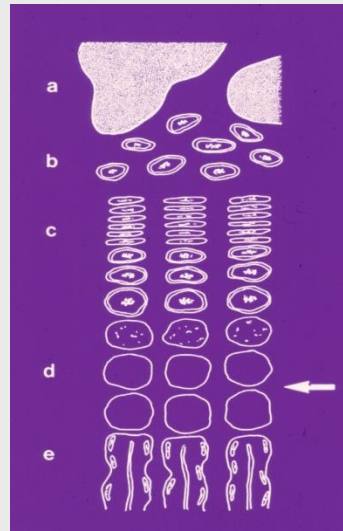
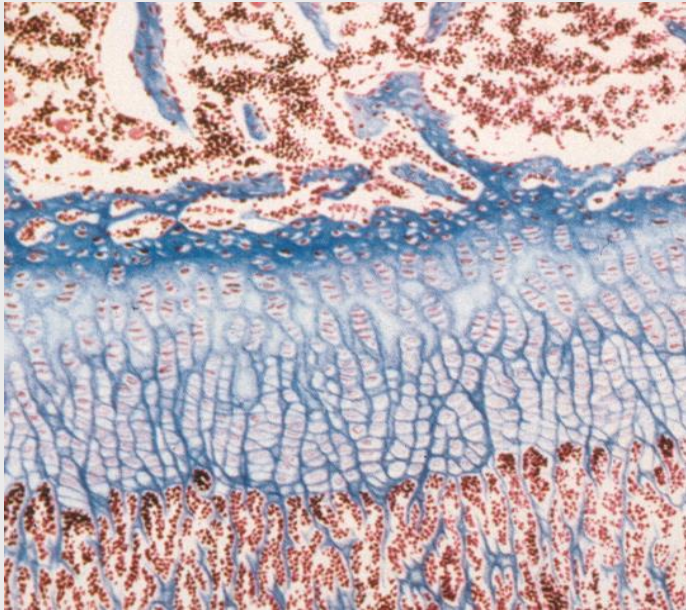




02/11



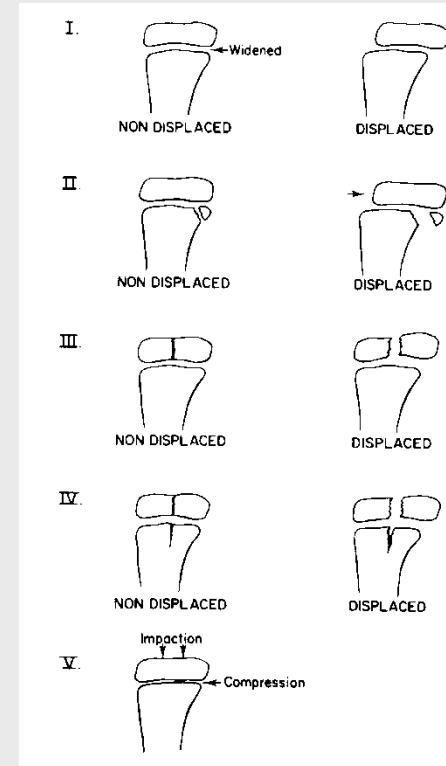
La zone de croissance est une zone
mécaniquement vulnérable :
les fractures-décollements épiphysaires



Traumatismes particuliers de la zone épiphyso-métaphysaire

Classification de **SALTER-HARRIS**

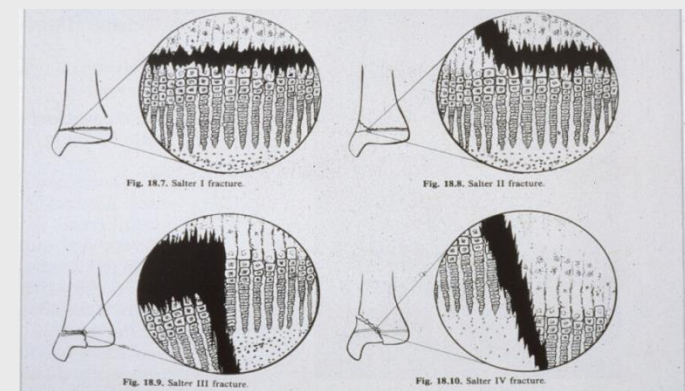
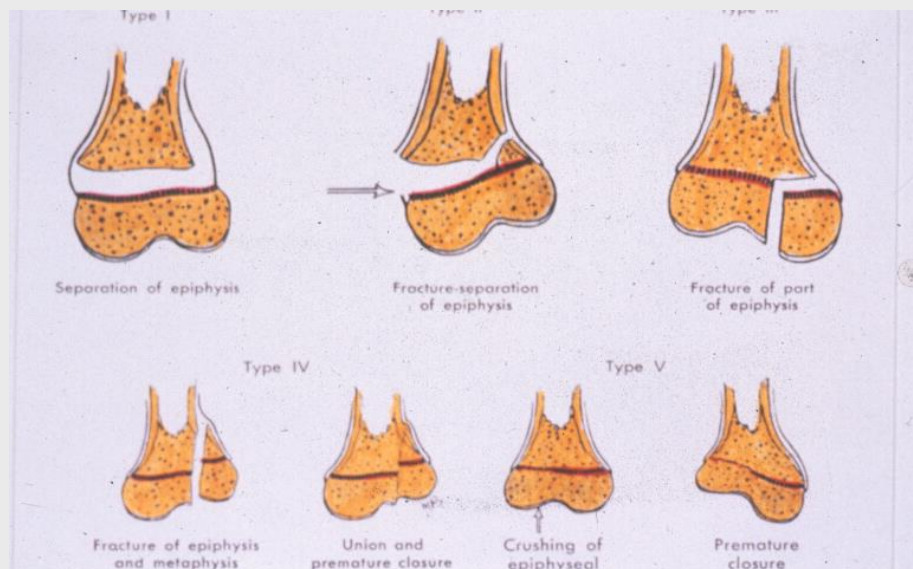
- type I : physe *sans* compression
- type II : physe avec trait *métaphysaire*
- type III : physe avec trait *épiphysaire*
- type IV : physe avec trait *métaphysaire* + *épiphysaire*
- type V : *compression* de la physe



! type IV et V

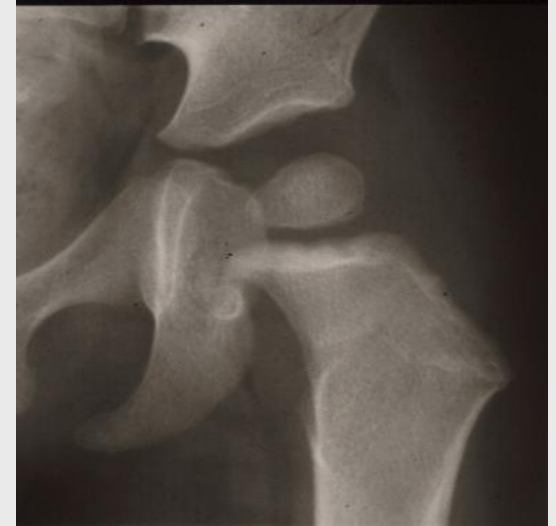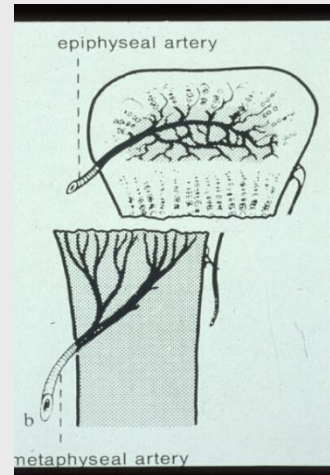
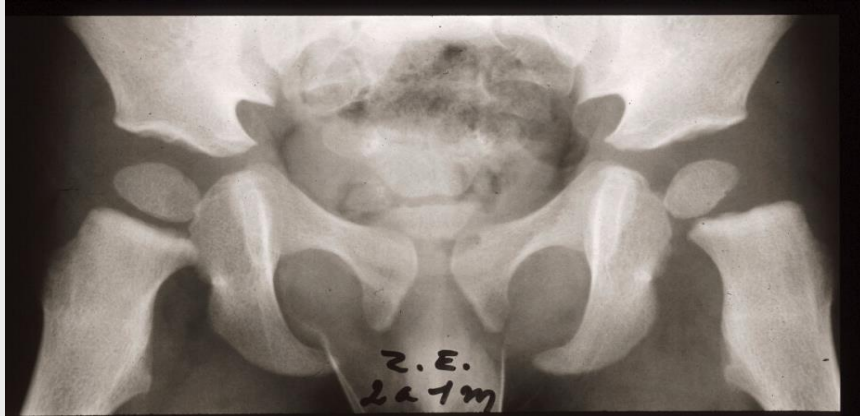! coude – genou - hanche

Les fractures-décollements épiphysaires sont susceptibles de se compliquer de troubles de la croissance

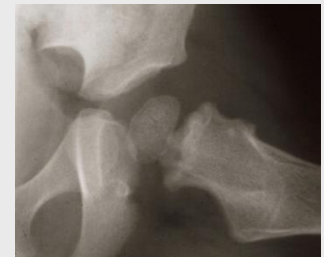
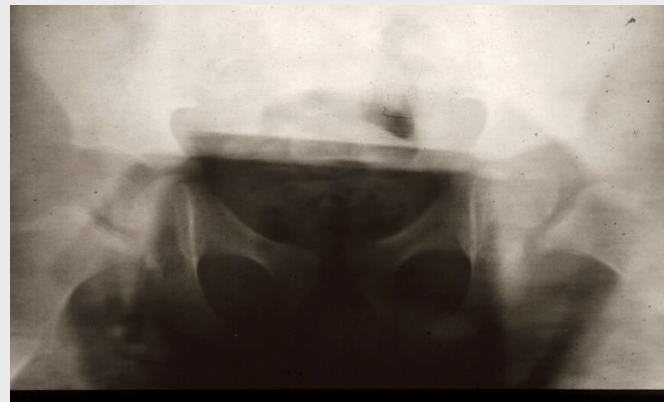
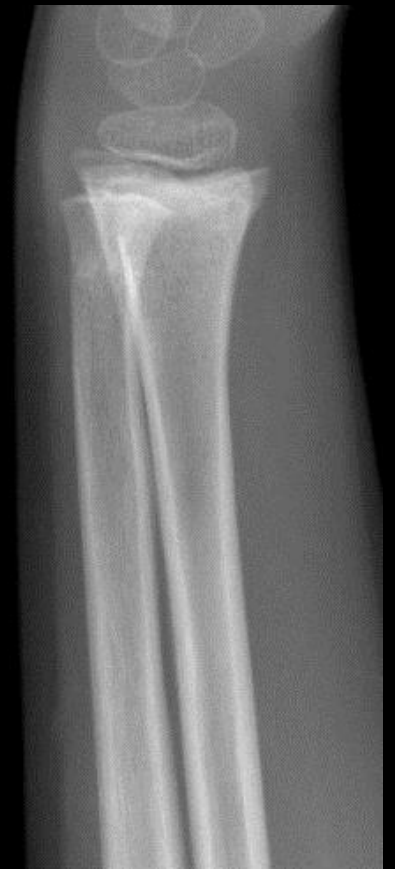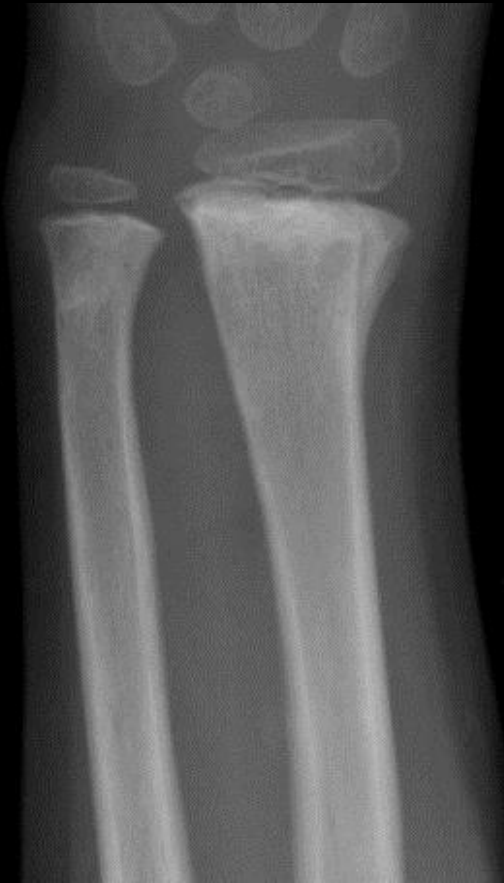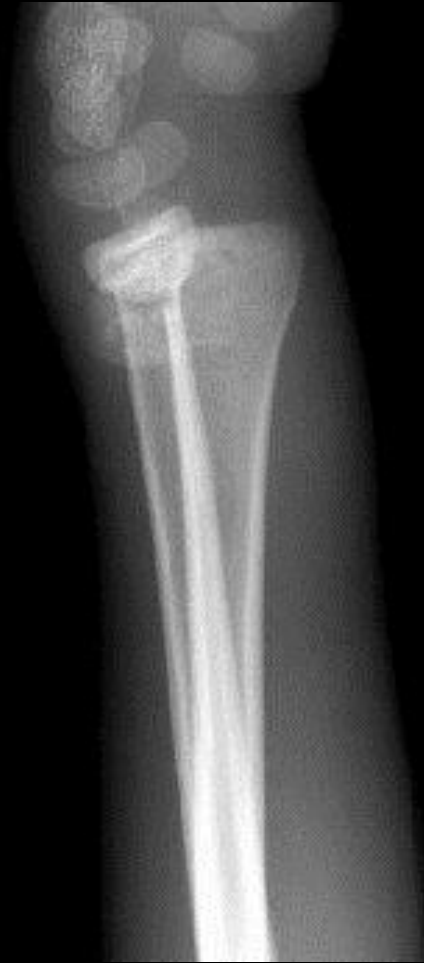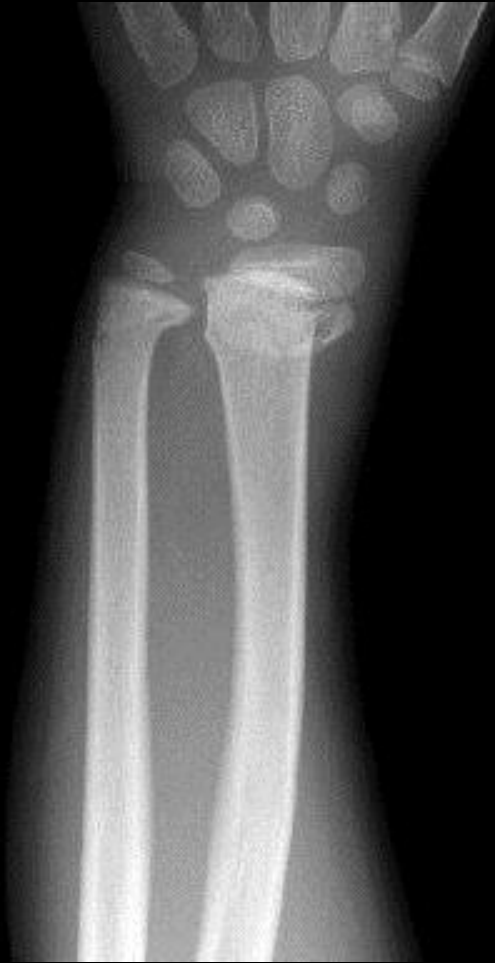La classification de Salter et Harris identifie les lésions de bon pronostic (1 et 2) et celles de très mauvais pronostic(5) Dans les lésions intermédiaires, le traitement déterminera le pronostic(3 et 4)

Salter 1

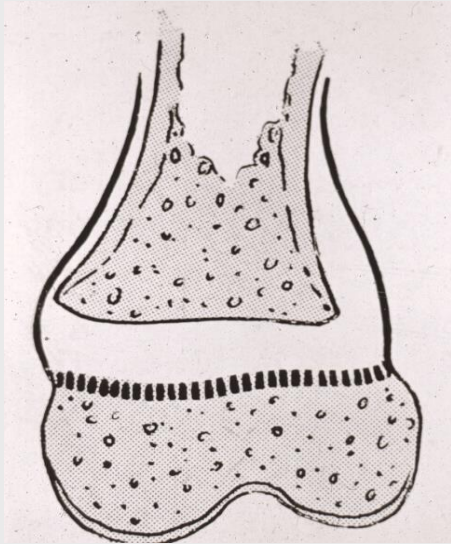


Chute d'un étage
traitement par
simple réduction
et plâtre





Salter 1



La lésion traumatique n'interfère ni avec le cartilage ni avec la vascularisation épiphysaire. Le pronostic est excellent même en cas de localisation comme la hanche

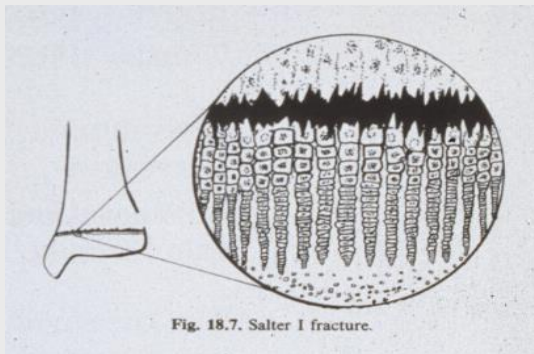
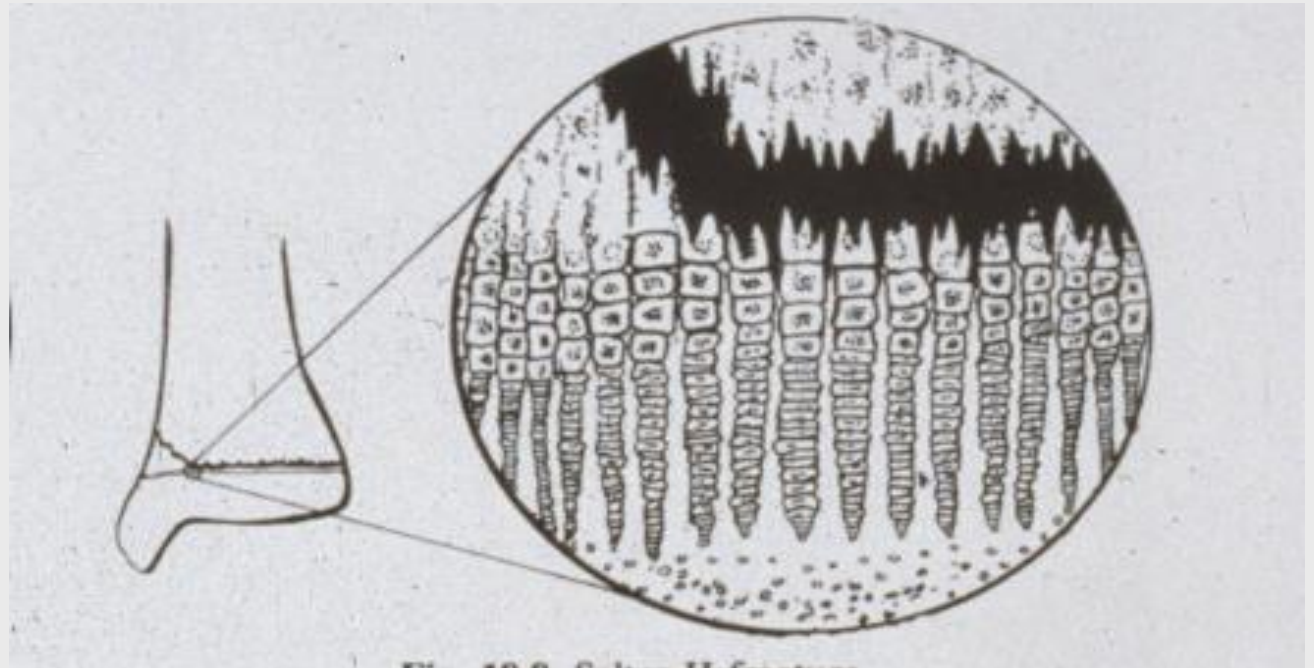
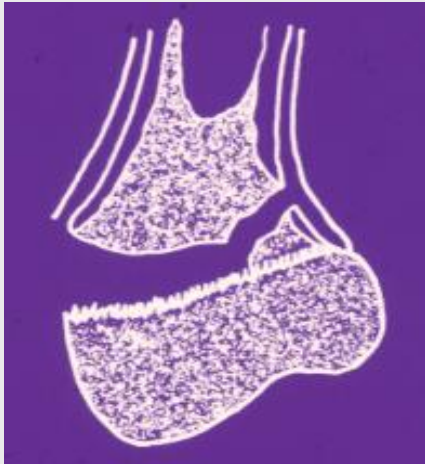

Fig. 18.7. Salter I fracture.

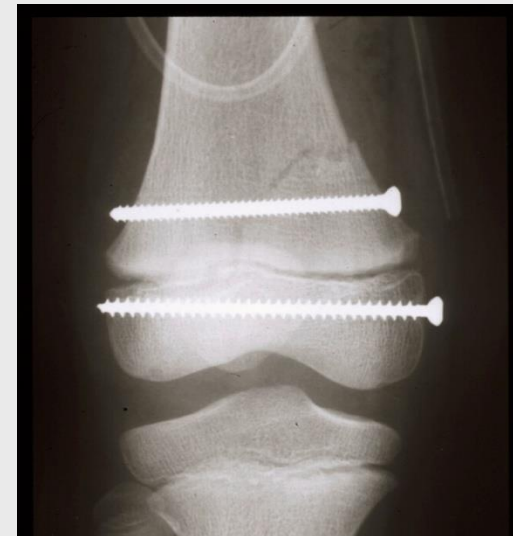
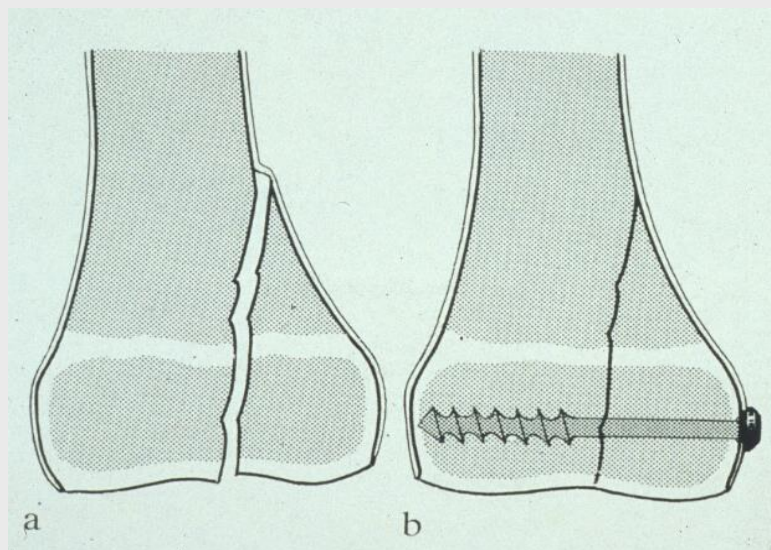
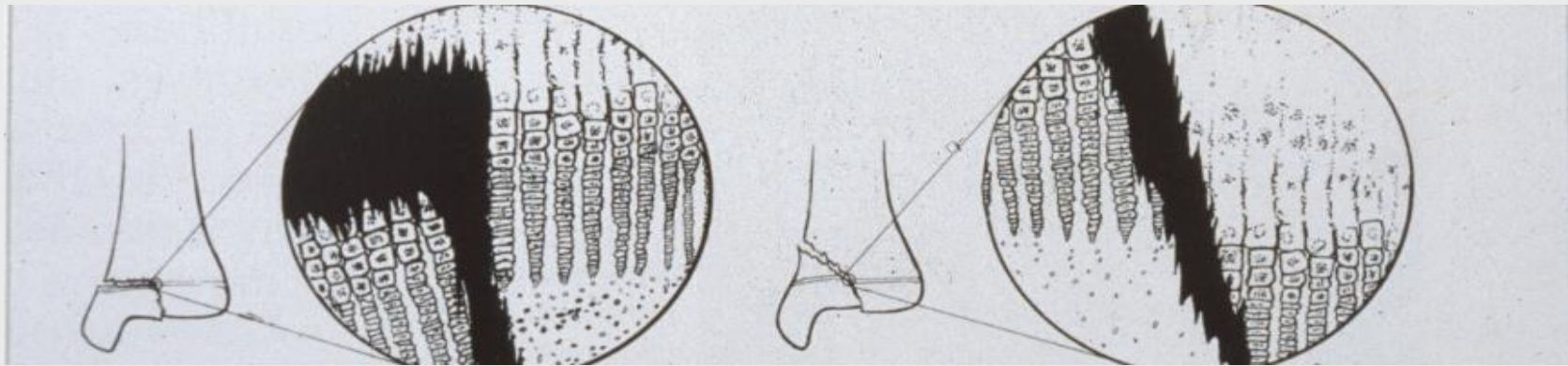
Salter 2



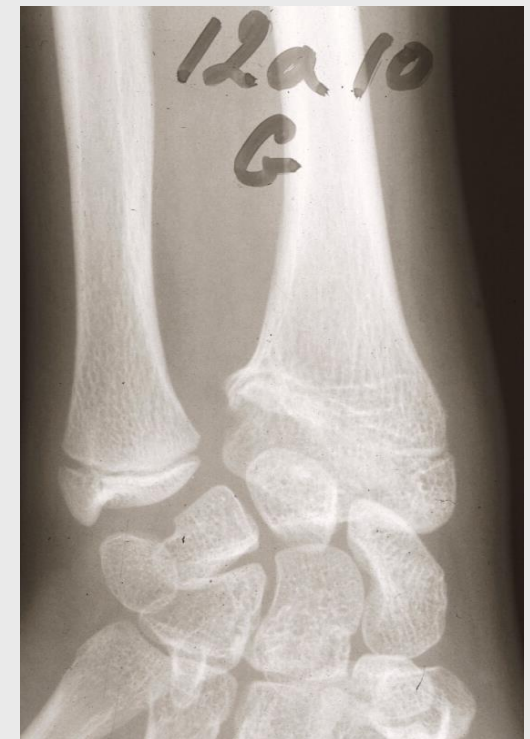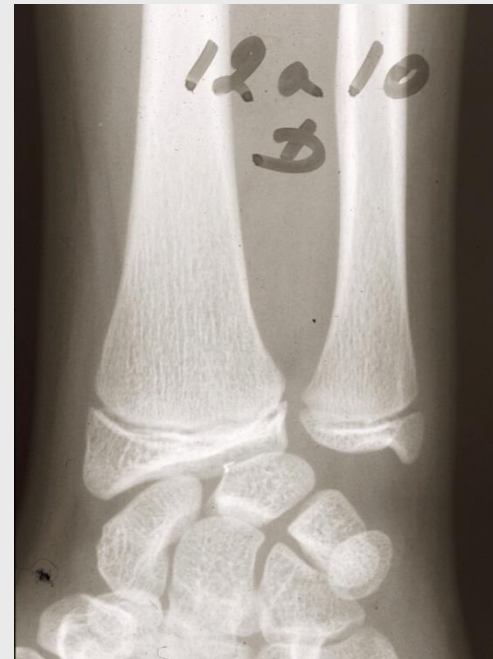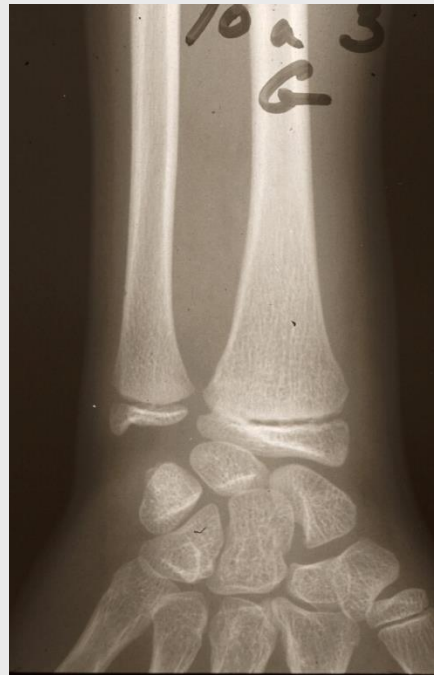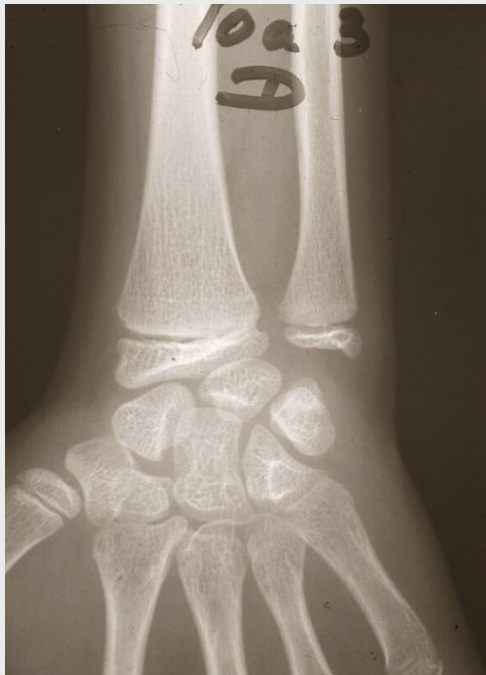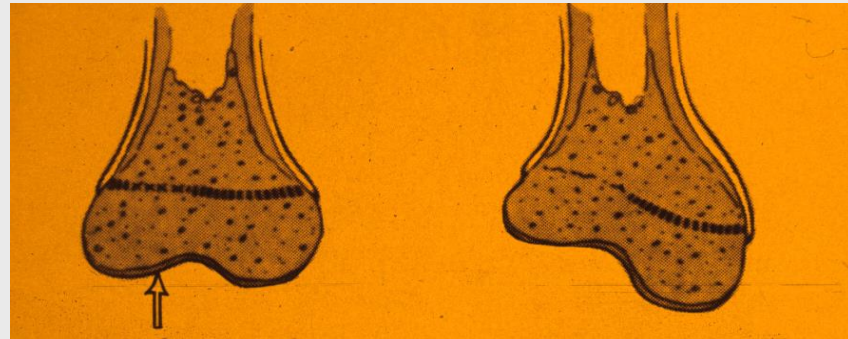Est en principe de bon pronostic mais....

Salter 3 et 4

Le traitement est déterminant



Salter 5



Le diagnostic n'est possible que tardivement

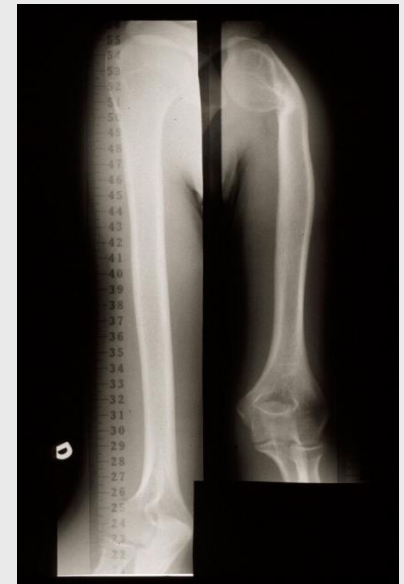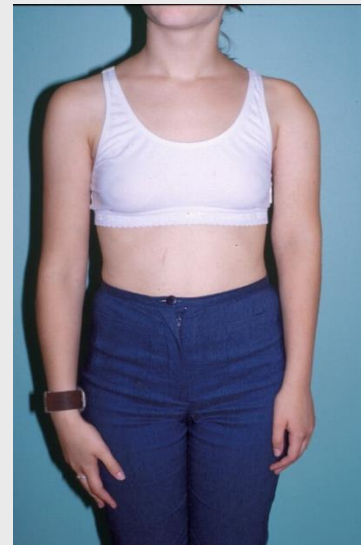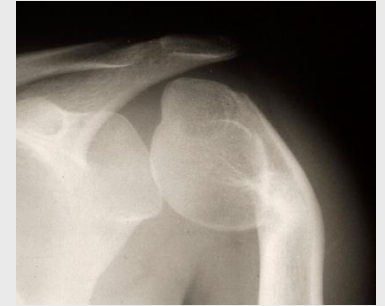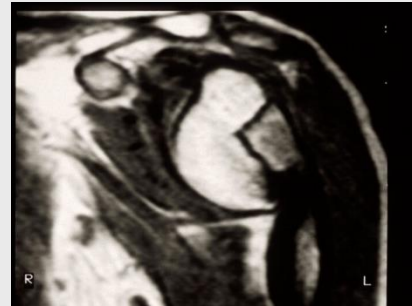
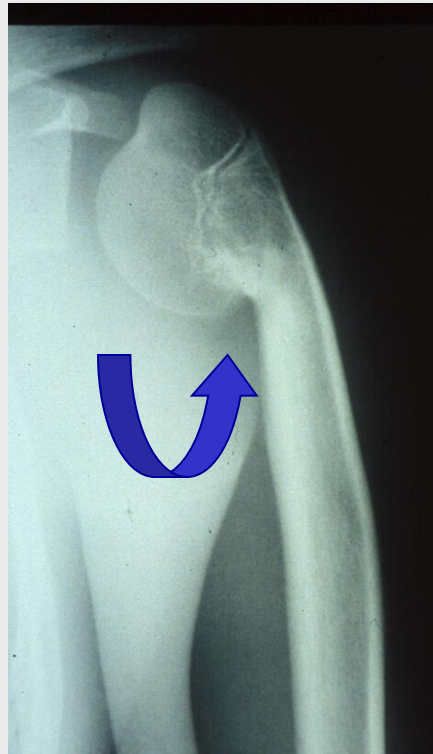
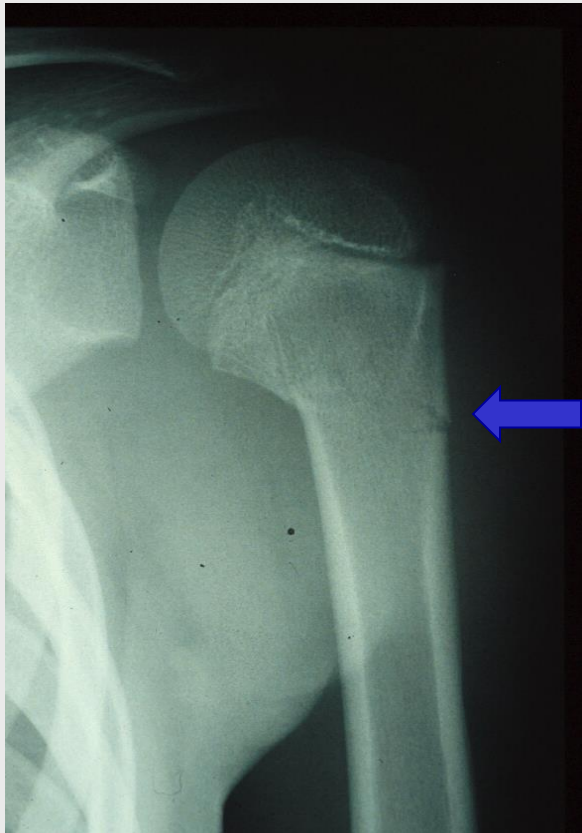
SEQUELLES POSSIBLES

- lésion *complète* cartilage de croissance ↑ RACCOURCISSEMENT
- lésion *partielle* cartilage de croissance ↑ DESAXATION
- lésion *épiphyse* ↑ INCONGRUENCE
ARTICULAIRE
- lésion *apophyse* ↑ DEFORMATION
- lésion *diaphyse* ↑ TOUJOURS BENIGNE
! rotation !

Séquelles redoutées par l'orthopédiste :

- inégalité de longueur (évolutif)
- hyper-croissance (imprévisible)
- angulation ↑ épiphyse (évolutif)
 ↑ diaphyse (résolutif)
- anomalie de rotation (irréversible)
- raideurs

Une banale fracture métaphysaire peut s'accompagner d'un écrasement de la physe de type 5



Humerus varus et raccourcissement...

CONCLUSION

- examen clinique rigoureux
- analyse des tissus mous et de l'os
- connaissance des variantes normales
- supervision des dossiers vus en garde