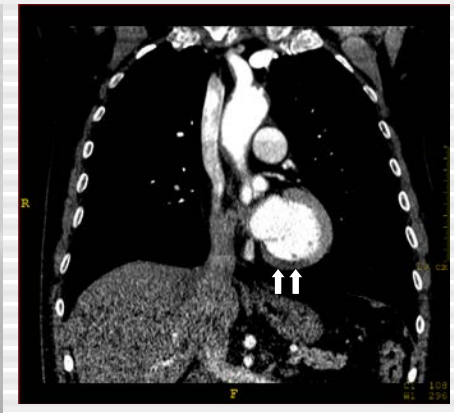
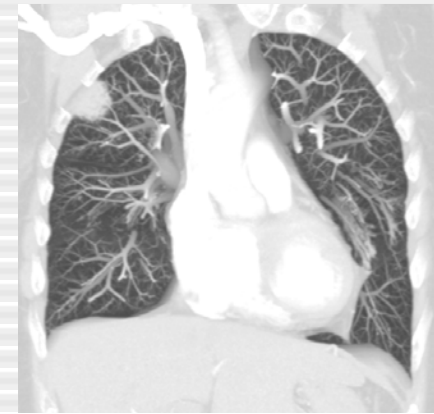
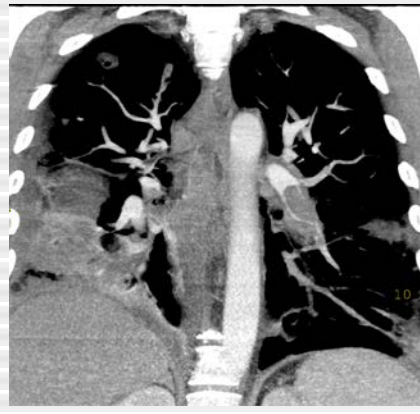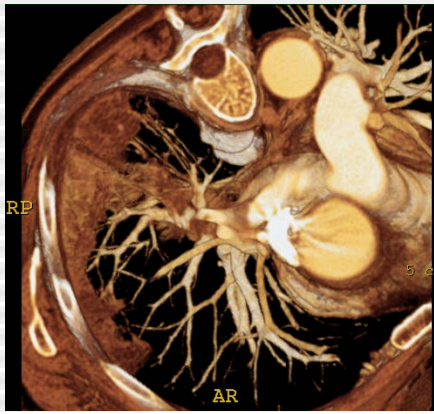## Prise en charge de la maladie thrombo-embolique

Prof. Emmanuel Coche

DES

Département d'imagerie Médicale

13/12/2019

Cliniques Universitaires St-Luc

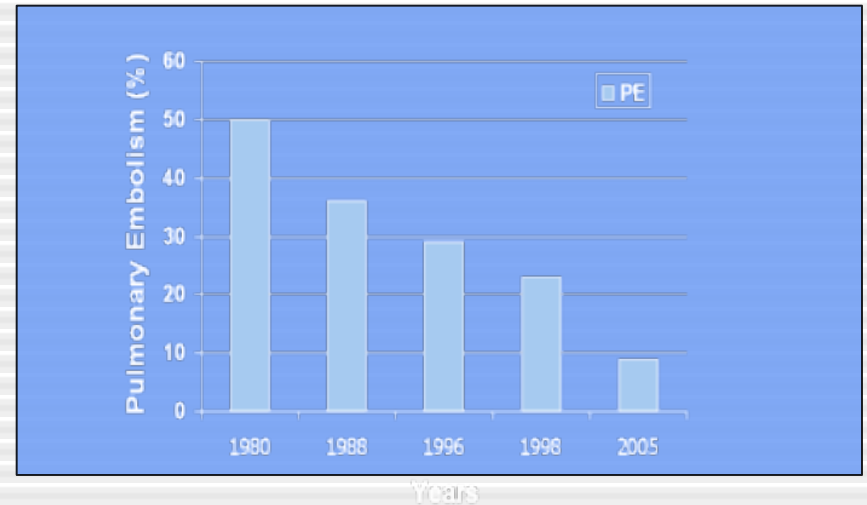
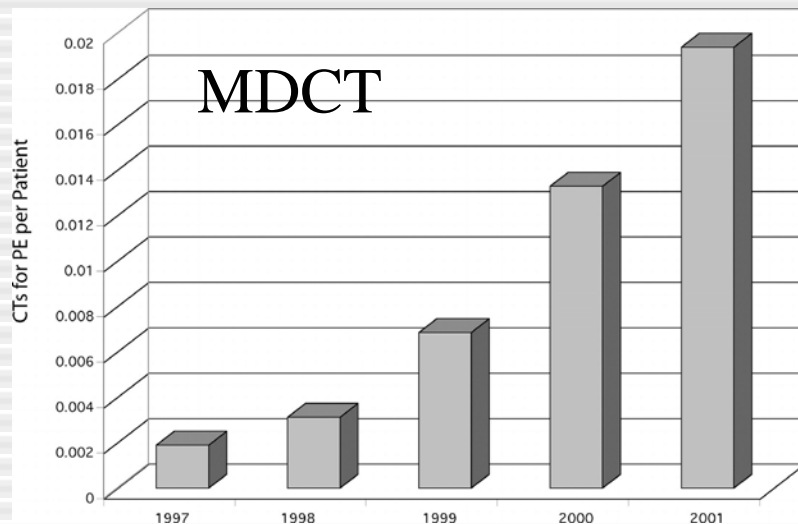
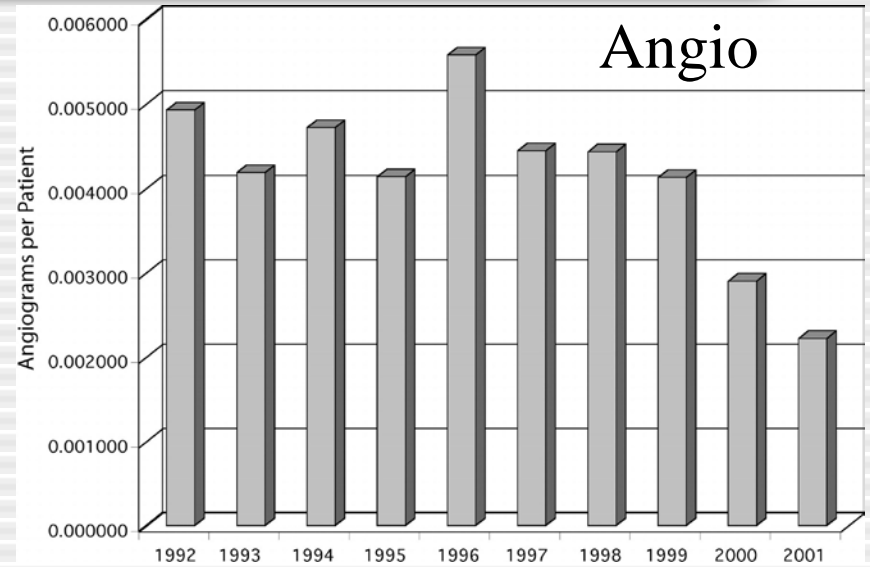
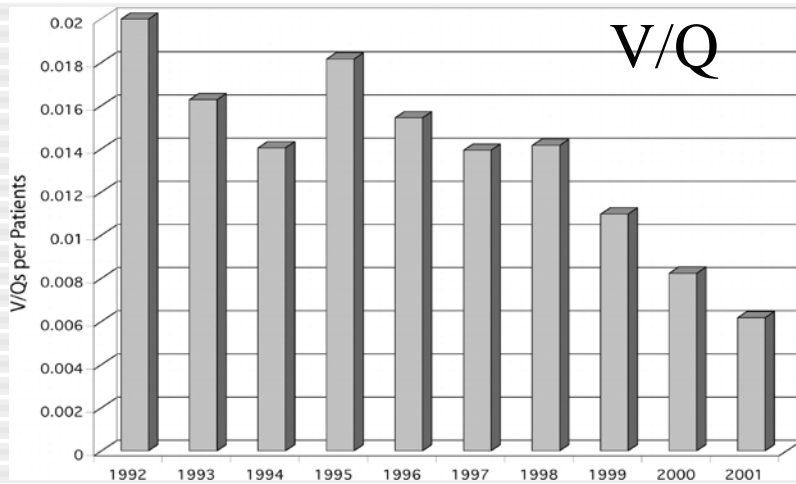
1200 Bruxelles-Belgique

[Emmanuel.coche@uclouvain.ac.be](mailto:Emmanuel.coche@uclouvain.ac.be)

# Introduction

- Intérêt croissant pour l'utilisation du CT scanner dans le diagnostic d'embolie pulmonaire
- Maladie veineuse et maladie embolique forment 2 versants de la même maladie
- Technologie « CT multicoupe » possède un grand potentiel pour optimiser notre approche dans la prise en charge de l'embolie pulmonaire

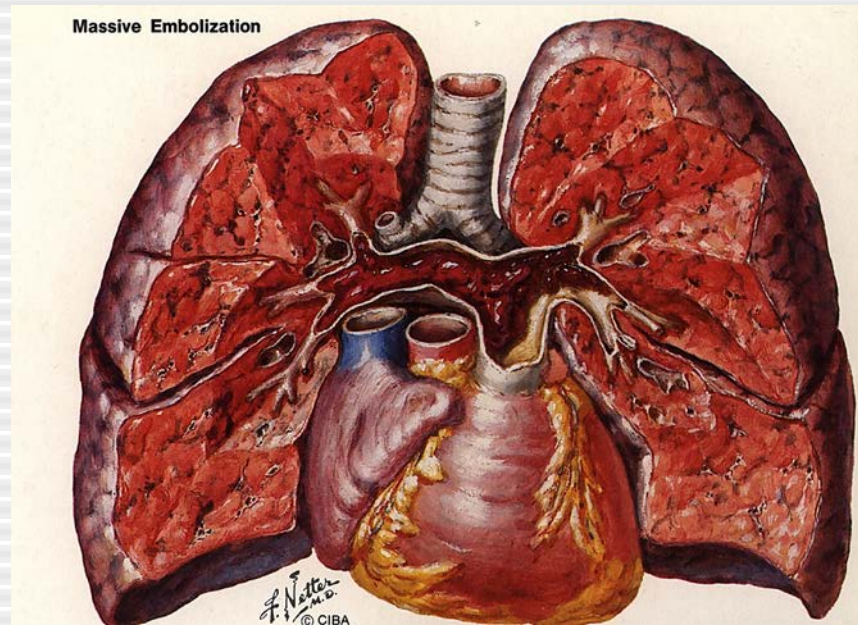
# Evolution des examens d'imagerie



# Présentation clinique

<u>Symptômes</u>	<u>Signes Cliniques</u>	<u>Facteurs de risque</u>	
		<u>Majeurs</u>	<u>Mineurs</u>
Dyspnée	Cyanose	Chirurgie	Décomp coeur
Tachypnée	Frottement pleural	Fractures	HTA
Tachycardie	B3	TVP	Thrombose sup
Douleurs thoraciques		USI	Cathéter central
Fièvre		Grossesse post partum	Contraceptifs oraux
Toux		Cancer à un stade avancé	BPCO
Hémoptysie		Immobilisation	Obésité

# Prévalence de l'embolie pulmonaire



Incidence annuelle:

69 cas/100 000 habitants aux USA, Mortalité à 3 mois:17.4%

DVT et EP: 13-93% EP ont DVT; ±50% DVT ont EP

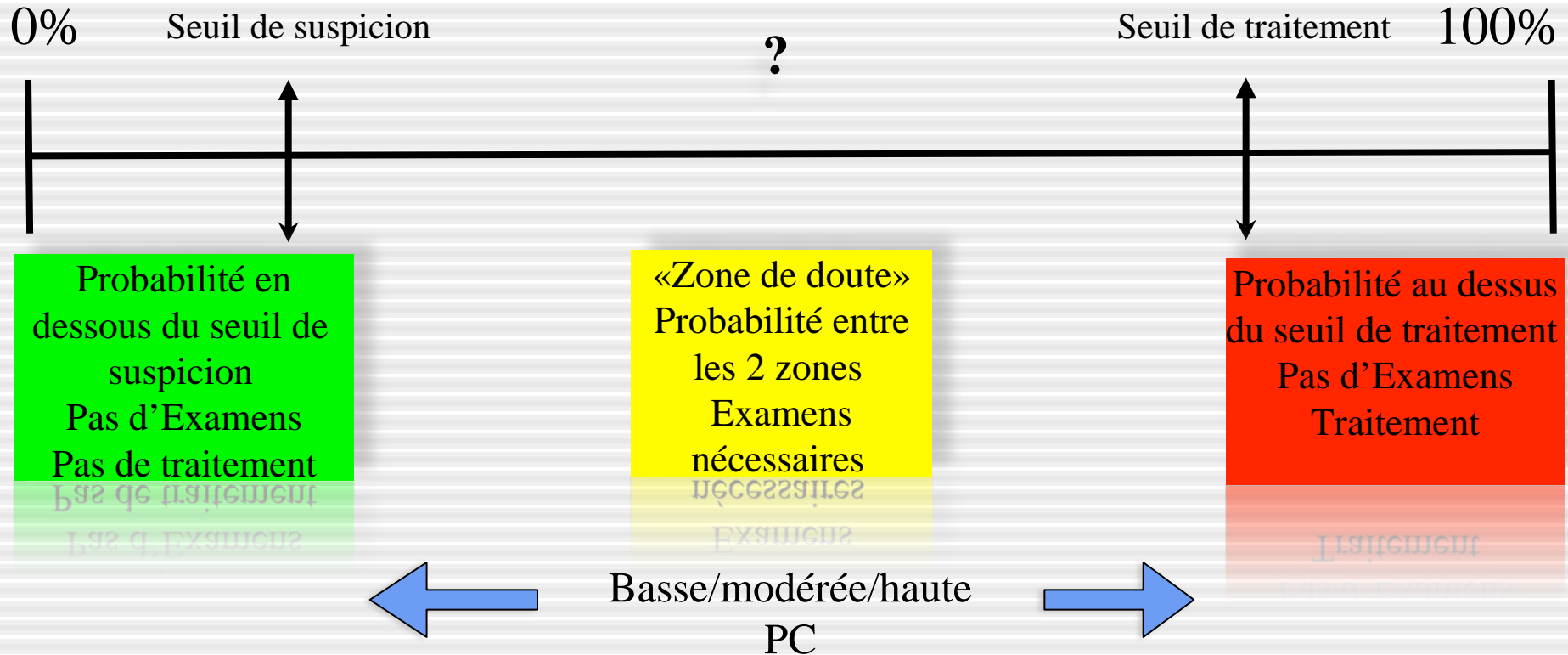
## Probabilité clinique d'EP

- Nécessité d'une stratégie diagnostique
- **Evaluation clinique:** probabilité clinique a priori ou pré-test
  - Facteurs de risque
  - Antécédents – symptômes
  - Examen clinique – signes
  - Tests diagnostiques facilement accessibles
    - *Rx thorax*
    - *ECG*
    - *Gaz du sang*
- **Buts:** - sous-groupes avec prévalence différente d'EP: faible, 1 à 10%; intermédiaire, 16 à 46%; et élevée, 41 à 97%

# Approche probabiliste

2-5%

85-90%



# Score de Genève modifié simplifié

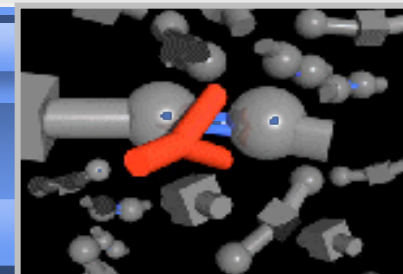

Age $\geq$ 65 ans	+ 1
Antécédent de thrombose veineuse ou d'embolie pulmonaire	+ 1
Chirurgie sous anesthésie générale ou fracture d'un membre inférieur < 1 mois	+ 1
Cancer solide ou hématologique actif ou rémission < 1 an	+ 1
Douleur unilatérale d'un membre inférieur	+ 1
Hémoptysie	+ 1
Fréquence cardiaque : $\geq$ 75 b/min	+1
Supplément si fréquence cardiaque $\geq$ 95 b/min <sup>1</sup>	+1
Douleur à la palpation d'un trajet veineux et œdème unilatéral d'un membre inférieur	+1
Score < 2 : probabilité faible    score 2-4 : probabilité intermédiaire    score $\geq$ 5 : probabilité forte	

<sup>1</sup> si la fréquence cardiaque du patient est par exemple 105 b/min, le nombre de point total assigné sera de 2 points (1 point car FC  $\geq$  75 b/min + 1 point supplémentaire car FC  $\geq$  95 b/min).

Probabilité pré-test: faible-moderée-haute



# Test D-dimères



Test	n (nEP)	Sensibilité	Spécificité
VIDAS DD	2824 (468)	100 (99-100)	44 (42-46)
DDPlus	166 (46)	98 (88-100)	37 (28-46)
MDA	278 (48)	96 (86-99)	45 (38-52)
Nycocard	200 (26)	96 (80-100)	31 (24-38)
Liatest	1113 (370)	95 (92-97)	40 (36-43)

Un test Elisa négatif peut exclure sans risque une EP chez les patients avec une probabilité clinique faible ou intermédiaire d'EP

# D-dimères ELISA: Vidas®

Séries	Probabilité n	Patients, n,%	DD < 500 3 mois, %	risque MTEV clinique
Perrier, 1999-2005*	non haute	2165	671 (31%)	0 (0 à 0.6)
Kruip, 2002	non haute	234	85 (36%)	1.2 (0 à 6.4)
CHRISTOPHER, 2006	EP peu probable	968	428 (29%)	0.5 (0.2 à 1.1)
Carrier, 2009	non haute/EP peu probable	5622	2248 (40%)	0.14 (0.05-0.41)

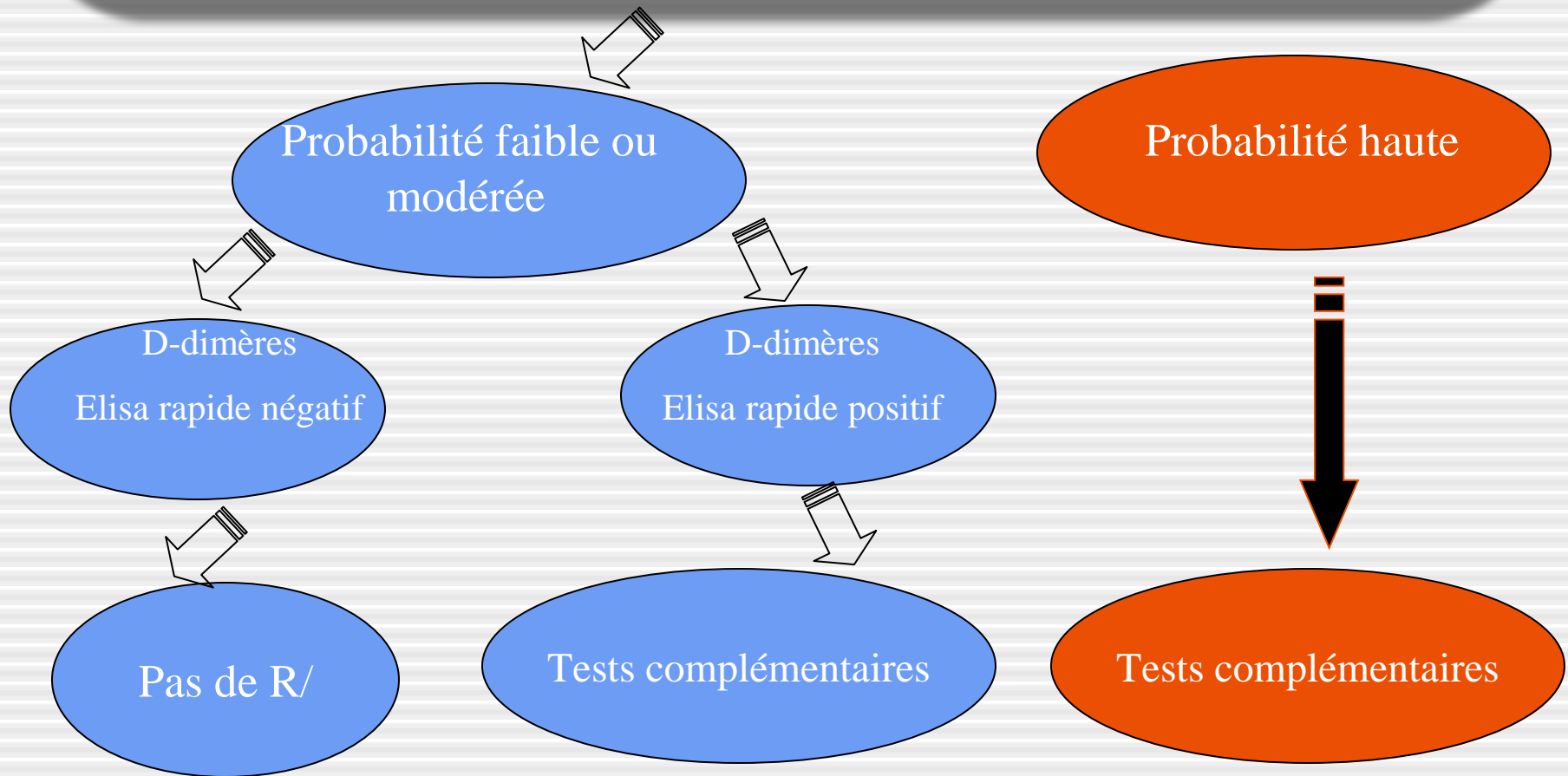
\*3 études multicentriques

*Carrier Thromb Haemost 2009;101:886-892*

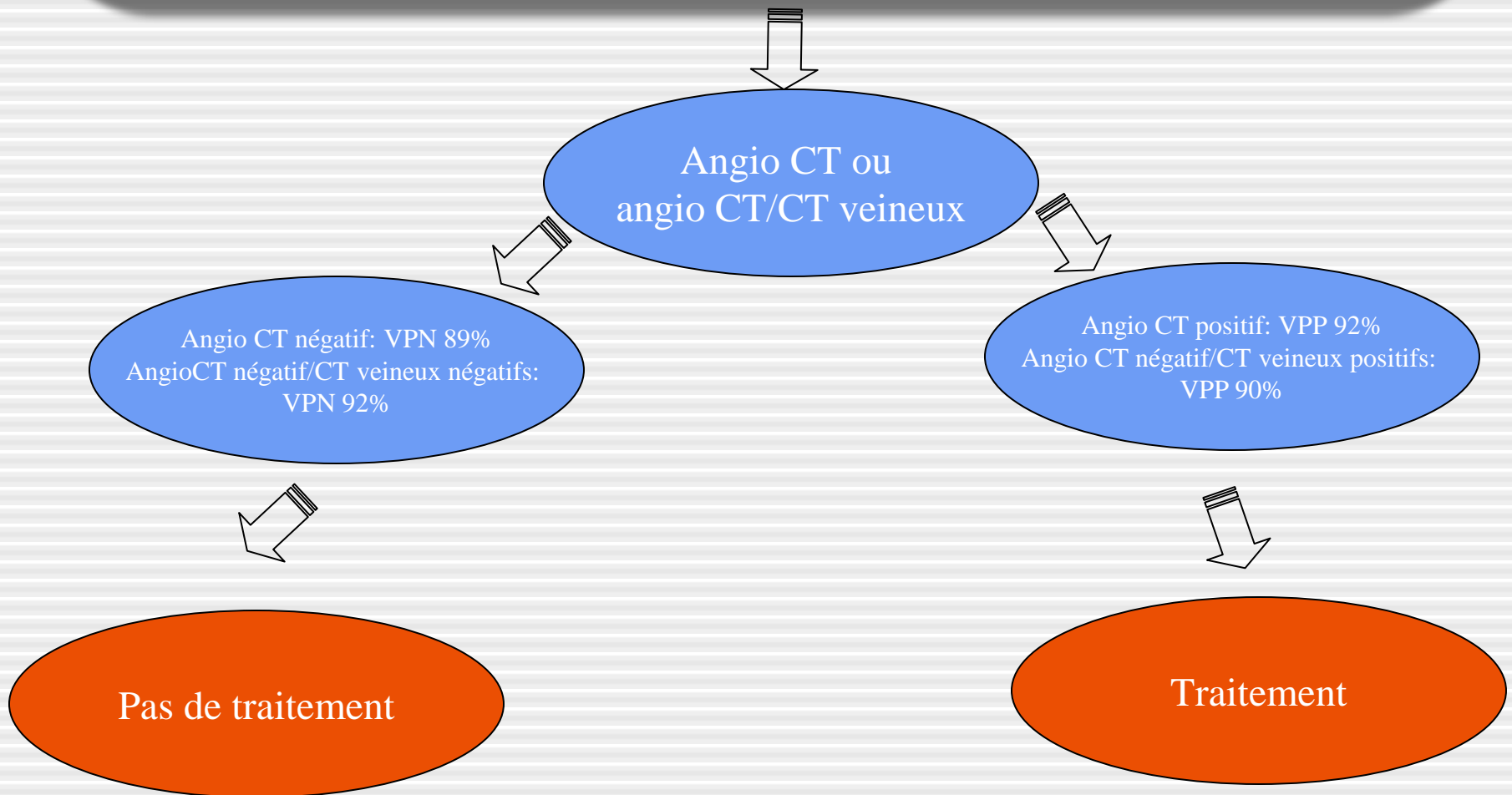
# Algorithme diagnostique

- Le choix d'un test diagnostique repose sur
  - Probabilité clinique-disponibilité du test
  - Risques liés à l'injection de pdc
  - Irradiation-coût
- Recommandations effectuées sur base des résultats de l'étude PIOPED II

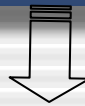
# Patient suspect d'embolie pulmonaire en salle d'urgence



# Probabilité intermédiaire d'embolie pulmonaire D-Dimères +



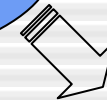# Probabilité élevée d'embolie pulmonaire



Angio CT ou  
angioCT/CT veineux



Angio CT négatif: VPN 60%  
AngioCT négatif/CT veineux négatifs:  
VPN 82%



Angio CT positif: VPP 96%  
Angio CT négatif/CT veineux positifs:  
VPP 96%



Traitement

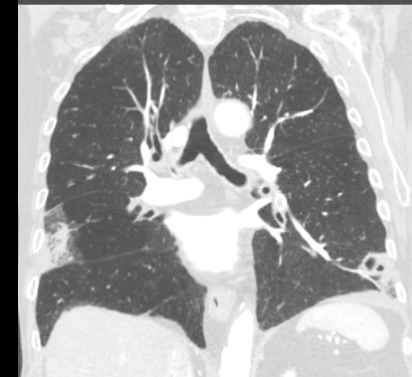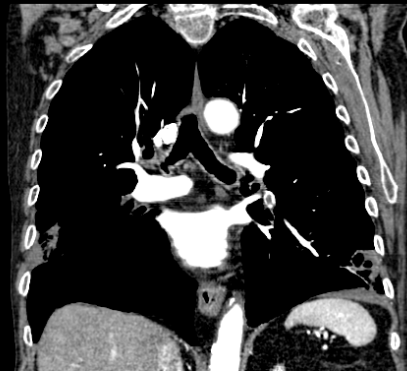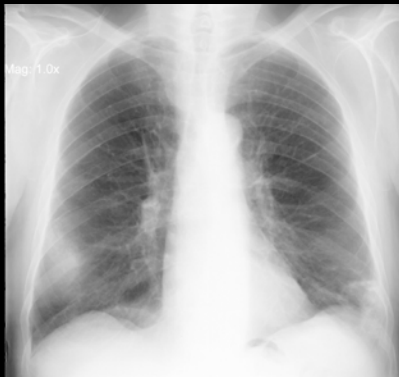
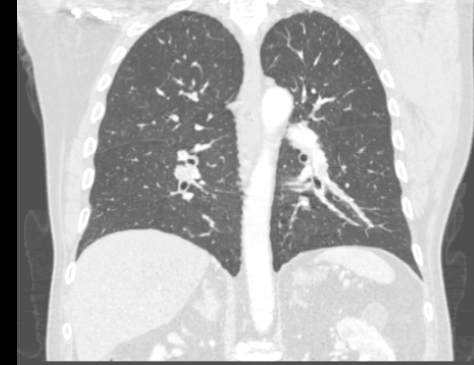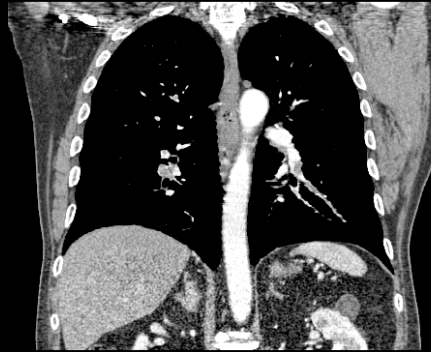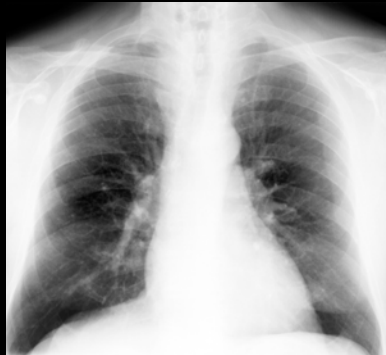## Options :

- Répéter angio CT ou angio CT/CT veineux si de mauvaise qualité
- Scintigraphie pulmonaire
- Angiographie digitalisée de soustraction
- Ultrasons répétés

# Tests disponibles

- 1. Rx thorax
- 2. Doppler veineux
- 3. Scintigraphie
- 4. Angioscannographie multi-coupe
  - Multi-coupe
  - CT spectral
- 5. IRM thoracique
- 6. Angiographie pulmonaire

# 1. Rx thorax



Daftary A, Gregory M, Daftary A, et al. Chest radiograph as a triage tool in the imaging-based diagnosis of pulmonary embolism. *AJR* 2005;185:132-134


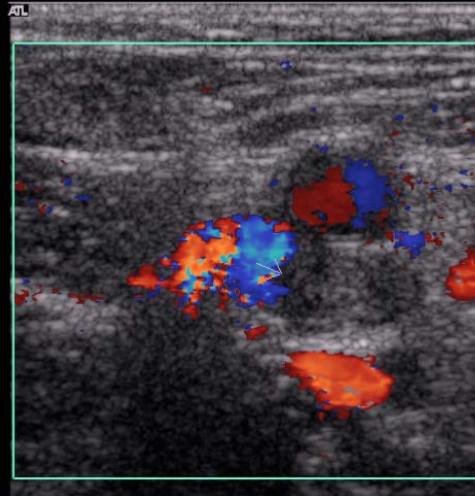
Irradiation: 0.07 mSev



## 2. US Doppler veines profondes

Ech 2  
170dB/C 3  
Persist Moy  
Optim 2D:Gén  
Coul 79% Ech 7  
FP Bas  
PRF 700 Hz  
Optim flux: V moy  
N/B 0 Pg 0  
Coul 0 Pg 0

V F S D H I

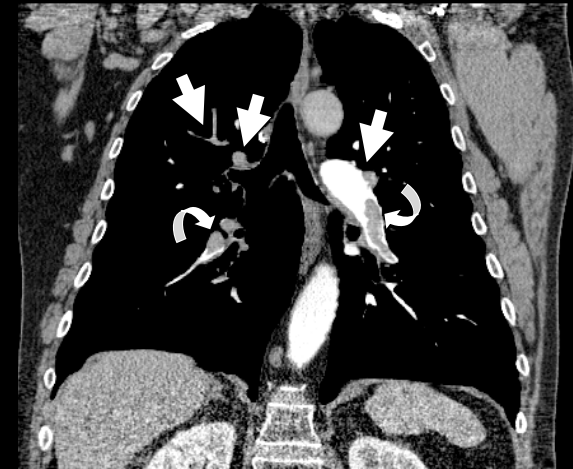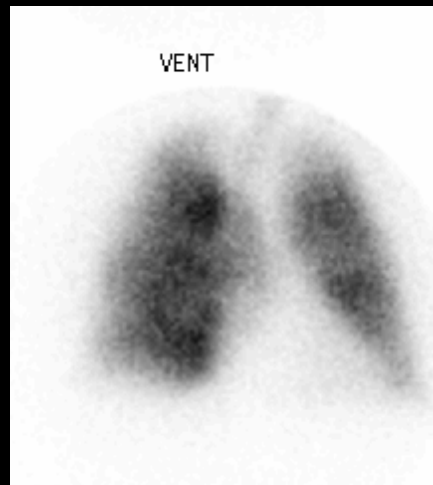
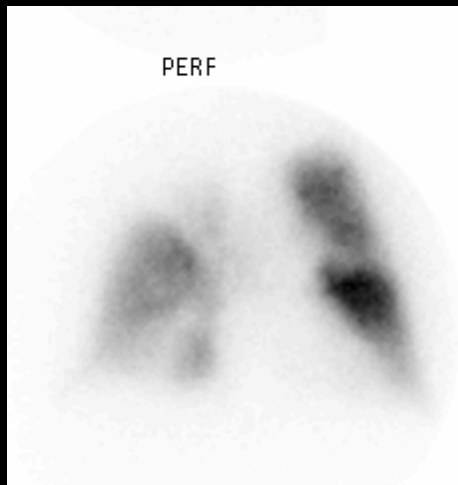


US: 50-70% TVP chez patients avec embolie pulmonaire prouvée.

Creux poplités → creux inguinaux

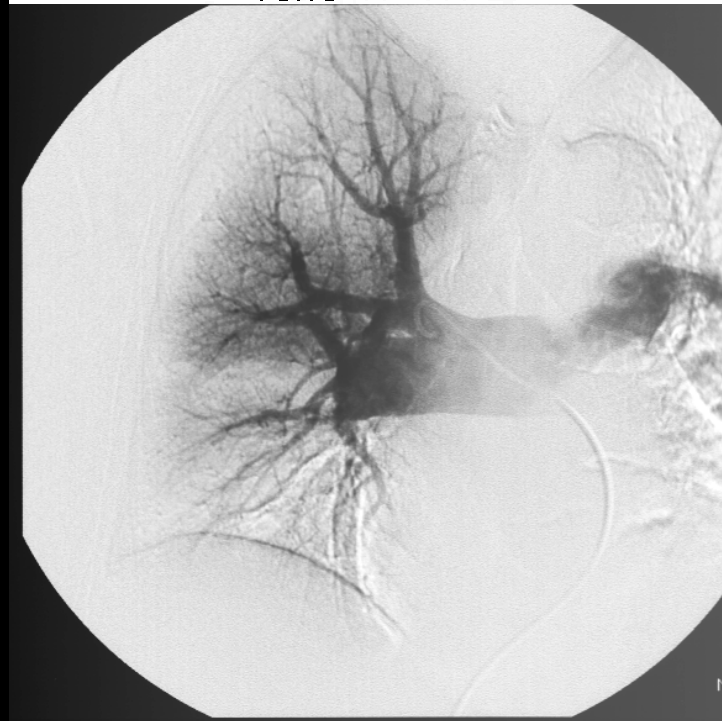
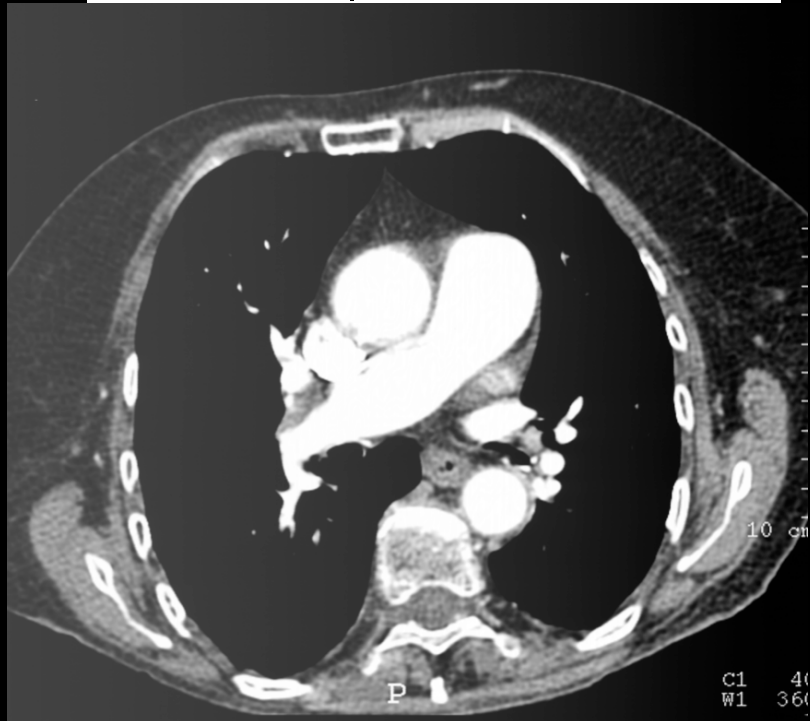
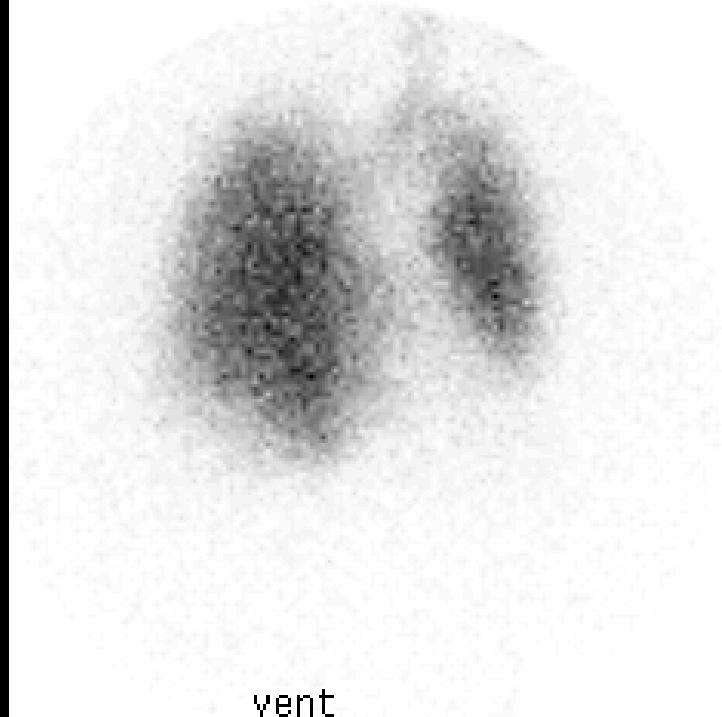
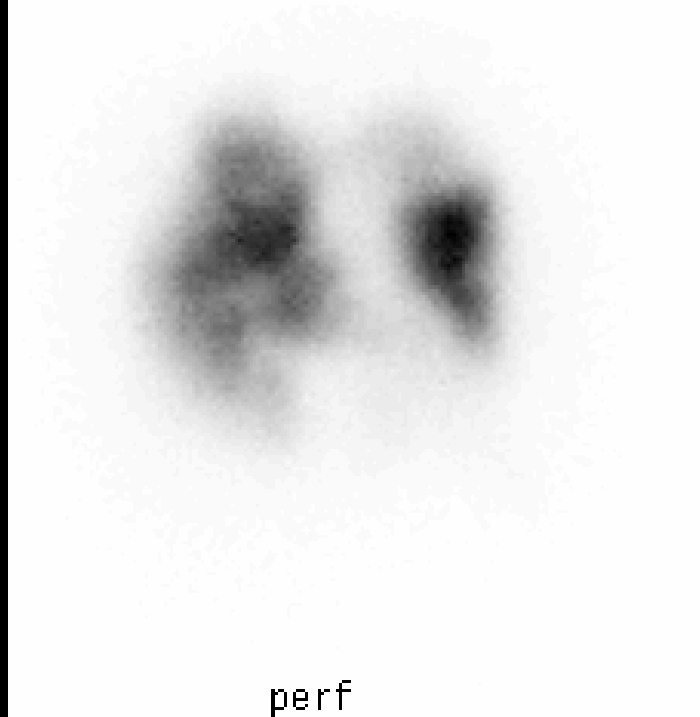
à éventuellement répéter si examen (-)

# 3. Scintigraphie V/P

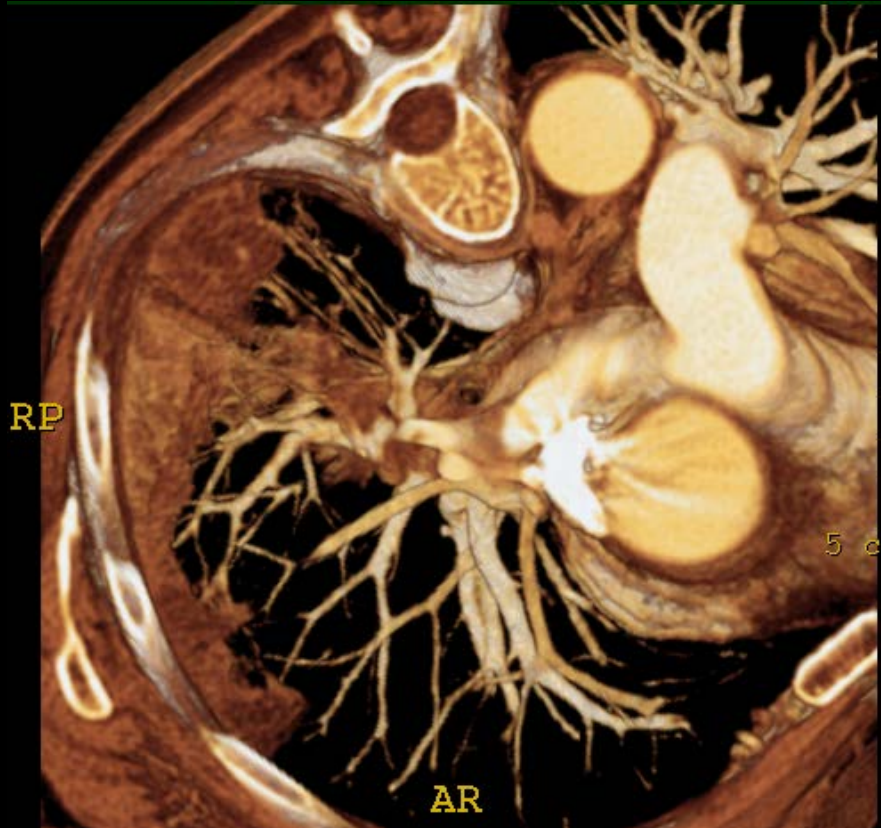


- Scintigraphie normale ou faible probabilité: valeur prédictive négative élevée si probabilité clinique faible : 4% d'EP
- Scintigraphie de haute probabilité: valeur prédictive positive élevée si clinique de haute probabilité: 96% d'EP
- Mais dans un hôpital de type tertiaire , seulement 34 % des cas correspondent à ces 2 catégories

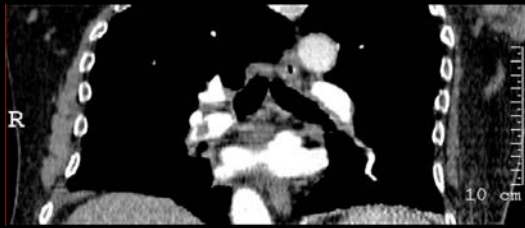Irradiation: 1.2-2.0 mSv: V/P



# 4a. Scannographie multi-coupe

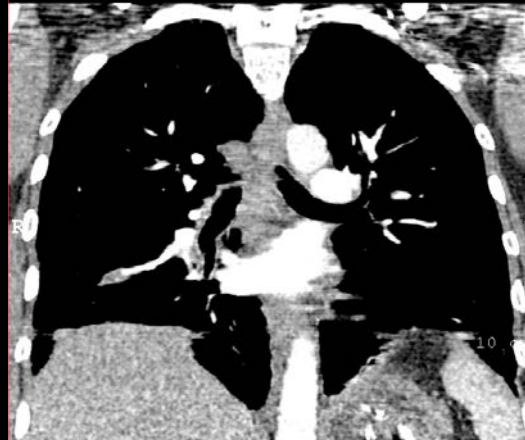

- Disponibilité +++
- Acquisition de qqs sec
- Performance élevée des jeunes radiologues
- Analyse du parenchyme/ médiastin
- Diagnostics alternatifs: 2/3 patients avec EP (-)



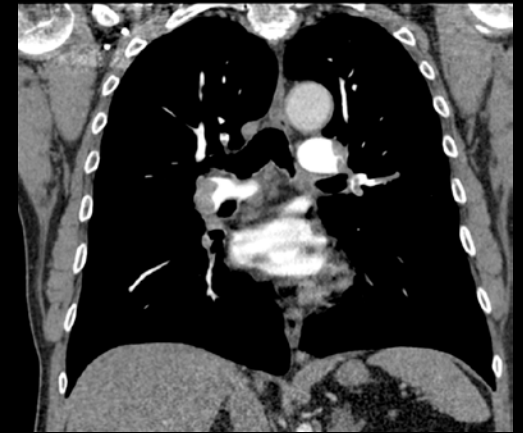CT 2 coupes, 1992

2 x 2.7 mm- Temps: 25 sec



CT 4 coupes, 2000

4 x 1 mm- Temps: 25 sec

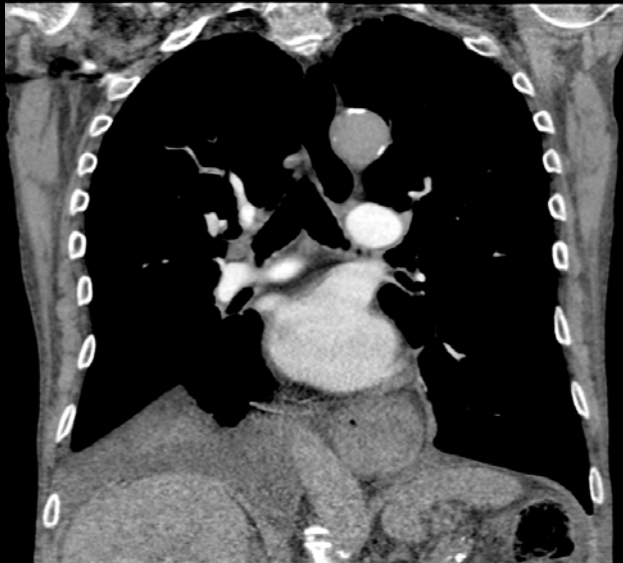

CT 16 coupes, 2002

16 x 0.75 mm-Temps: 15 sec

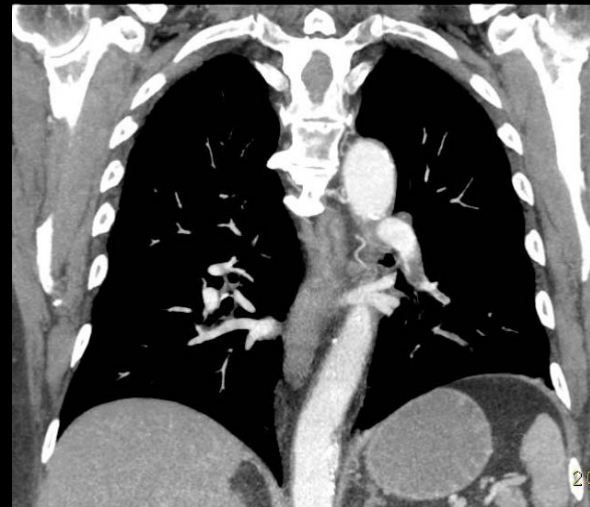## MDCT

Irradiation: 1.6-8.3 mSv



CT 40 coupes, 2004

40 x 0.625 mm- temps: 7 sec



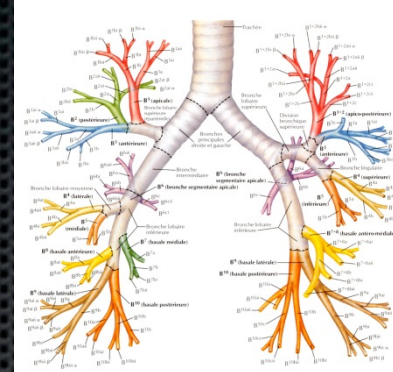
CT 64 coupes, 2005

64 x 0.625 mm- Temps: 4 sec

CT 256= 1-2 sec

# Paramètres d'injection

Exemple: CTPA\*



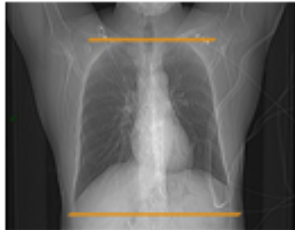

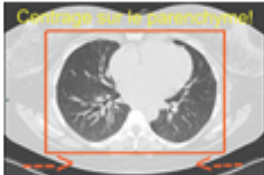
	<i>Brilliance 40</i>	<i>Brilliance 64</i>	<i>ICT sp</i>	<i>ICT</i>
kVp	120	120	100	100
CM Injection	80cc @ 3,5cc/sec Xénétix350	70cc @ 3,5cc/sec Xénétix350	60cc @ 4cc/sec Ioméron400	<b>37,5cc</b> Ioméron400 + 12,5cc saline @ 5cc/sec ( <i>dilution 75%</i> )
Saline	40 cc à 3,5cc/sec	40 cc à 3,5cc/sec	40 cc à 4cc/sec	30 cc à 5cc/sec
Acq. Time (40cm)	8,513	5,04	5,12	2,967
Iodine Flux (g/s)	1.2	1.2	1.6	1.5
Iodine Dose (g)	28	24.5	24	15

Si ROI dans aorte, il faut plus de contraste.

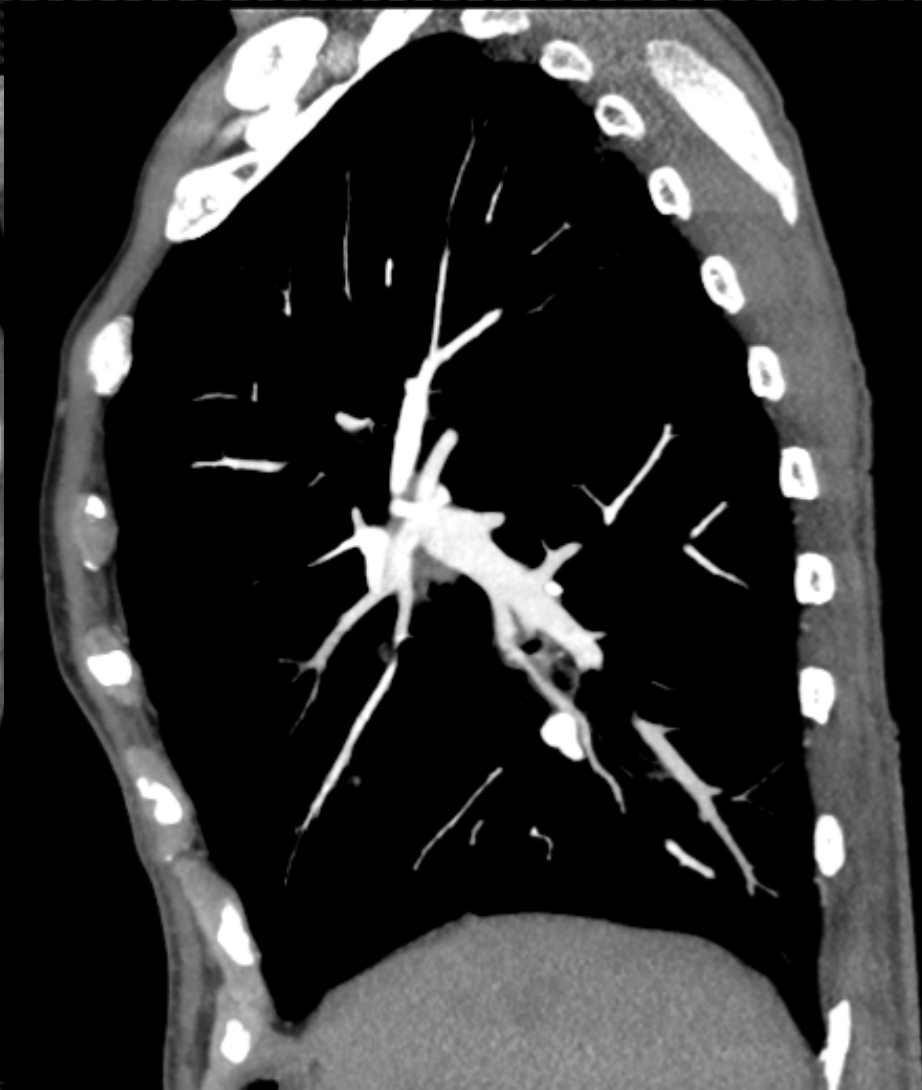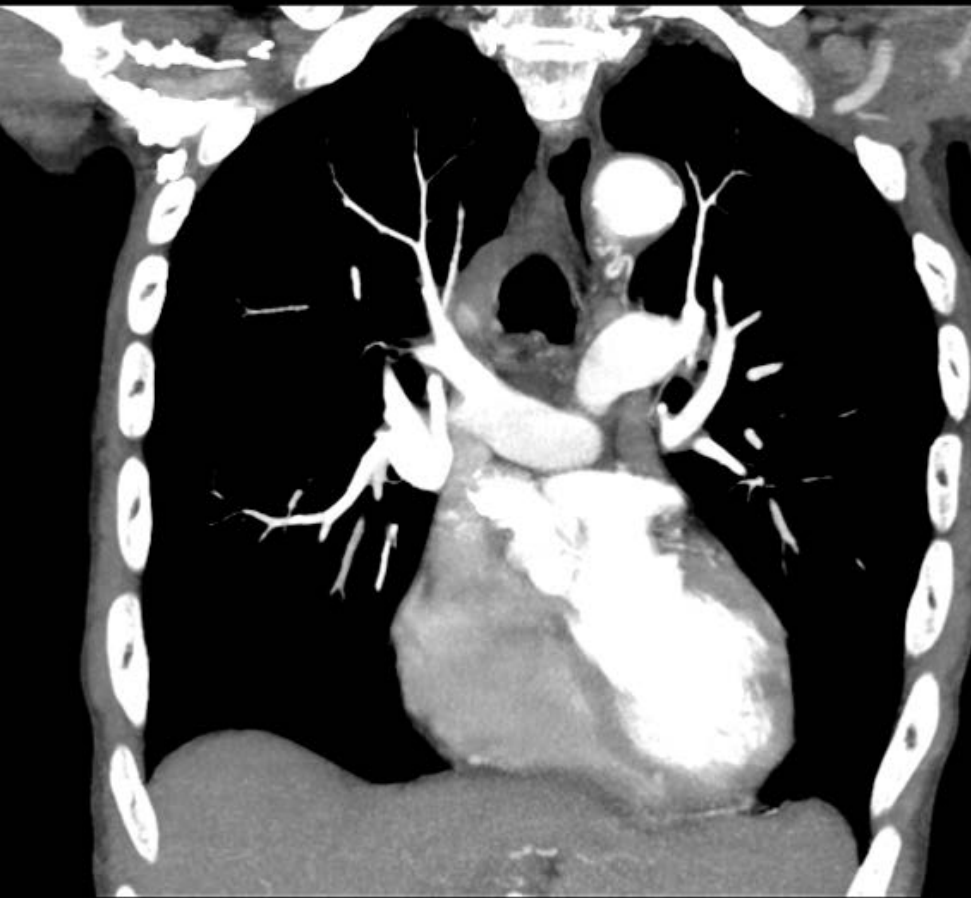
Si dans AP, on peut diminuer dose de contraste.

Si HTAP ou insuffisance cardiaque droite, il faut mettre ROI dans aorte et dans ce cas on peut diminuer le débit.



<b>Paramètres techniques</b>	
Machine	iQON
Protocole d'acquisition	Embolie
Injection IV <b>pdq</b>	volume 65ml (+40ml sérum physiologique), débit 3,5-4ml/s
Nombre de phases	Artérielle avec bolus <b>tracking</b> . ROI dans l'aorte si HTAP, insuffisance cardiaque, infection pulmonaire concomitante chronique connue, épanchement pleural massif ; ou le tronc pulmonaire le cas échéant
respiration	Inspiration profonde sans Valsalva
<b>Couverture anatomique</b>	<b>Reconstructions</b>
Des sommets pulmonaires aux culs-de-sac pleuraux avec FOV adapté ( <b>cf supra</b> )	- Filtre mou et filtre <b>dur</b>
	 - 50keV - <b>iodine density/Z-effective</b>
	
<b>Directives techniques</b>	- en cas d'injection non satisfaisante, faire une nouvelle acquisition (après avoir compris les raisons de l'échec) avec réinjection de produit de contraste iodé, après l'accord du radiologue (une <b>angiographie</b> diagnostic nécessite un rehaussement d'au moins 250UH dans les artères pulmonaires).

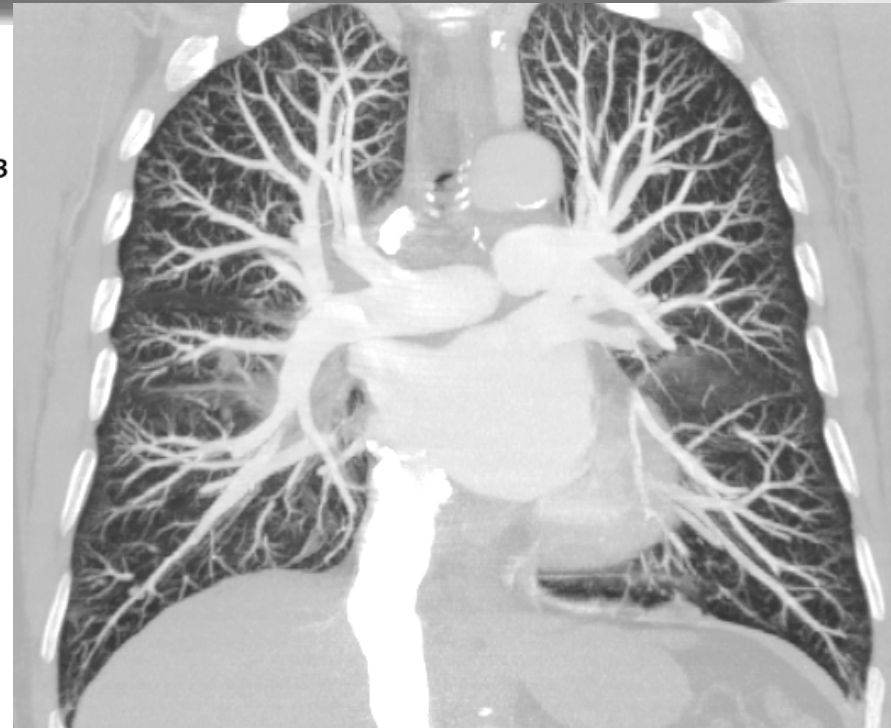
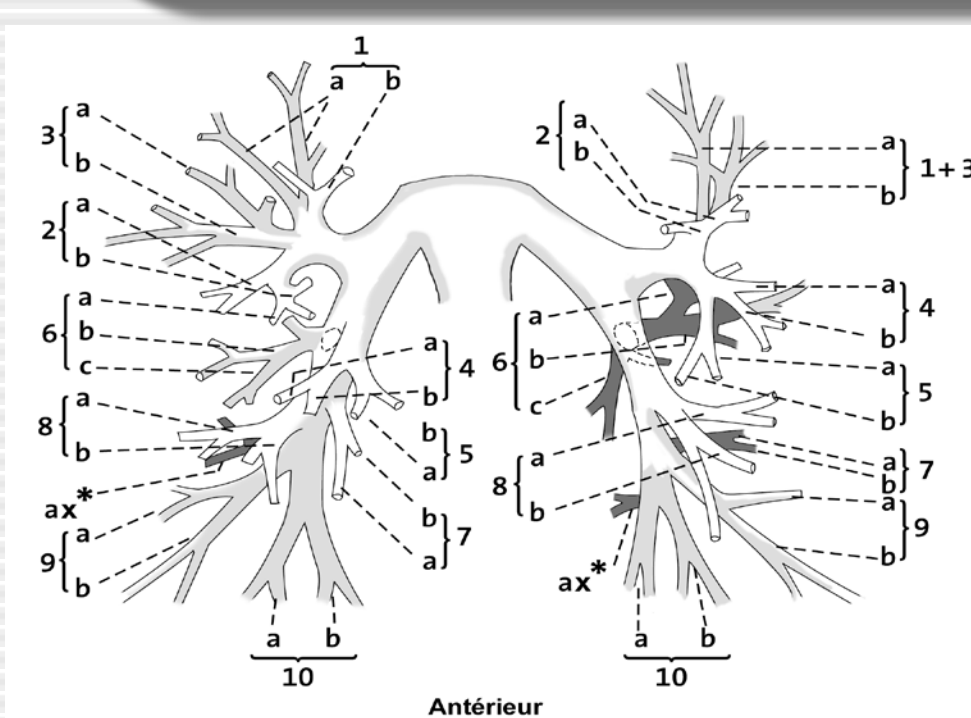
<b>Indications</b>	<b>Indications d'injection</b>
Risque faible ou intermédiaire selon le score de Genève TOUJOURS demander les D dimères sauf si haut risque selon le score de Genève ou patient hospitalisé > 48h	Toujours sauf si CI
<b>Compte rendu</b>	<b>Directives post-examen</b>
- qualité de l'examen et la fiabilité du résultat - Situation du caillot le plus proximal. Pour le sous-segmentaire, demander un second avis d'expert et localisation. - retentissement cardiaque droit (rapport VD/VG) - rechercher thrombus cardiaques associés, les anomalies pulmonaires (infarctus, ...)	<i>! Tous les patients avec embolie pulmonaire doivent quitter le service sur un brancard Le diagnostic d'embolie pulmonaire doit être transmis rapidement au correspondant.</i>



50 mL Iobitridol (Xenetix® 350) + 50 mL saline, rate: 5 mL/sec

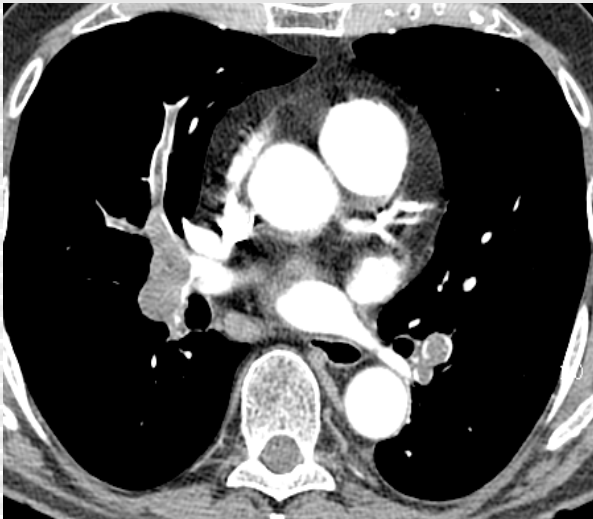
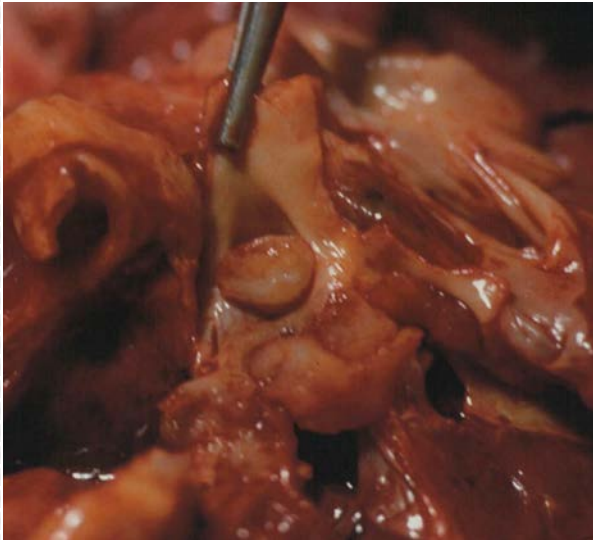

# Anatomie élémentaire au CT



Analyse des artères pulmonaires se base sur celle des axes aériens.  
Le trajet des veines est inter-segmentaire  
Les CT en coupes fines permettent de suivre les structures de proche en proche

# Séméiologie de l'embolie pulmonaire aiguë au CT



## Hypodensité intravasculaire:

- centrale ou marginale
- silhouettée par le produit de contraste
- de contours régulier ou irrégulier

## Images en rail:

thrombus flottant

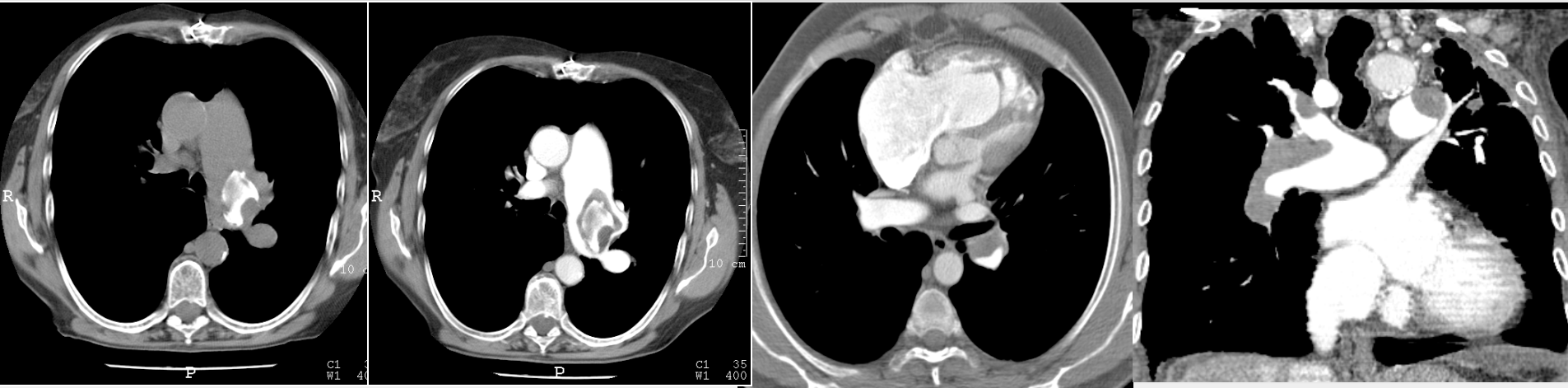
## Occlusion complète:

Thrombus occupe la totalité du vaisseau

## Majoration du calibre

En cas de thrombus récent

# Séméiologie de l'embolie pulmonaire chronique au CT

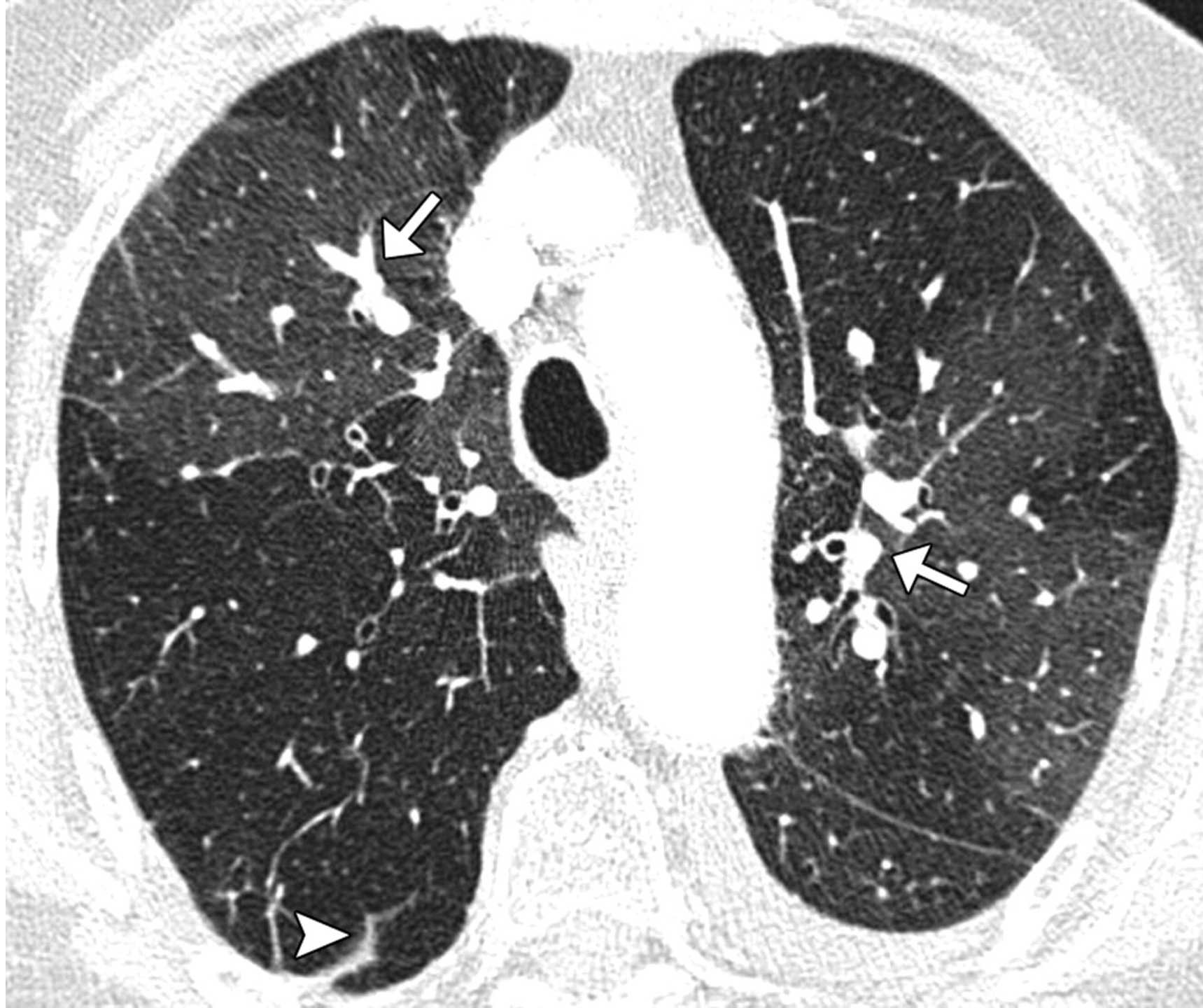

## Hypodensité intravasculaire:

- marginale
- angle de raccord obtus avec la paroi
- parfois calcifié

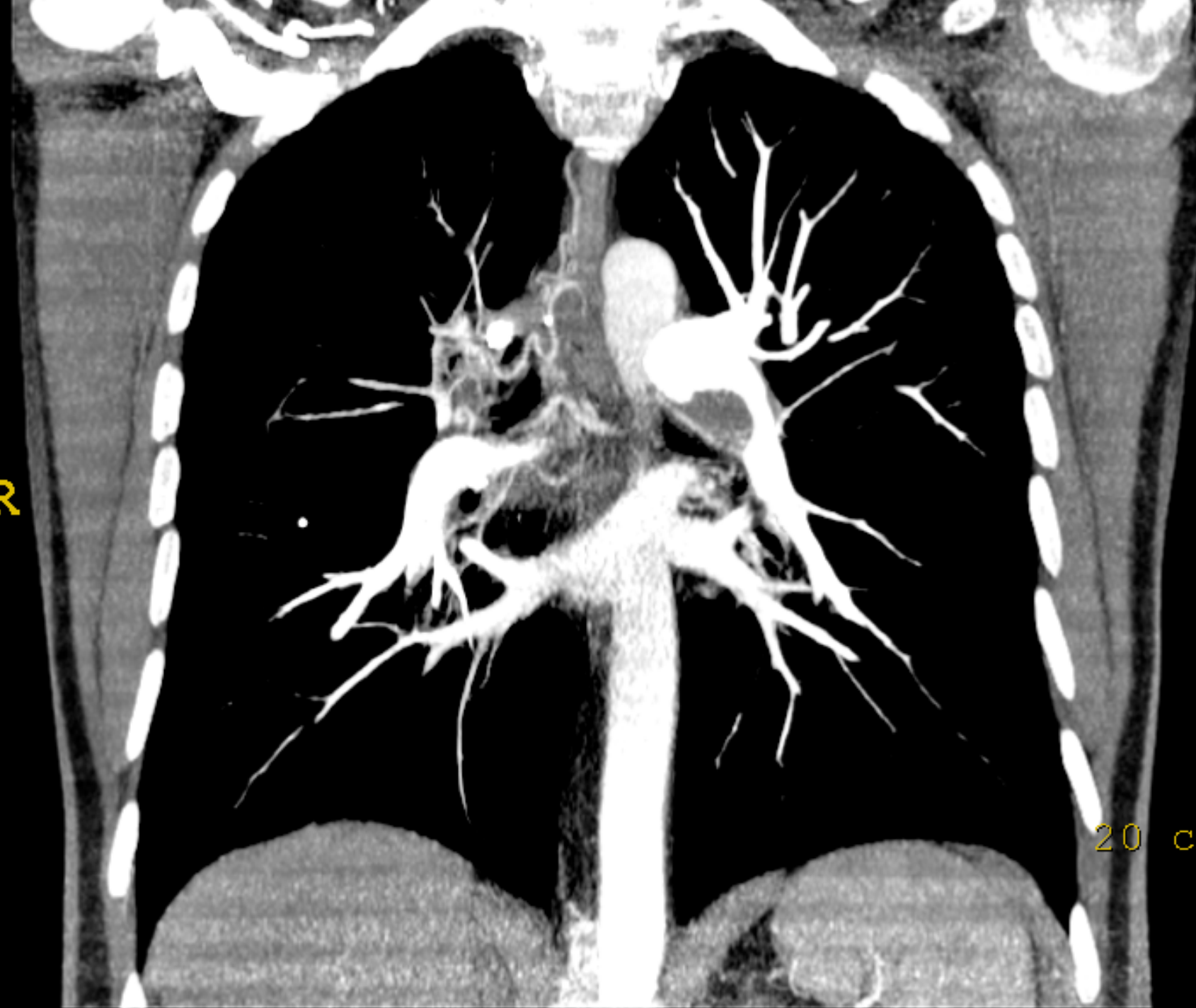
## Réduction de calibre de l'artère:

- Tortuosité des artères segmentaires:
- Rétrécissement des vaisseaux périphériques
- HVD, Hypertrophie des artères bronchiques

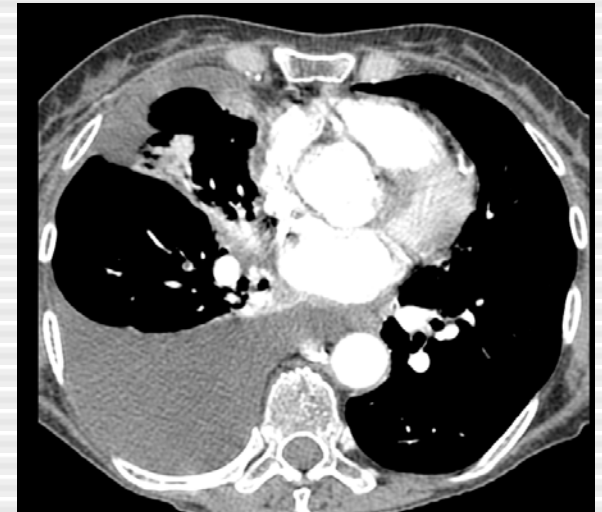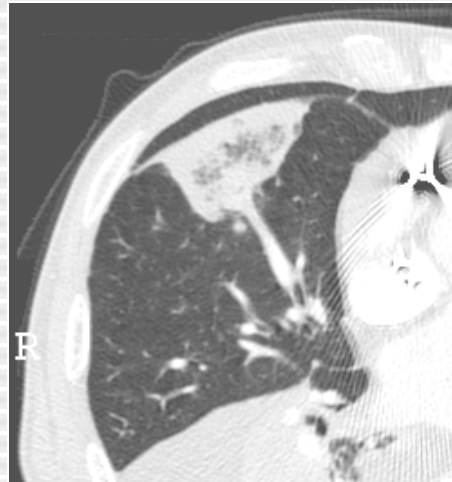
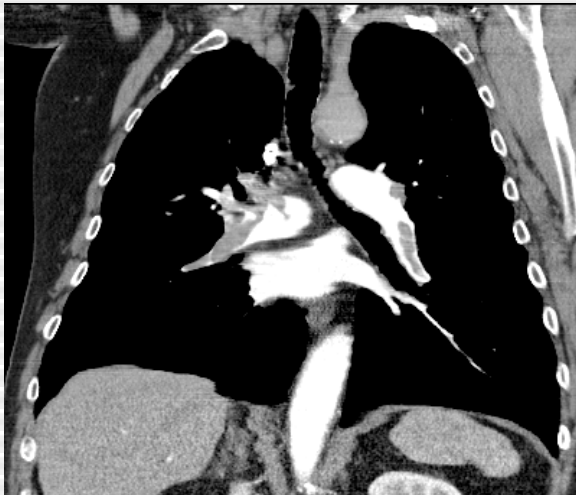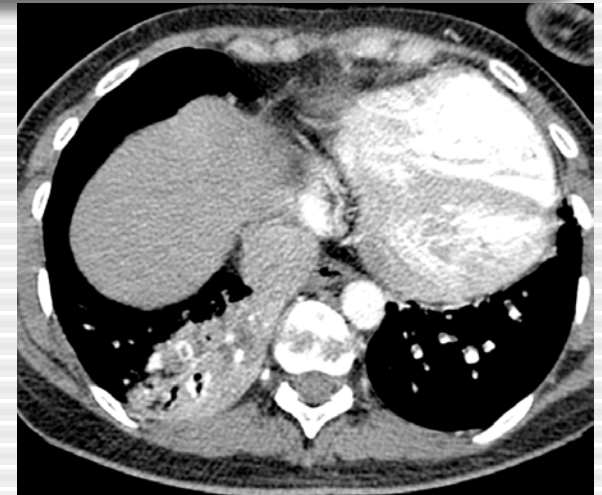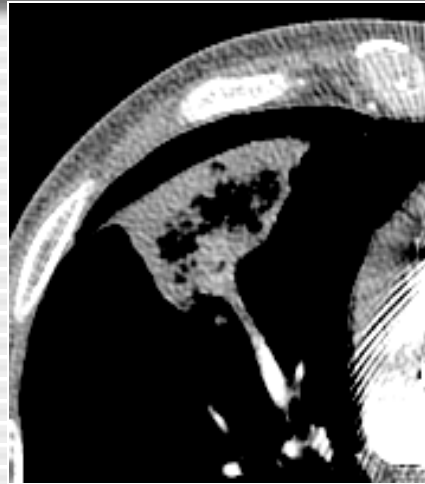


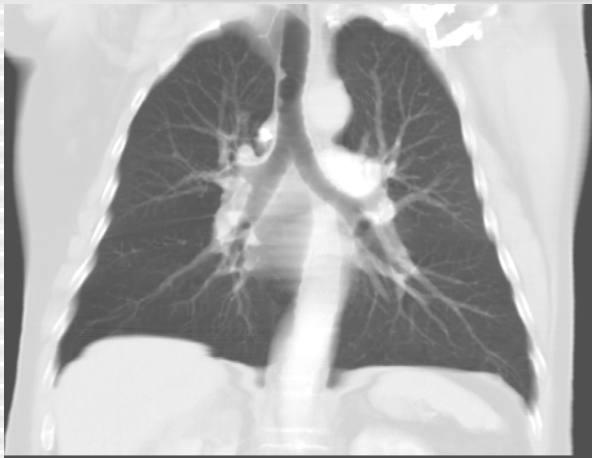R

20 cr



# Signes accessoires de l'embolie pulmonaire au CT



Oligémie (4%)

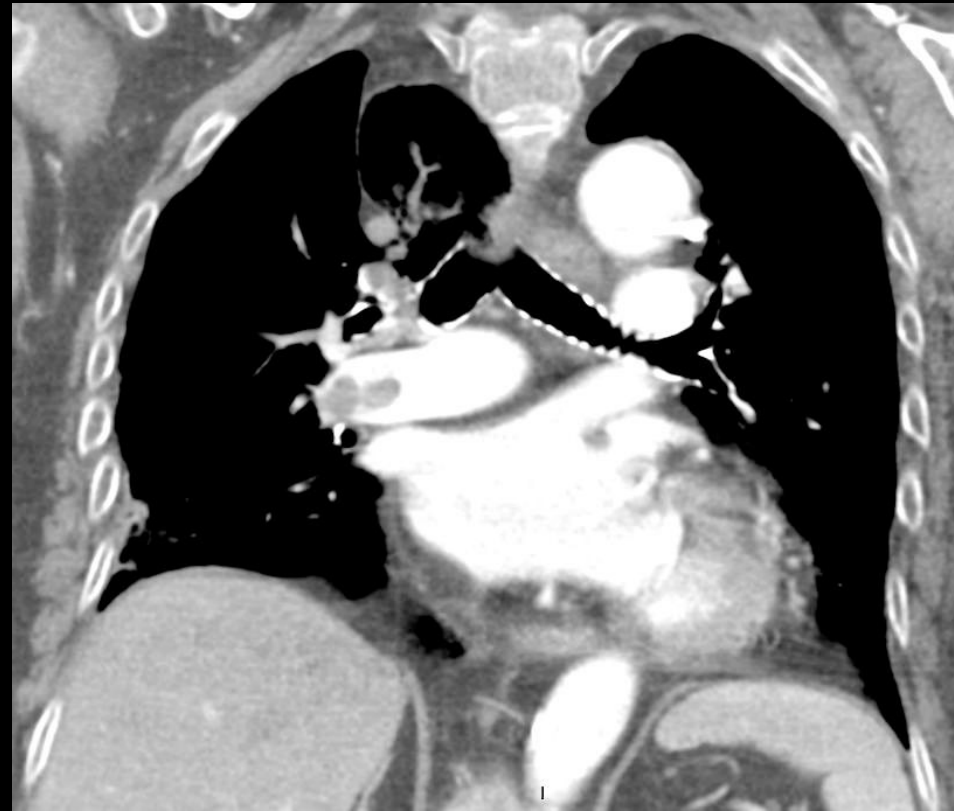
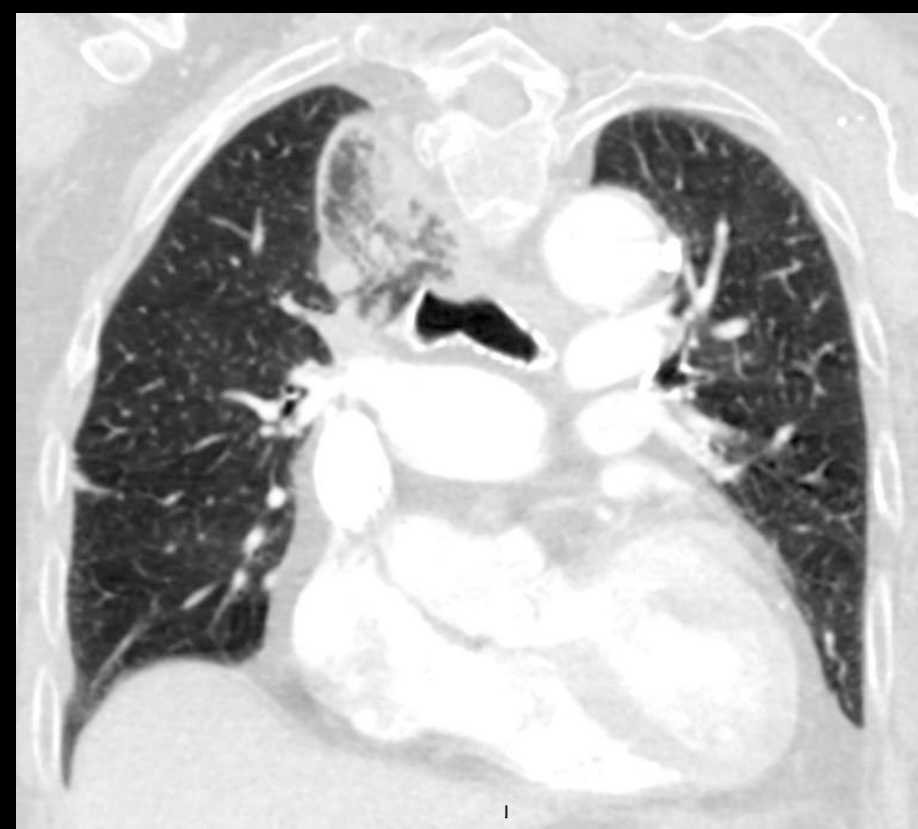Infarctus pulmonaire (25%)

Atélectasie et épanchement

# Infarctus pulmonaire au CT

- 150 condensations périphériques
- Signe vsx, clartés centrales, bronchogramme aérique
- Clartés centrales: 46 % sensibilité et 98% spécificité
- Clartés centrales dans condensations périphériques= très suggestif d'infarctus pulmonaire

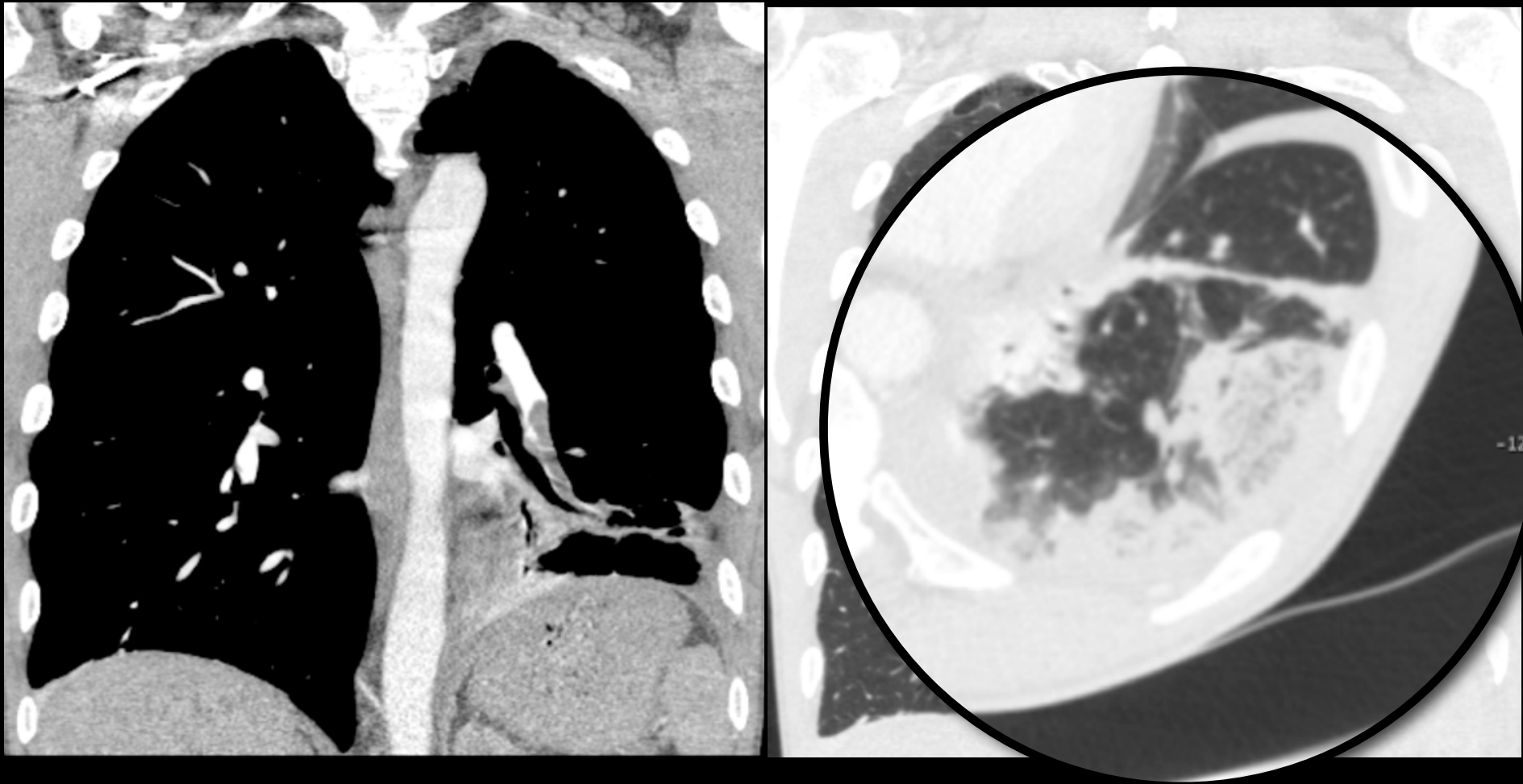
**Femme de 77 ans, syndrome inflammatoire  
d'origine indéterminé  
US: Thrombophlébite extensive**



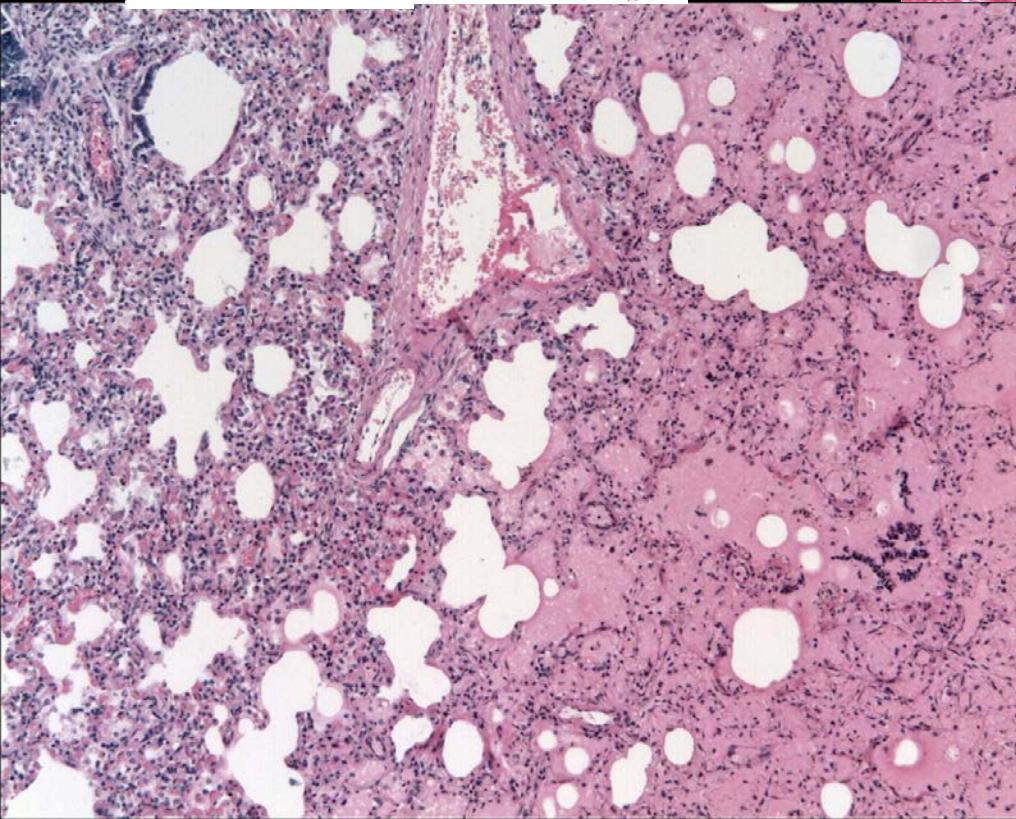
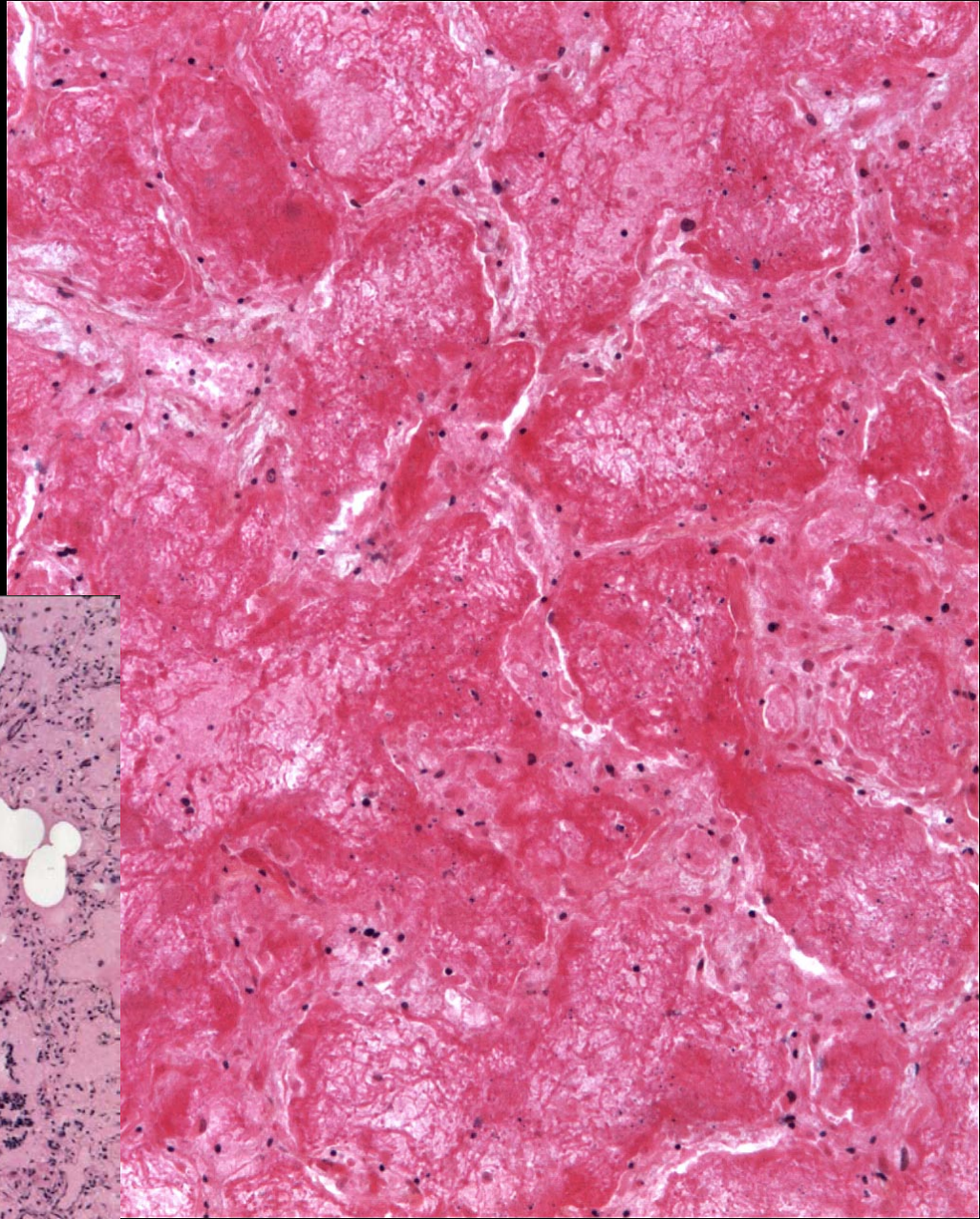
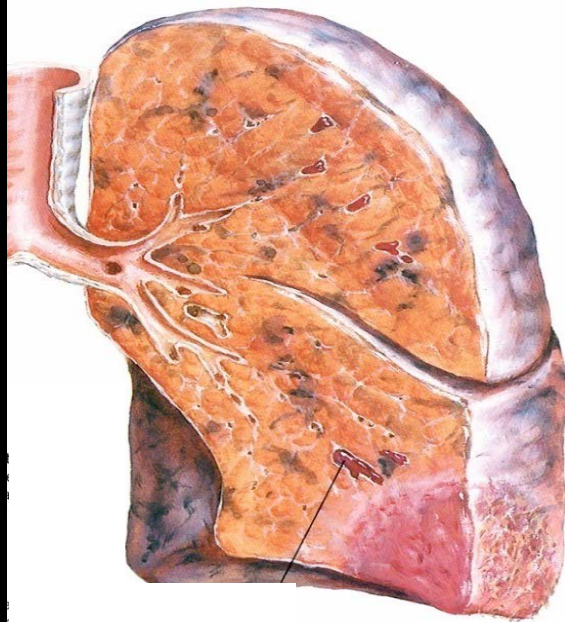
Akle N, et al. Infarctus of the azygos lobe due to acute pulmonary embolism. JBR-BTR (2009);92(6):301



# Infarctus pulmonaire au CT



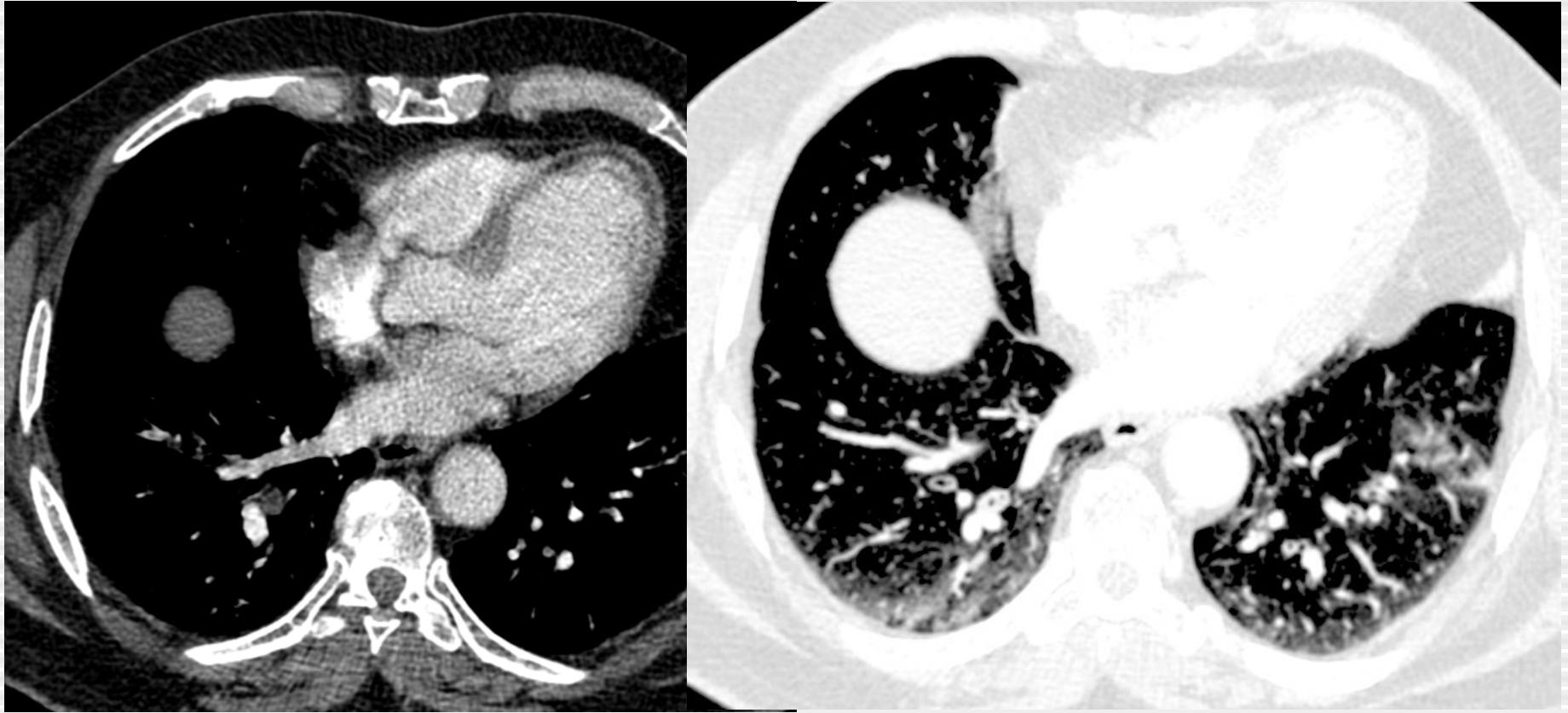
Homme de 50 ans. Dyspnée depuis 1 semaine. DVT veine poplitée gh



# Pièges au CT

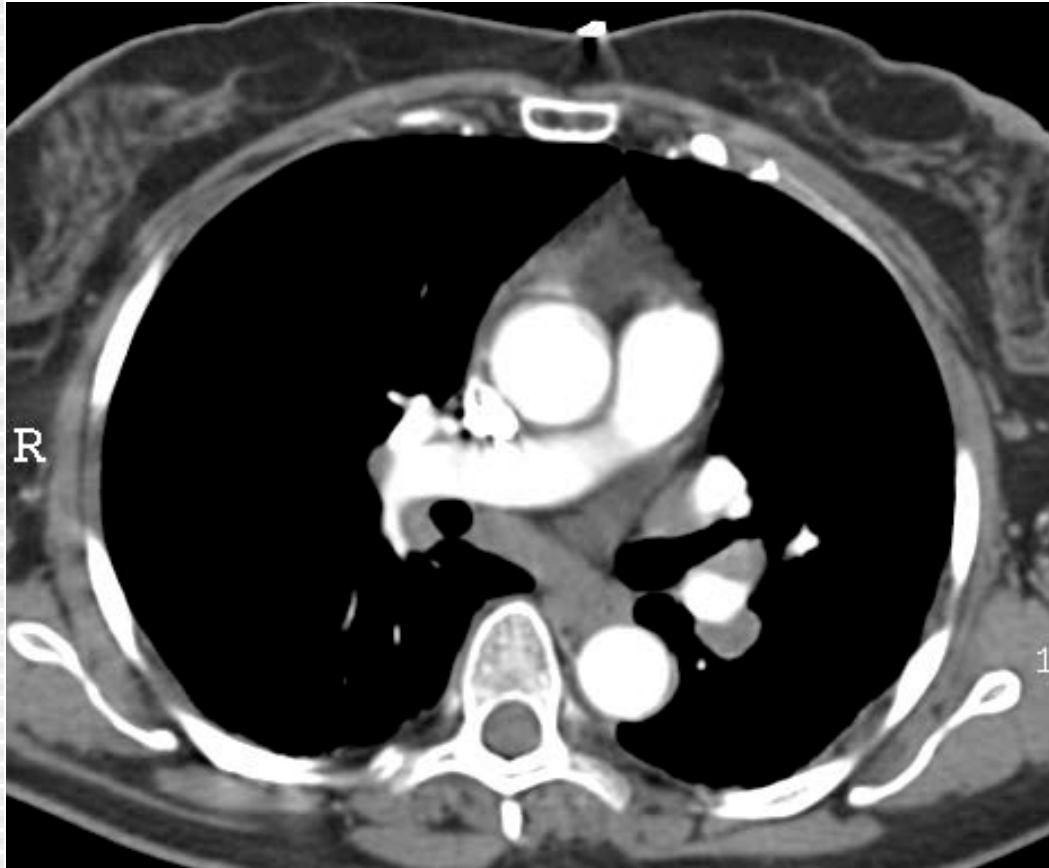
- Structures anatomiques
- Structures bronchiques
- Structures lymphoïdes
- Artefacts de mouvement
  - Respiratoires
  - Cardiaques
- Artefacts de flux

# Pièges au CT: structures bronchiques



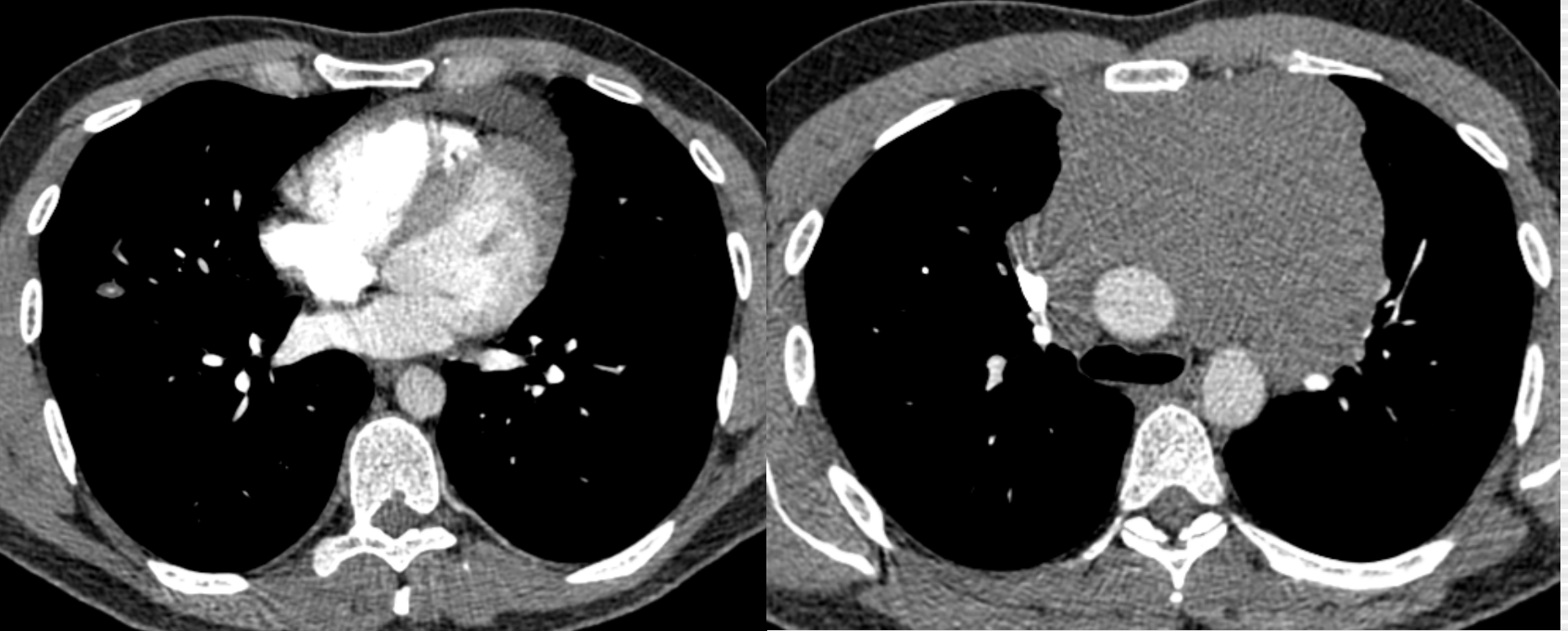
Regarder les mêmes images en constante parenchymateuse

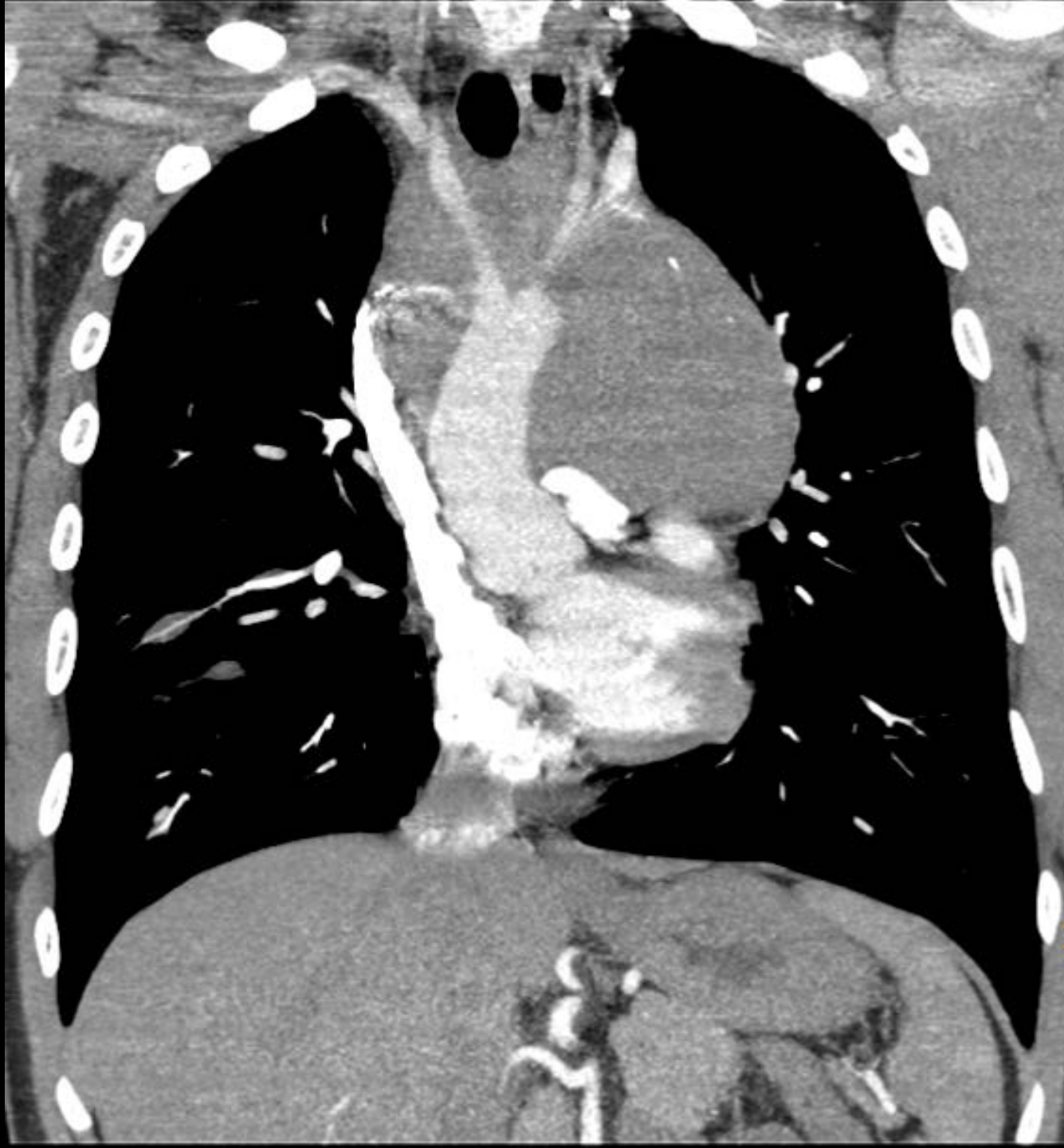# Pièges au CT: structures lymphoïdes



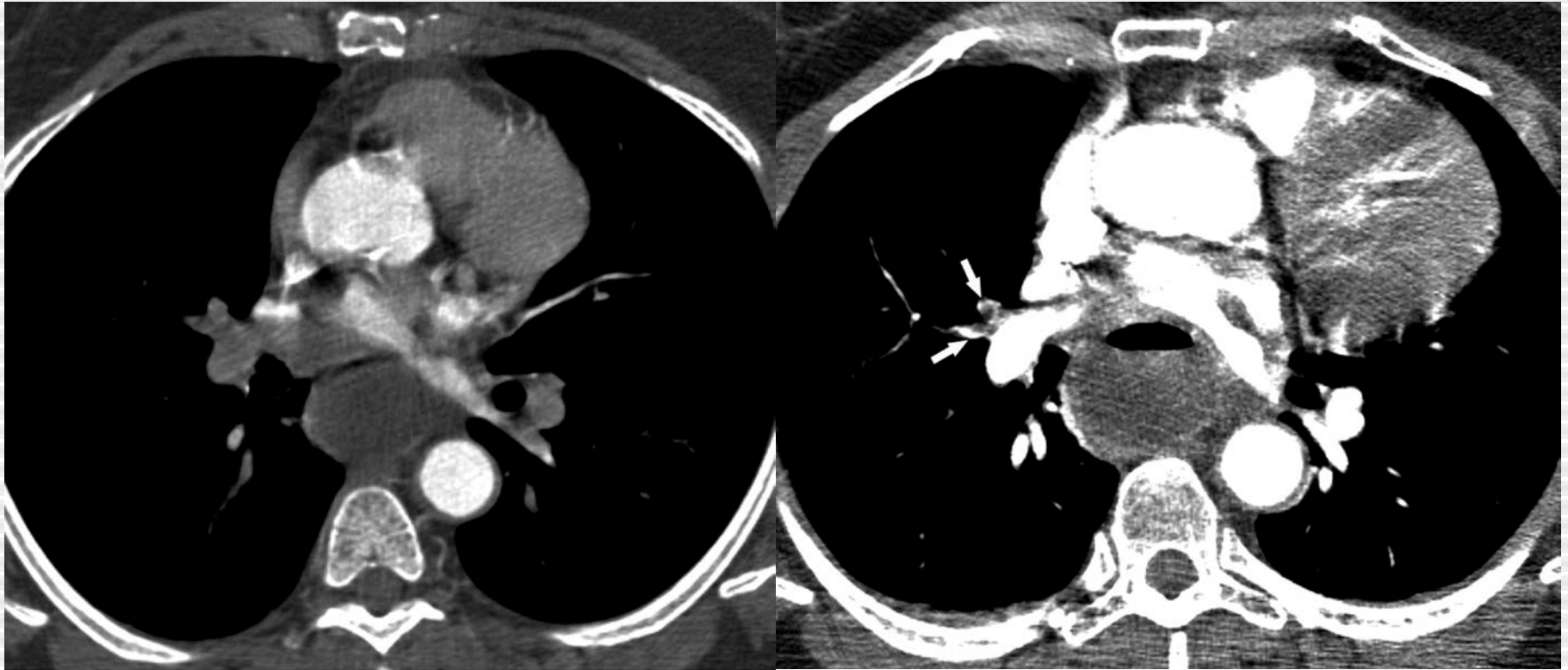
Reformattage des images dans un autre plan

# Pièges au CT: structures lymphoïdes





## Pièges au CT: Insuffisance d'opacification

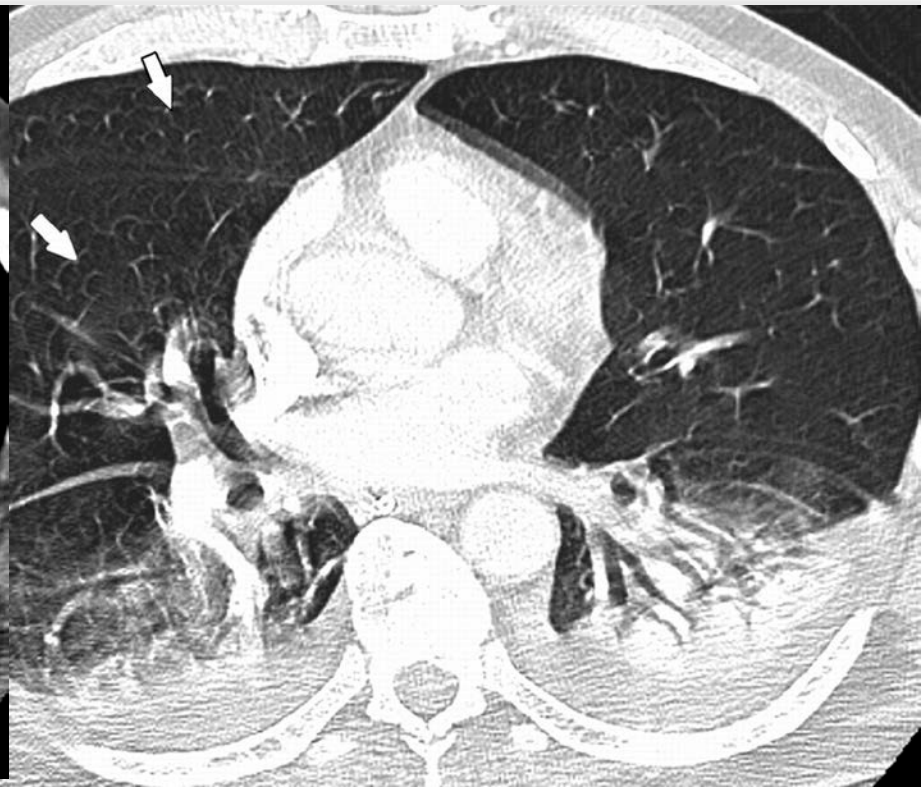
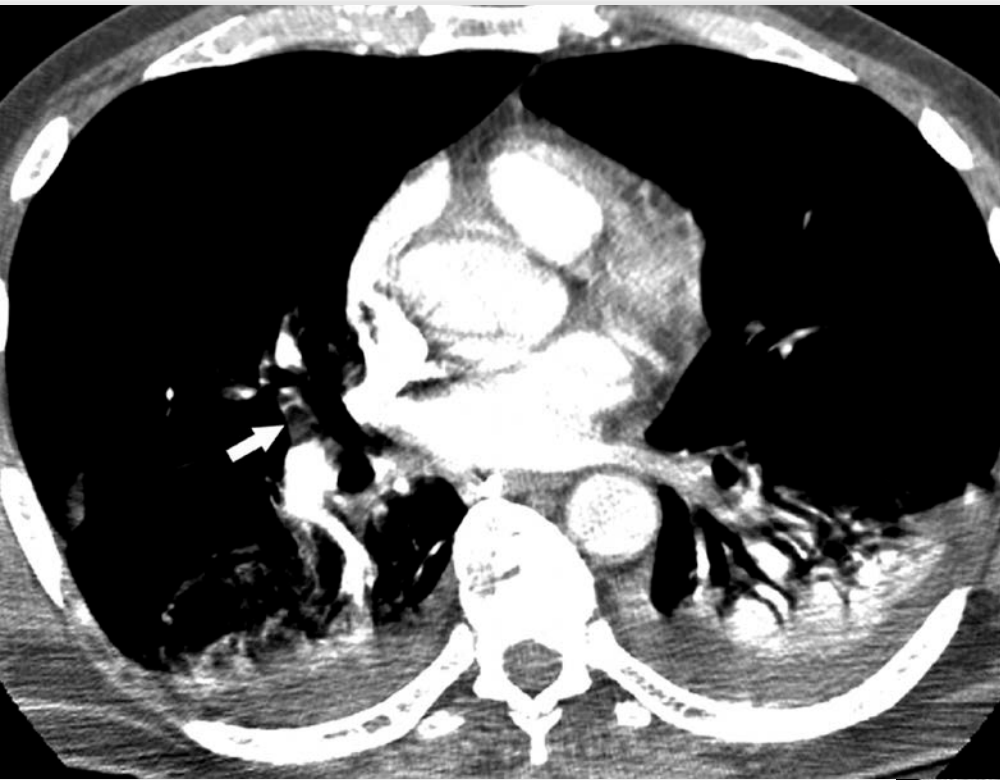
Déterminer les artères non rehaussées. Refaire une injection si nécessaire

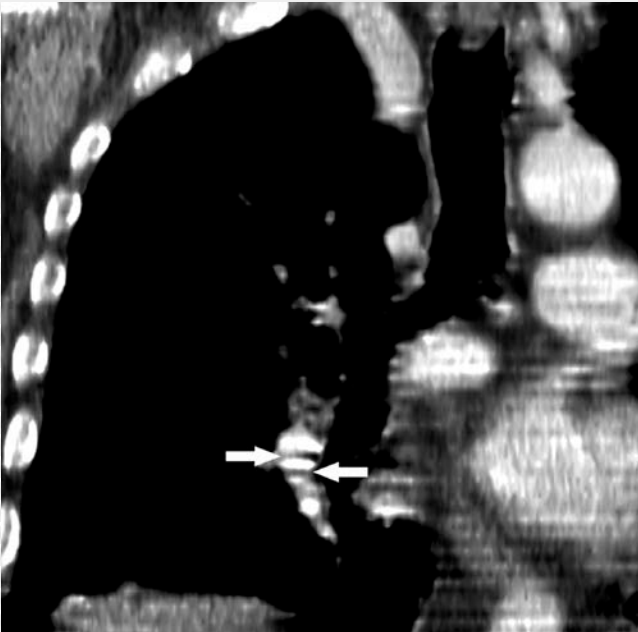
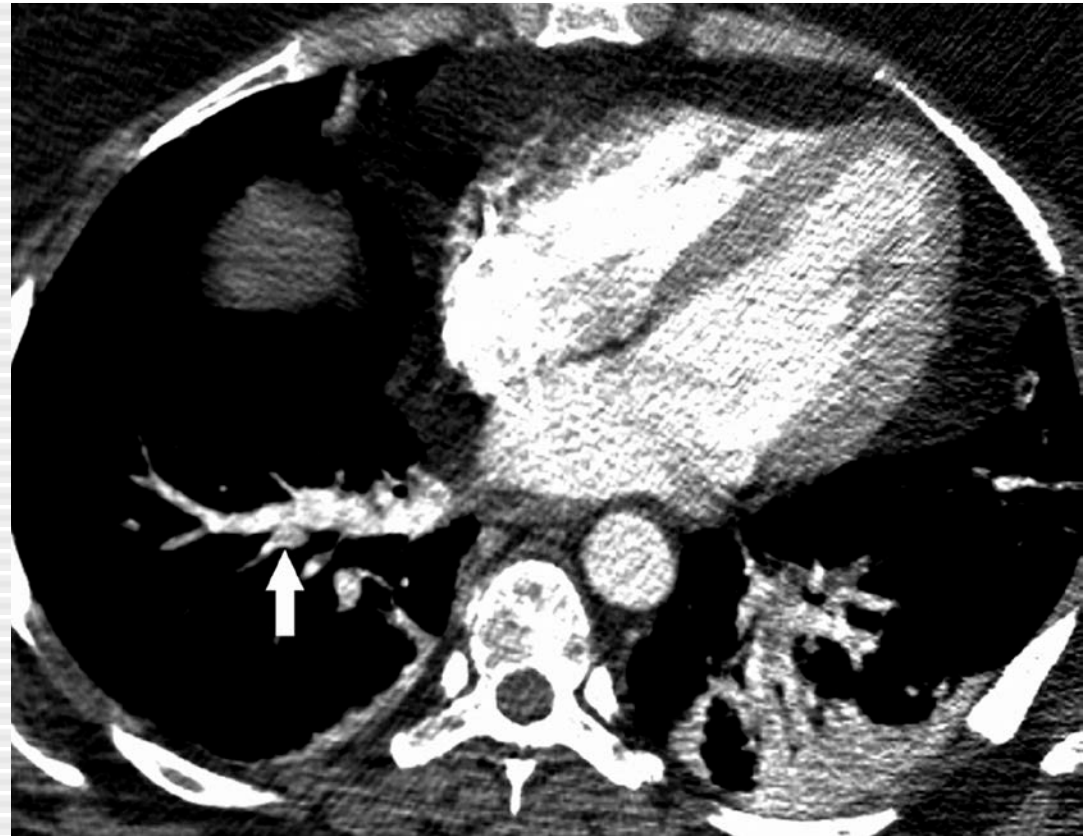
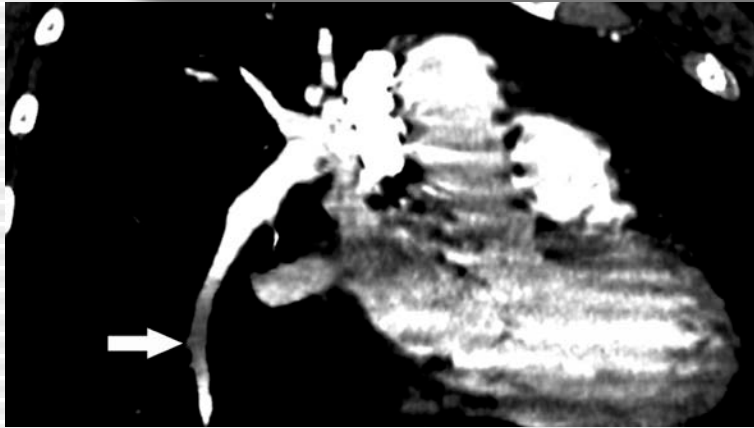
Wittram C et al. CT angiography of pulmonary embolism: diagnostic criteria and causes of misdiagnosis. Radiographics 2004; 24(5): 1219-38



# Artefacts respiratoires



# Artefacts de flux, step artefacts, bruit de fond

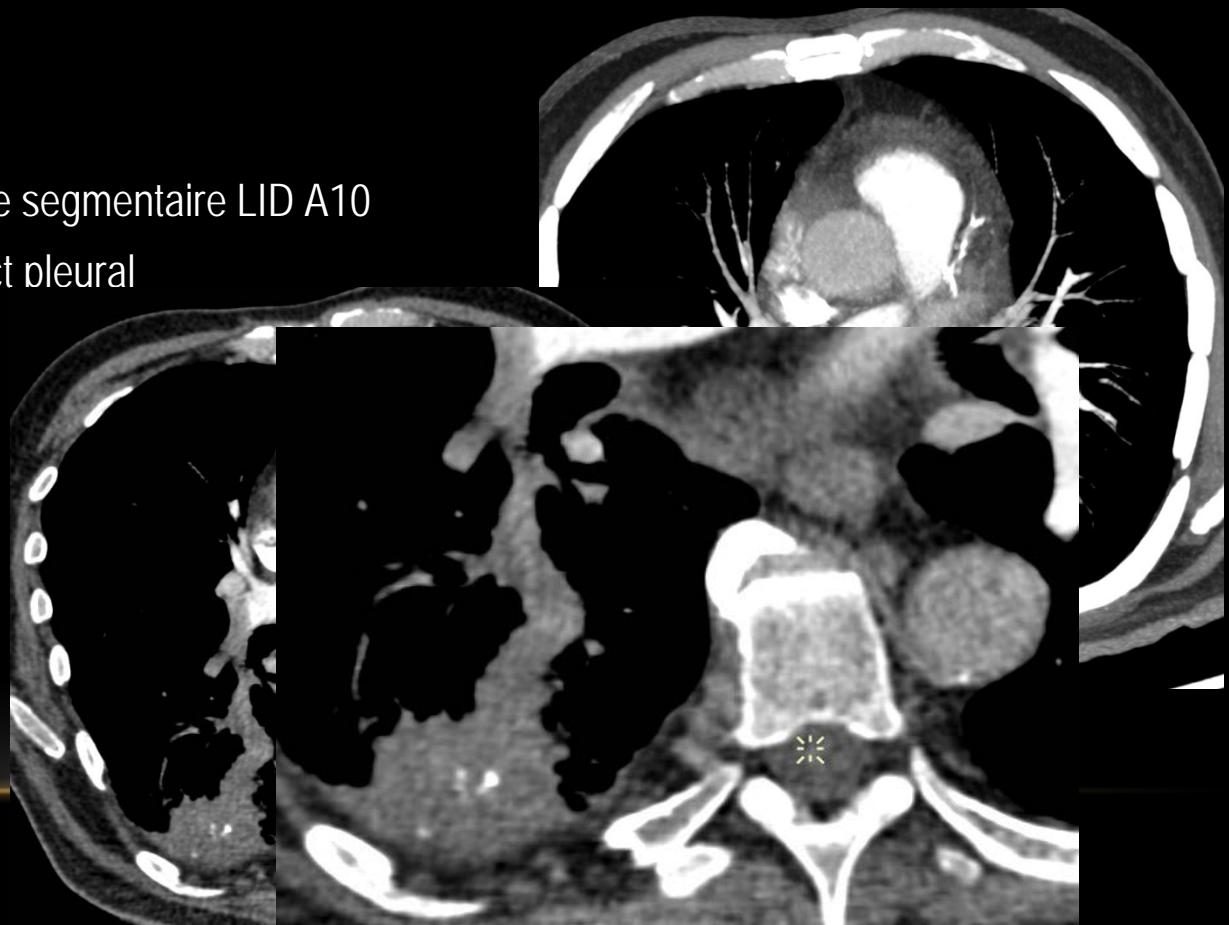

# EMBOLIE PULMONAIRE?

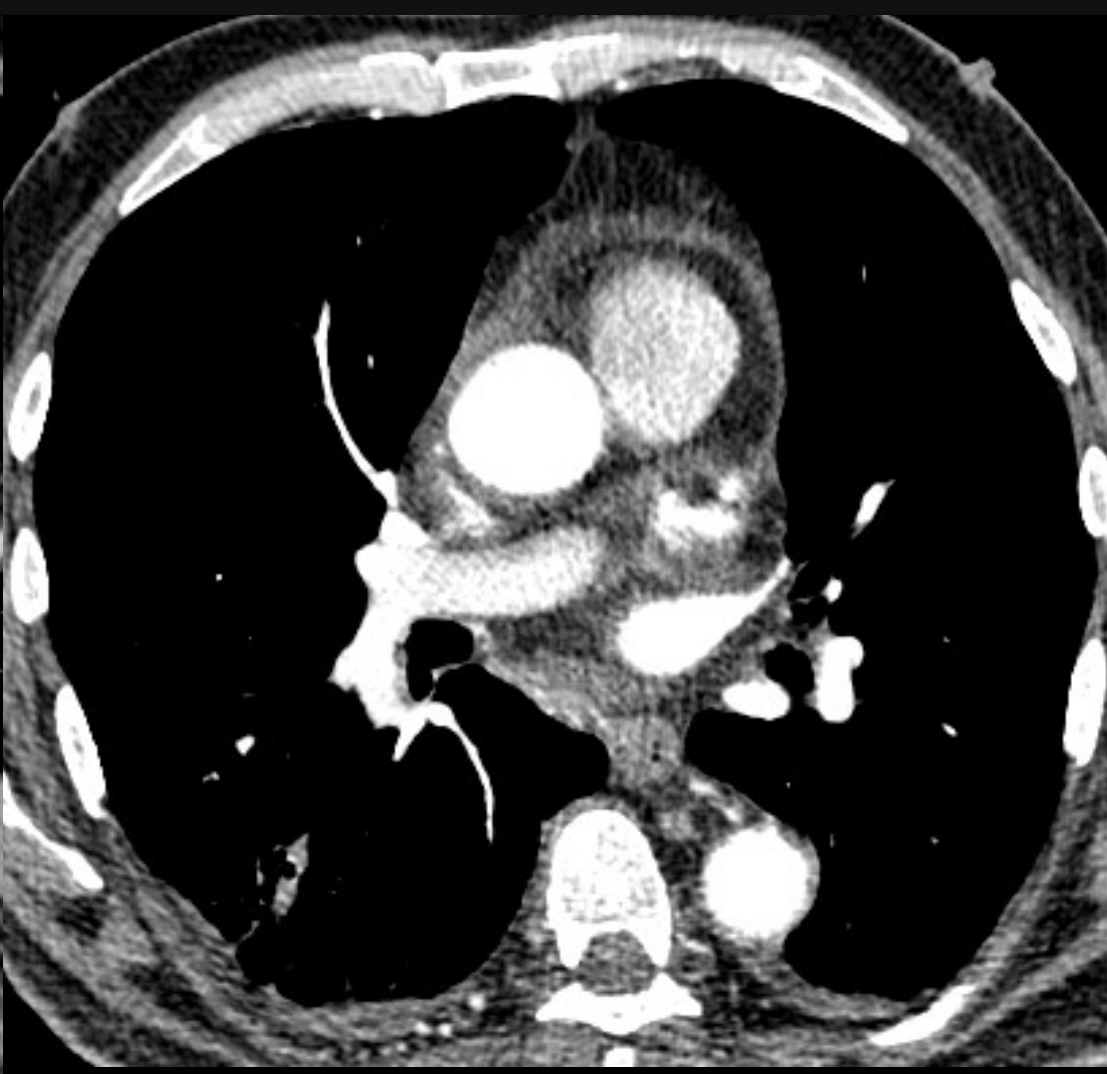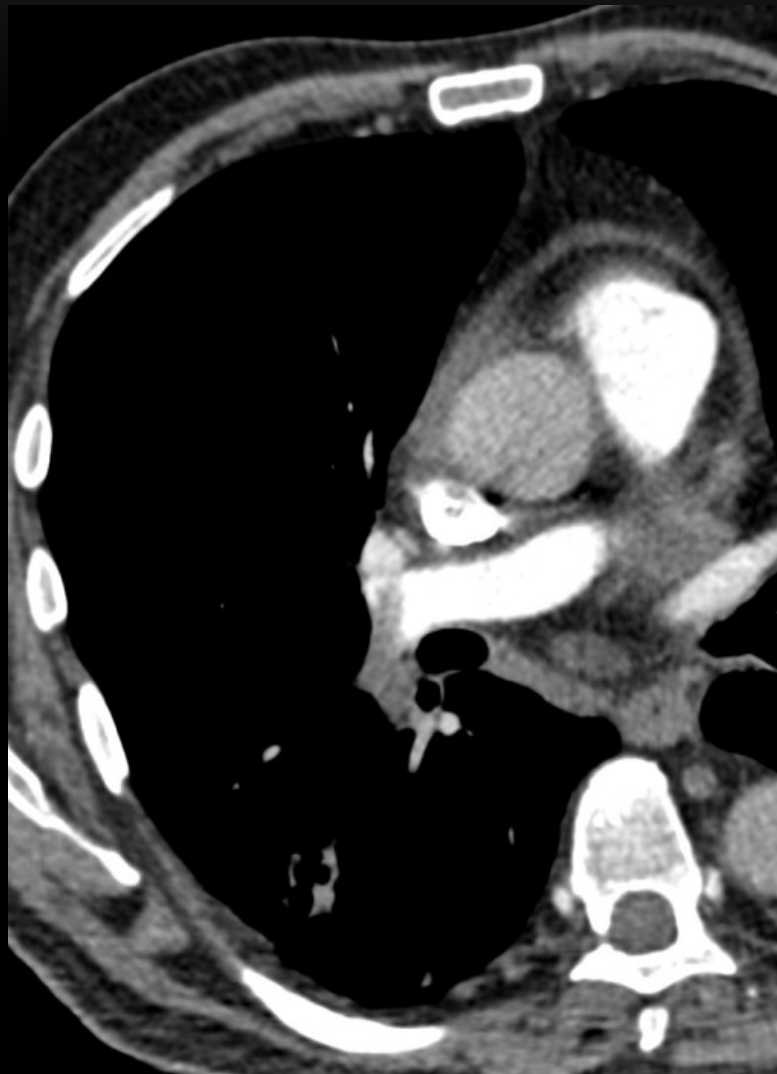à Défaut d'opacification artère pulmonaire segmentaire A10 droite

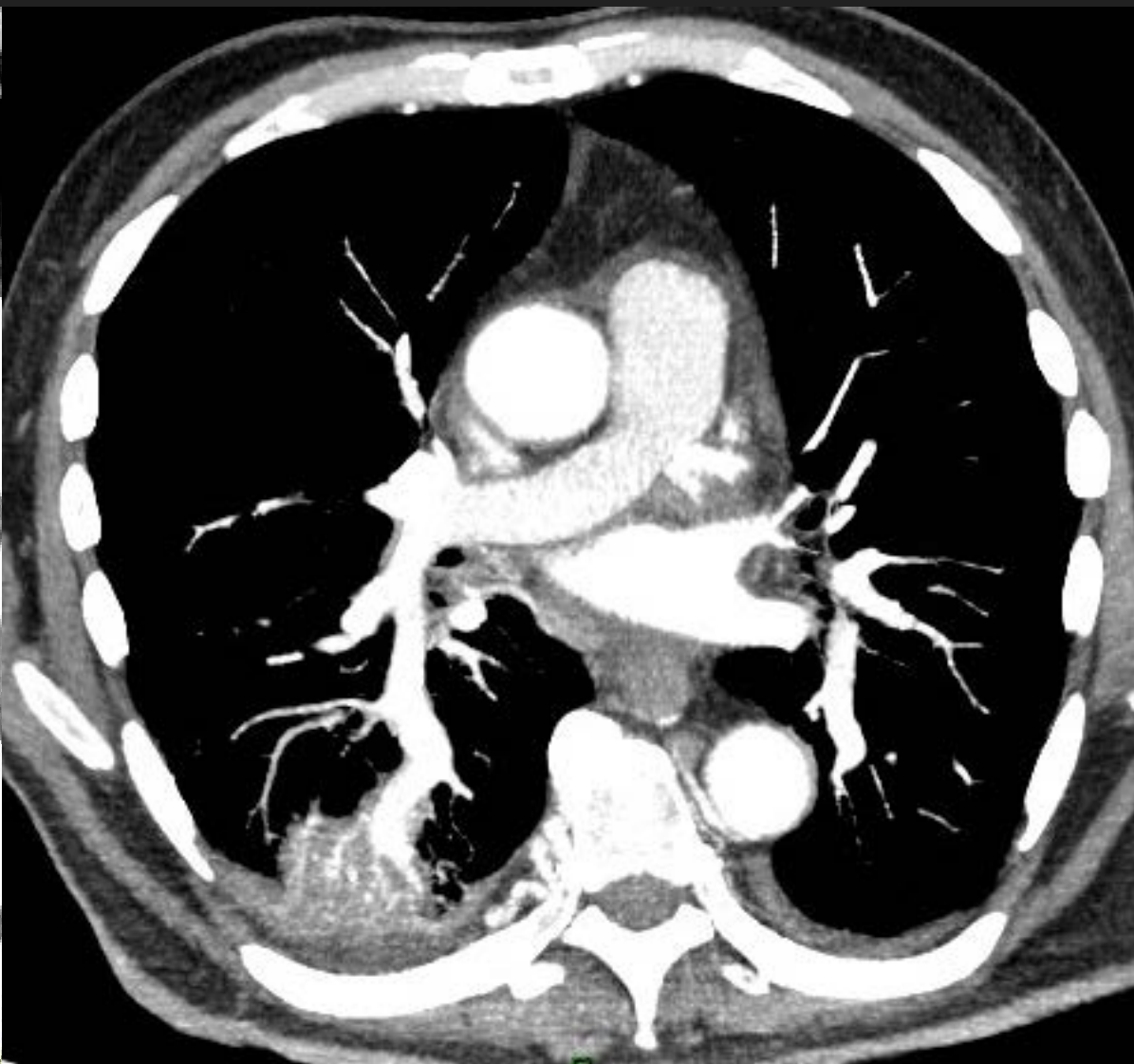
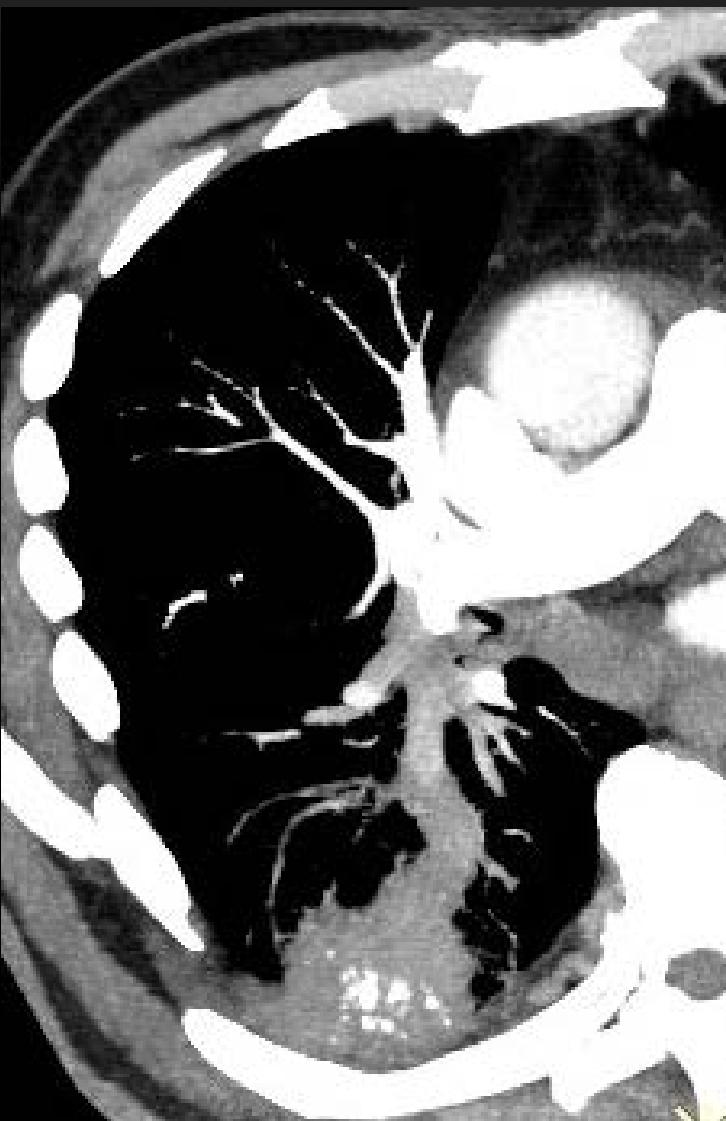## What else?

- Hypertrophie de l'artère segmentaire LID A10
- Condensation à contact pleural
- Calcifications
- Aorte mal opacifiée



Patient reconvoqué J2 → temps artériel Aorte



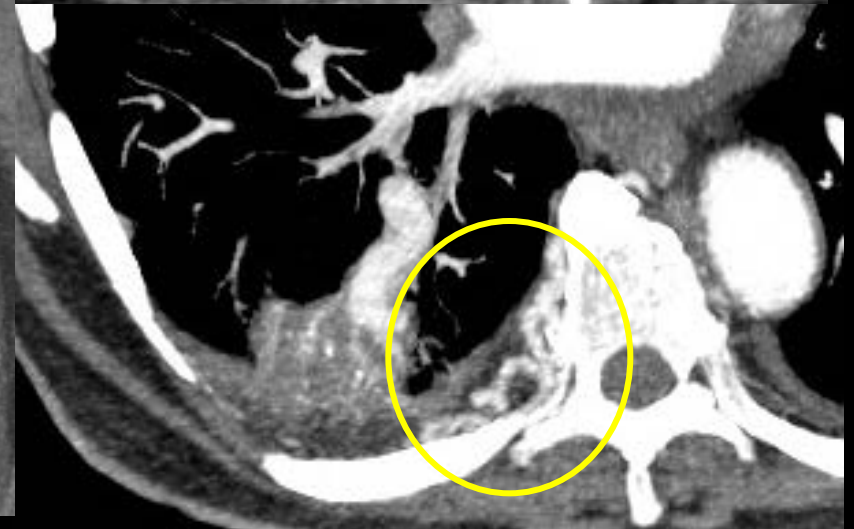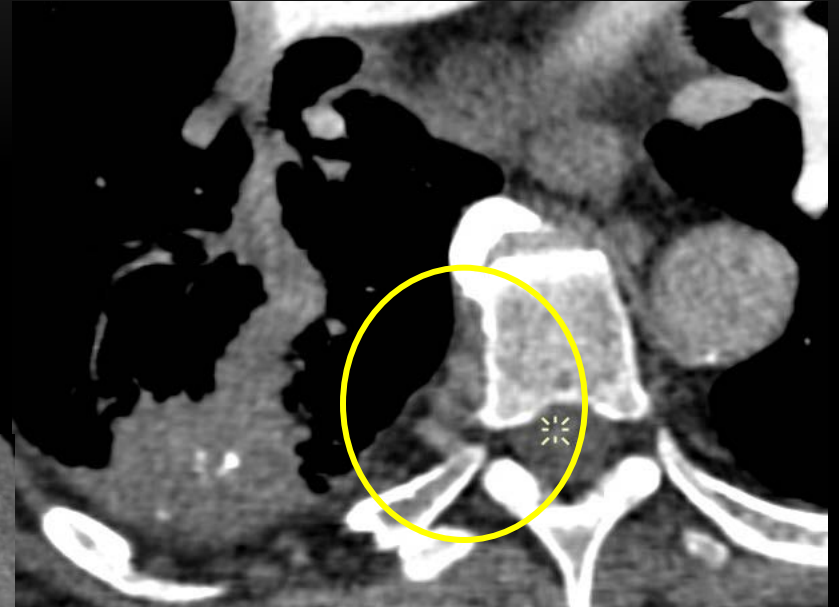
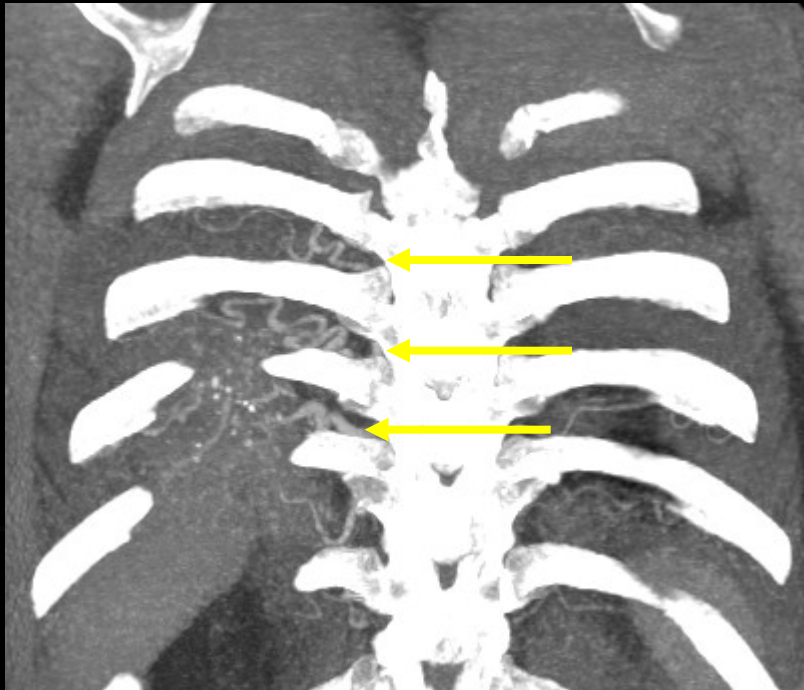


# EMBOLIE PULMONAIRE?

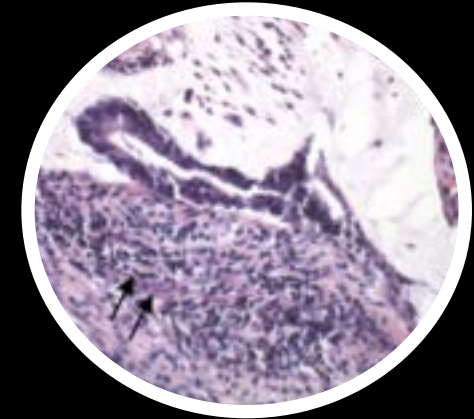
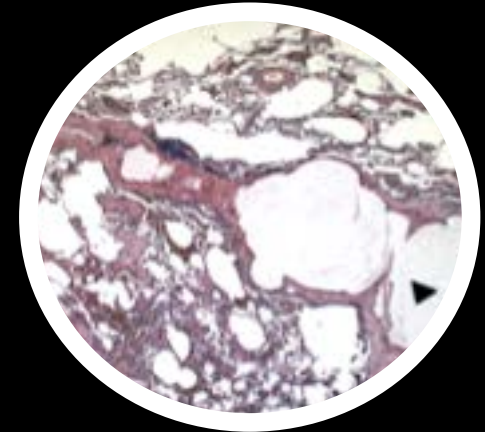
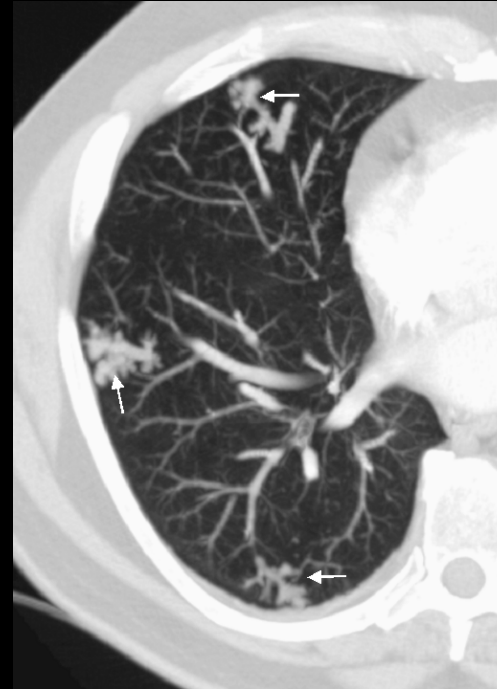
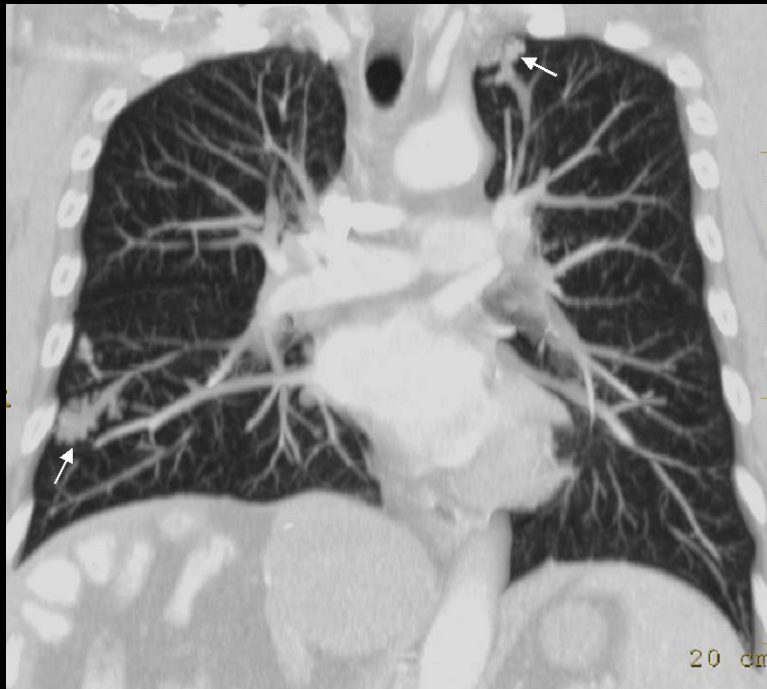- Opacification de la A10 → PAS D'EMBOLIE

## What else?

- Hypertrophie des artères bronchiques

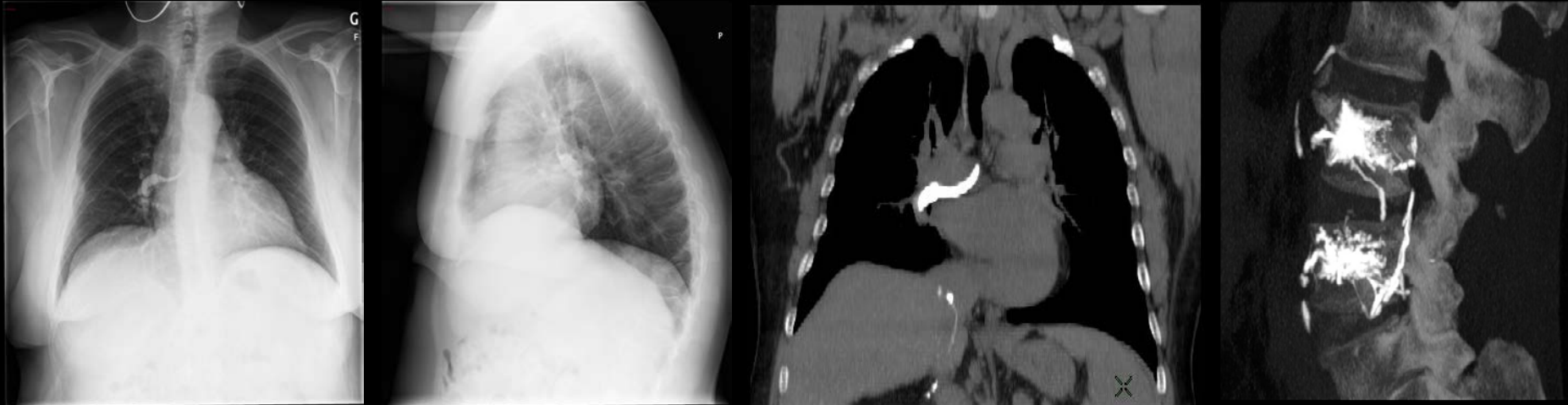


# Embolie tumorale: «arbre en bourgeons»



- Tack D et al. Tree-in-bud pattern in neoplastic pulmonary emboli. *AJR Am J Roentgenol* 2001;176:1421-2
- Bosmans S et al. Pulmonary metastatic microangiopathy of colon cancer presenting as a "tree-in-bud pattern. *Br J Radiol*. 2008;81(961):e11-12

# Embolie de matériel cimentoplastie



- Incidence: 23% des vertébroplasties percutanées: artères pulmonaires du 3ème ordre ou plus distales
- Corrélation significative entre présence de ciment dans la VCI et embolie pulmonaire de ciment ( $p=0.3$ )
- Facteurs de risque: approche bipédiculaire, opérateur non radiologue sous scopie (arceau en C)

Kim YJ, et al. Pulmonary cement embolism after percutaneous vertebroplasty in osteoporotic vertebral compression fractures: incidence, characteristics, and risk factors. *Radiology* (2009);251:250-9



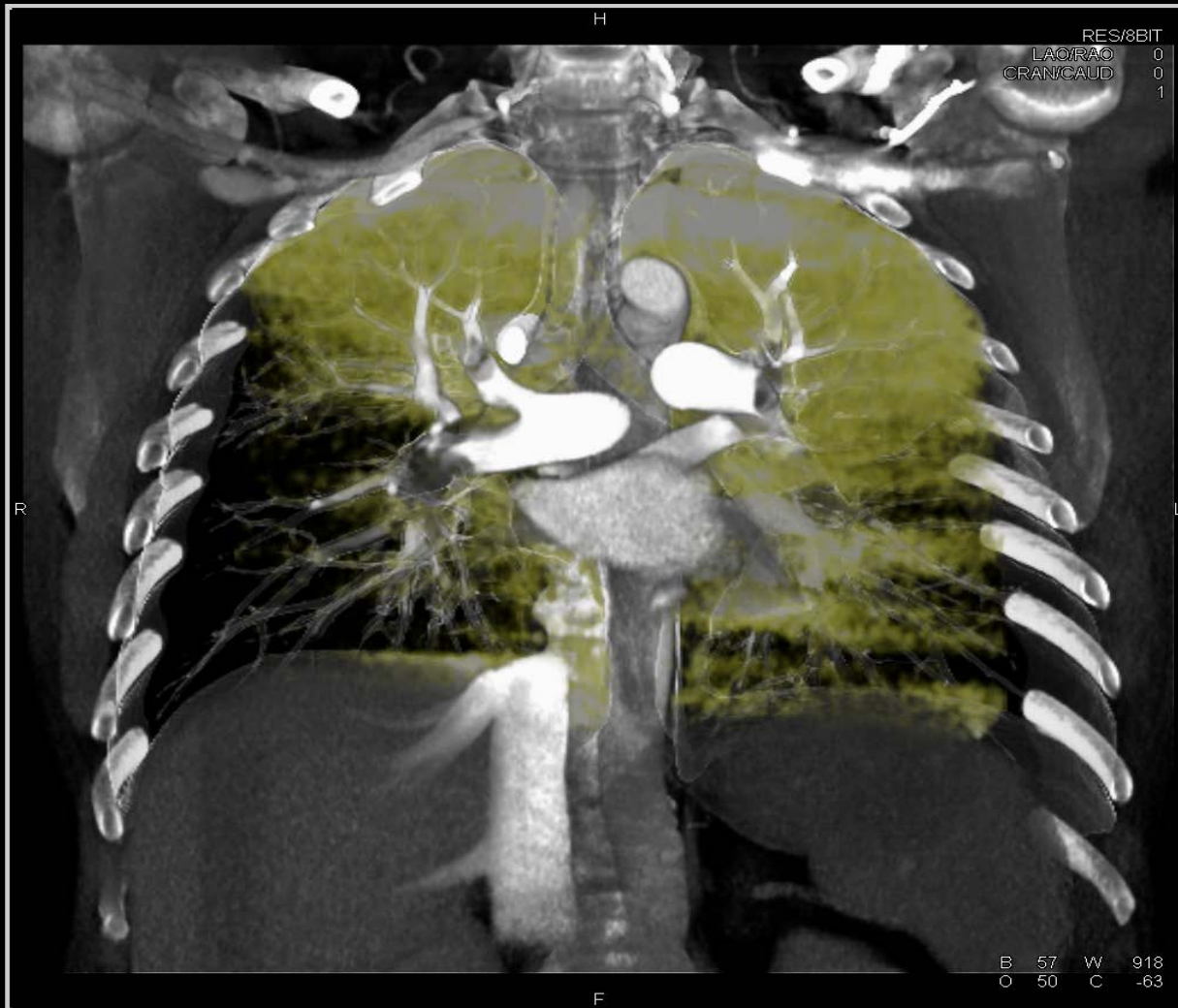
# Performances cliniques du CT multi-coupe

- 824 patients
- CT 4-8-16 coupes /rotation
- Standard de référence composite
- 51 patients non interprétables
- 773 patients interprétables
  - Sensibilité: 83% (150/181)
  - Spécificité: 96% (567/592)
  - VPP: 97% VPN: 95%

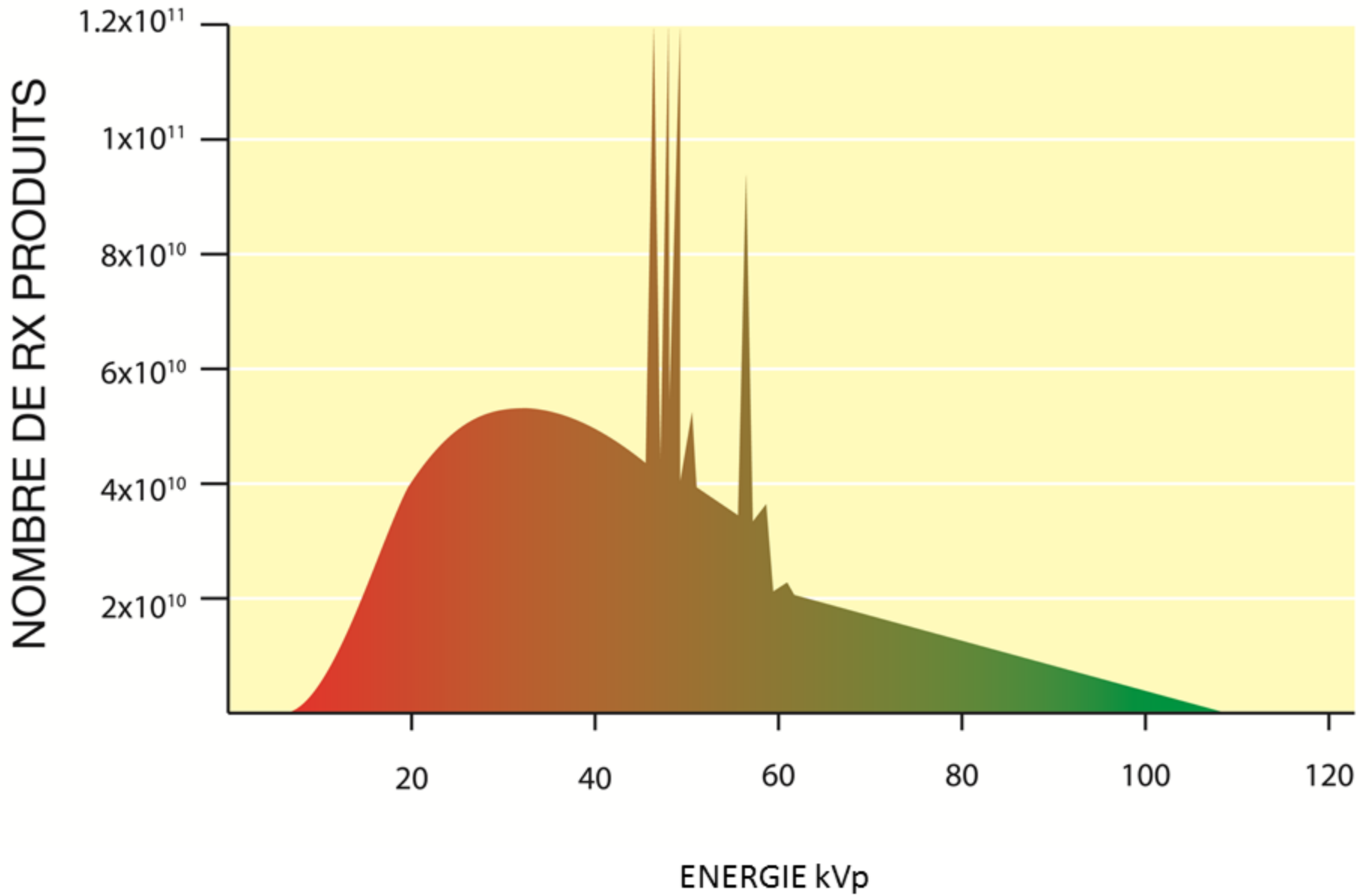
# Valeur prédictive négative élevée au MDCT

- 3500 patients
- 15 études
- SSCT, MDCT
- 3 mois follow-up
- Valeur prédictive négative: 99%
- Non instauration anticoagulation avec CT négatif apparaît « safe »

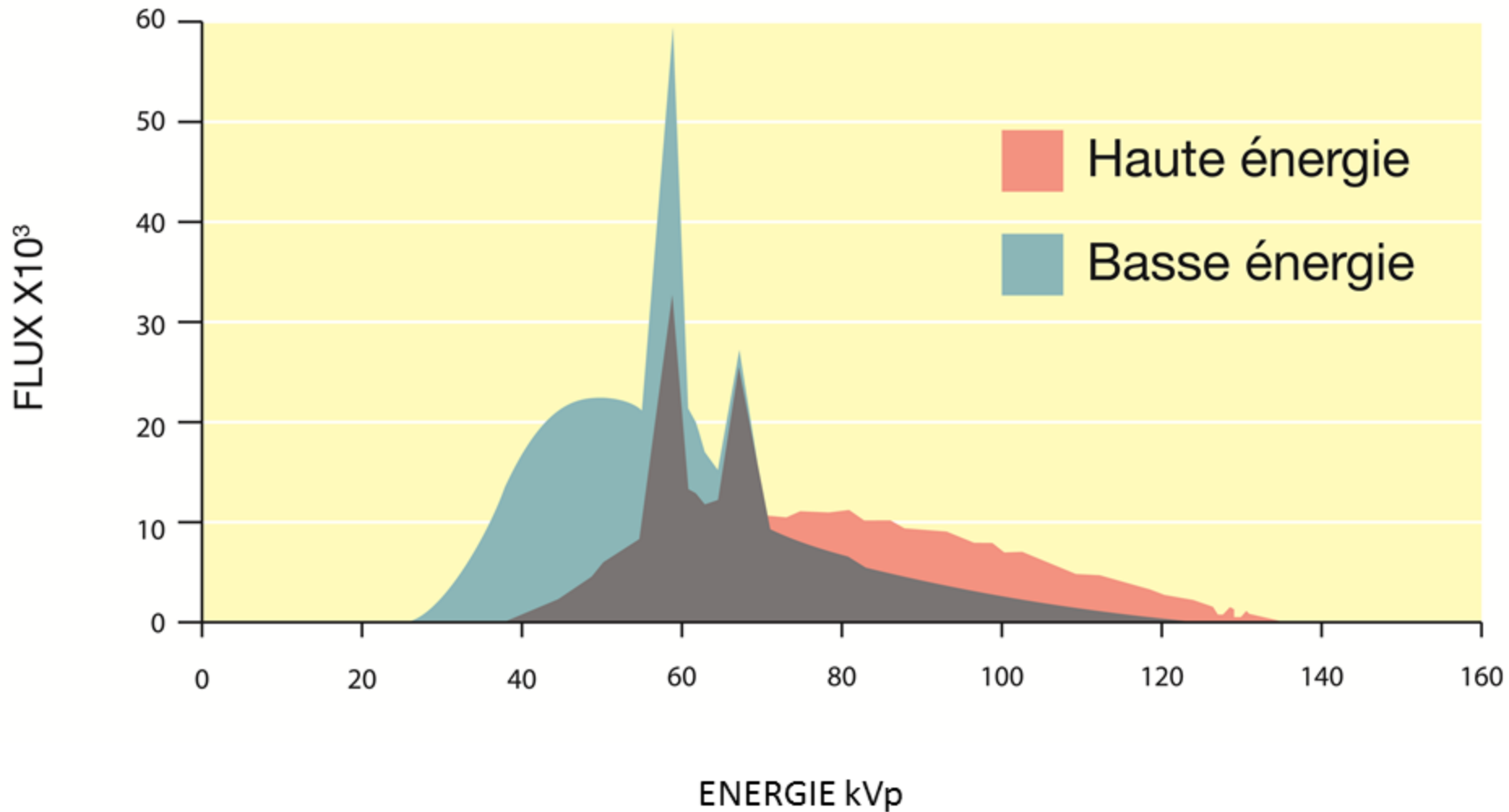
# 4B. CT Scanner double énergie ou CT spectral



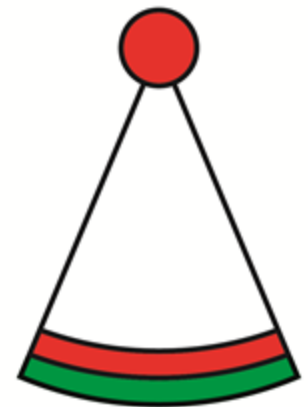
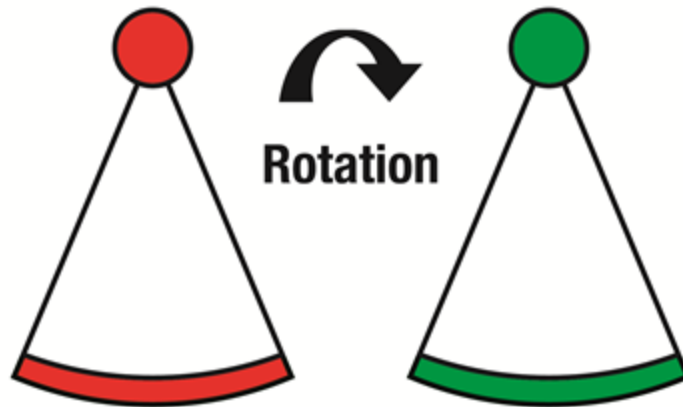
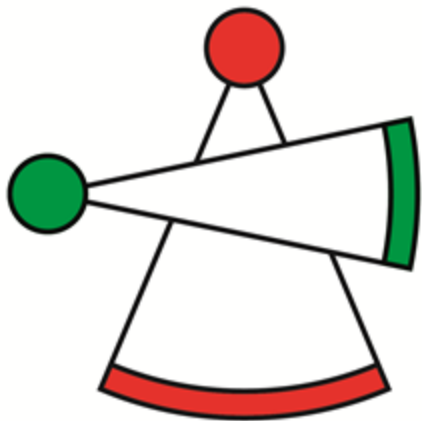# TDM CONVENTIONNELLE



# TDM DOUBLE ENERGIE



# Modes d'acquisition spectrale



**Double source**

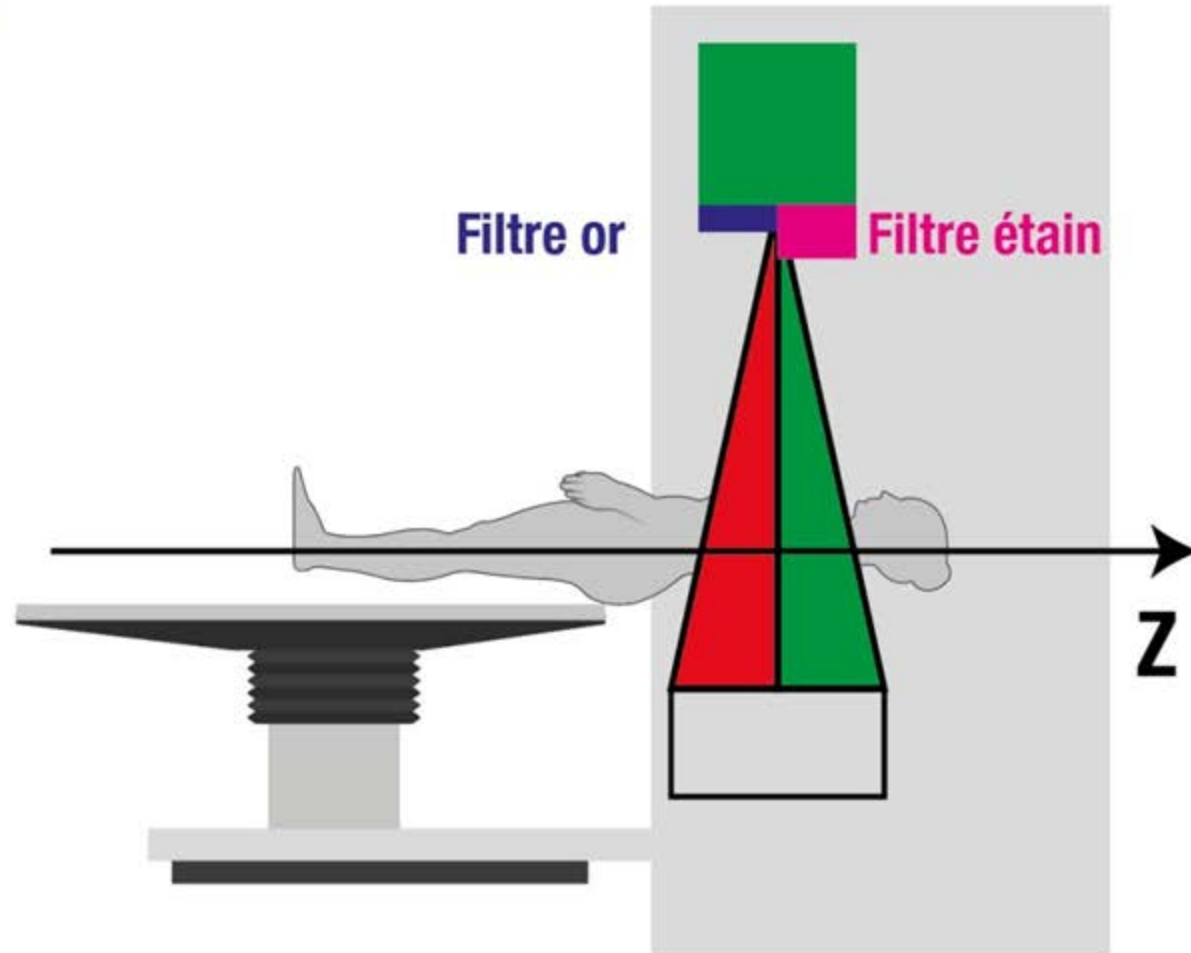
**Oscillation rapide des kV  
en cours de rotation**

**Détecteur double couche**

# CT spectral avec pré-filtration des rayons X

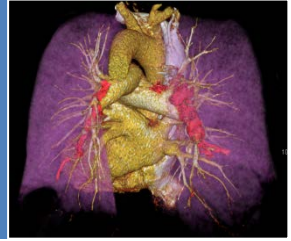

**TwinBeam**



**Emission**

# Embolie pulmonaire

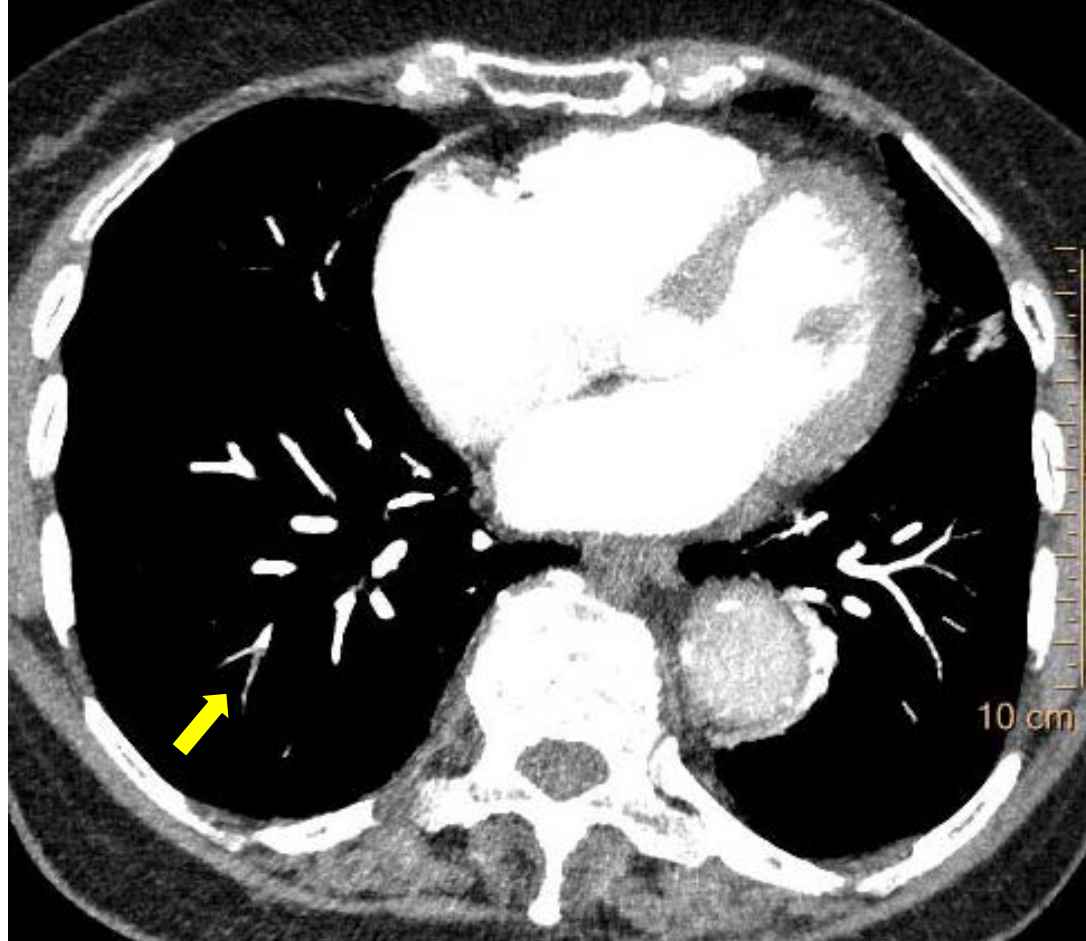


- Amélioration de détection d'embolies pulmonaires périphériques
- Réduction du volume de produit de contraste
- Amélioration de la qualité d'opacification
- Stratification du risque?



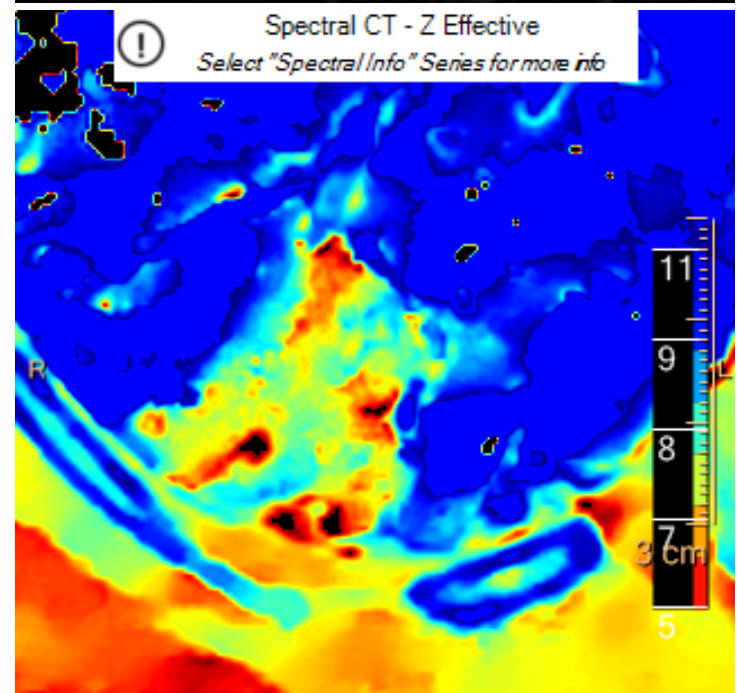
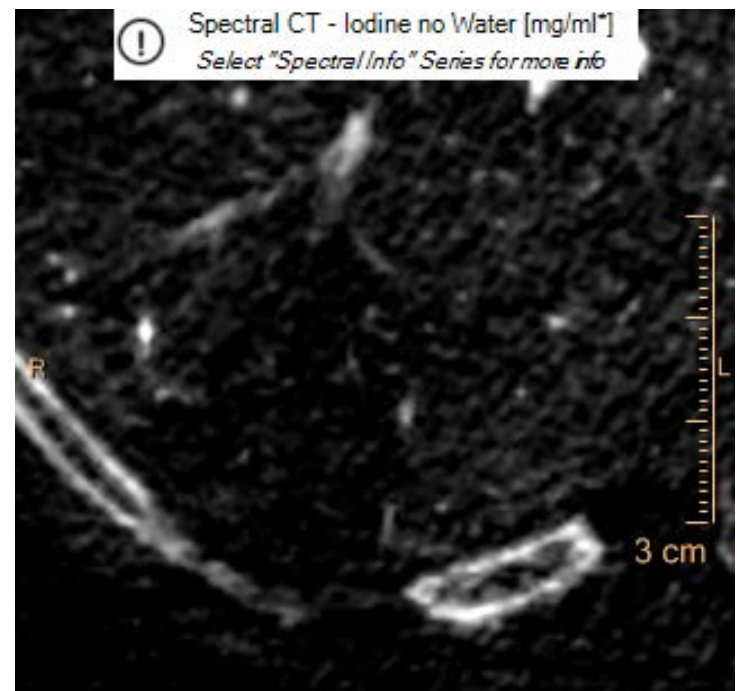
# Amélioration de la détection des embolies pulmonaires périphériques

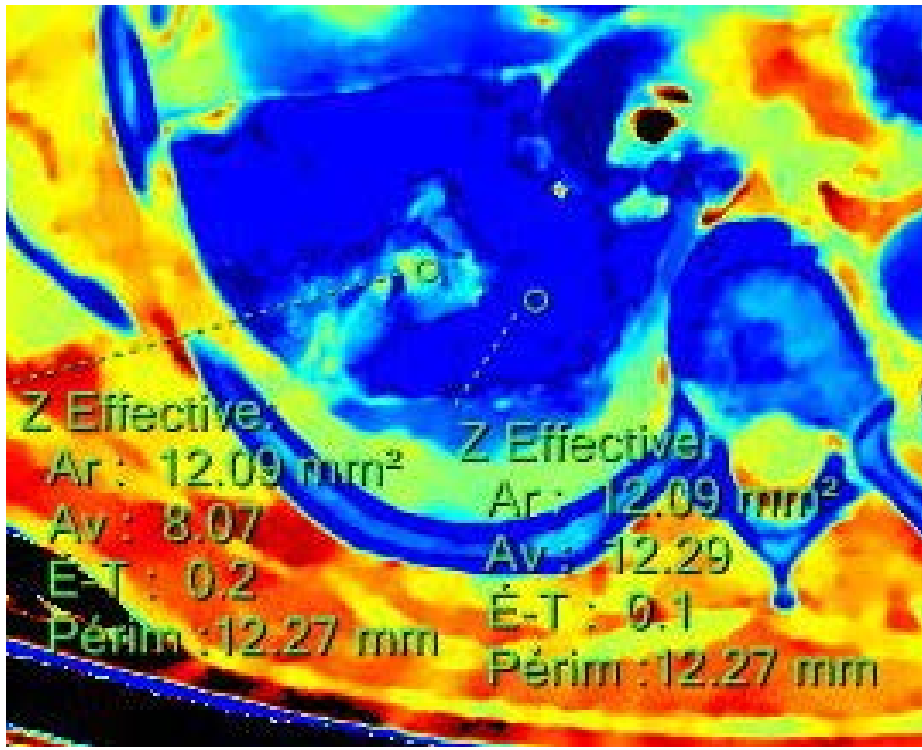
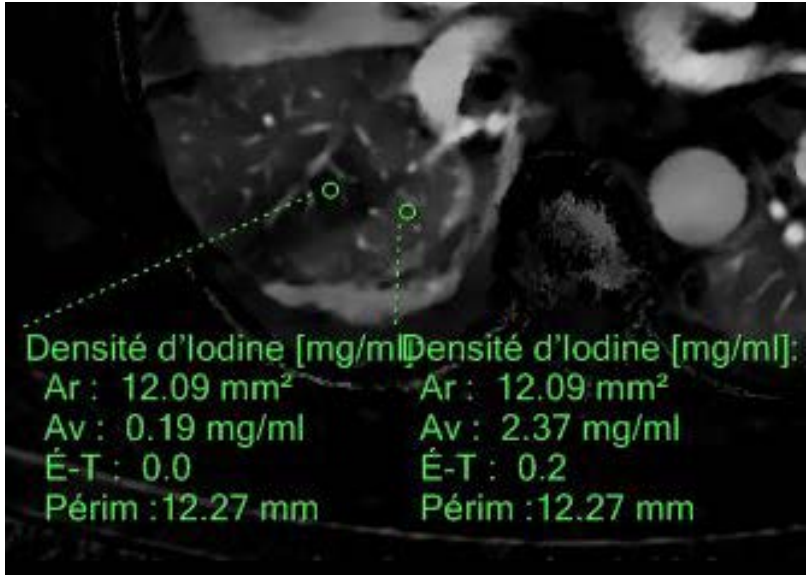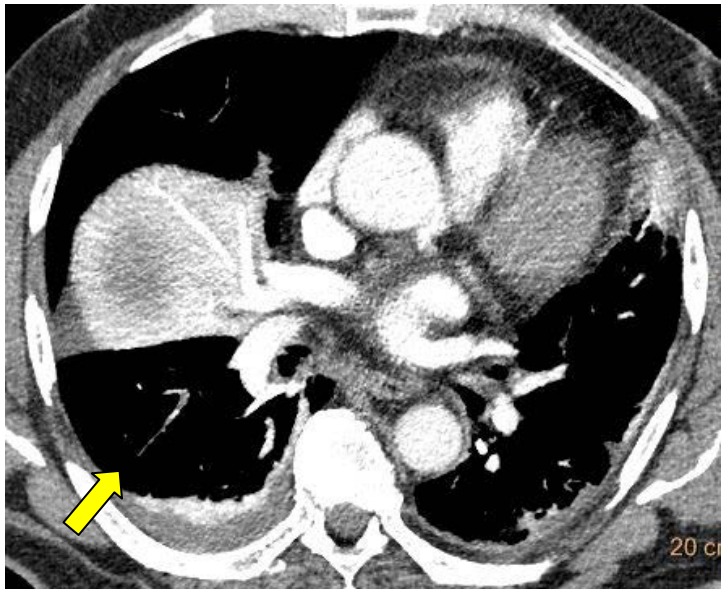
- Accès à l'imagerie de perfusion grâce à la cartographie d'iode qui nous donne une vision instantanée de la répartition d'iode au sein du parenchyme pulmonaire
- Excellente concordance avec les clichés scintigraphiques de ventilation-perfusion
- 4/17 EP sous-segmentaires visibles (N tot= 75 caillots) que sur cartographie de perfusion



## Z atomic number display

Sakamoto A, Sakamoto I, Nagayama H, Koike H, Sueyoshi E, Uetani M. Quantification of lung perfusion blood volume with dual-energy CT: assessment of the severity of acute pulmonary embolism. *AJR* (2014);203:287-291





# Diminution de la quantité de produit de contraste

**PLOS ONE** A Peer-Reviewed, Open Access Journal

View this Article | Submit to PLOS | Get E-Mail Alerts | Contact Us

PMCID: PMC5132396

PLoS One 2016; 11(12): e0167214.  
Published online 2016 Dec 1. doi: [10.1371/journal.pone.0167214](https://doi.org/10.1371/journal.pone.0167214)

## Dual Energy CT Pulmonary Angiography with 6g Iodine—A Propensity Score-Matched Study

Andreas Meier,<sup>1\*</sup> Kai Higashigaito,<sup>1</sup> Katharina Martini,<sup>1</sup> Moritz Wurnig,<sup>1</sup> Burkhardt Seifert,<sup>2</sup> Dagmar Keller,<sup>3</sup> Thomas Frauenfelder,<sup>1</sup> and Hatem Alkadhi<sup>1</sup>

Christophe Leroyer, Editor

[Author information](#) ► [Article notes](#) ► [Copyright and License information](#) ►

This article has been corrected. See [PLoS One 2017 February 9; 12\(2\): e0172251](#).

This article has been [cited by](#) other articles in PMC.

### Abstract

Go to:

#### Objective

To evaluate the performance of low contrast media (CM) dose dual-energy computed tomography pulmonary angiography (CTPA) with advanced monoenergetic reconstructions in patients with suspected pulmonary embolism (PE).

#### Materials and Methods

The study had institutional review board approval; all patients gave written informed consent. Forty-one patients (25 men, 16 women, mean age 62.9±14.7 years) undergoing low CM dose (15ml, 6g iodine) dual-energy CTPA with advanced monoenergetic reconstructions were matched via propensity-scoring based on logistic regression analysis with a comparison group of 41 patients (24 men, 17 women, mean age 62.7±13.9 years) undergoing standard CM dose single-energy CTPA (80ml, 24g iodine). Subjective (noise, artifacts) and objective (attenuation, noise, contrast-to-noise ratio (CNR)) image quality was assessed by two blinded, independent readers. All patients underwent clinical follow-up after three months for evaluation of adverse events.

#### Formats:

Article | [PubReader](#) | [ePub \(beta\)](#) | [PDF \(2.1M\)](#) | [Citation](#)

#### Share

[Facebook](#) [Twitter](#) [Google+](#)

#### Save items

★ Add to Favorites ▼

#### Similar articles in PubMed

Reduced iodine load at CT pulmonary angiography with dual-energy monochromatic imaging: comparison with [Radiology. 2012]

Advanced virtual monoenergetic images: improving the contrast of dual-energy CT pulmonary angiography. [Clin Radiol. 2015]

Value of monoenergetic low-kV dual energy CT datasets for improved image quality of CT pulmonary angic [Eur J Radiol. 2014]

Iterative reconstruction in single source dual-energy CT pulmonary angiography: Is it sufficient to achieve a radiati [Eur J Radiol. 2015]

70 kVp computed tomography pulmonary angiography: potential for reduction of iodine load and radiation [J Thorac Imaging. 2015]

See reviews...  
See all...

#### Cited by other articles in PMC

Correction: Dual Energy CT Pulmonary Angiography with 6g Iodine—A Propensity Score-Matched Study [PLoS ONE. 2017]

See all...

#### Links

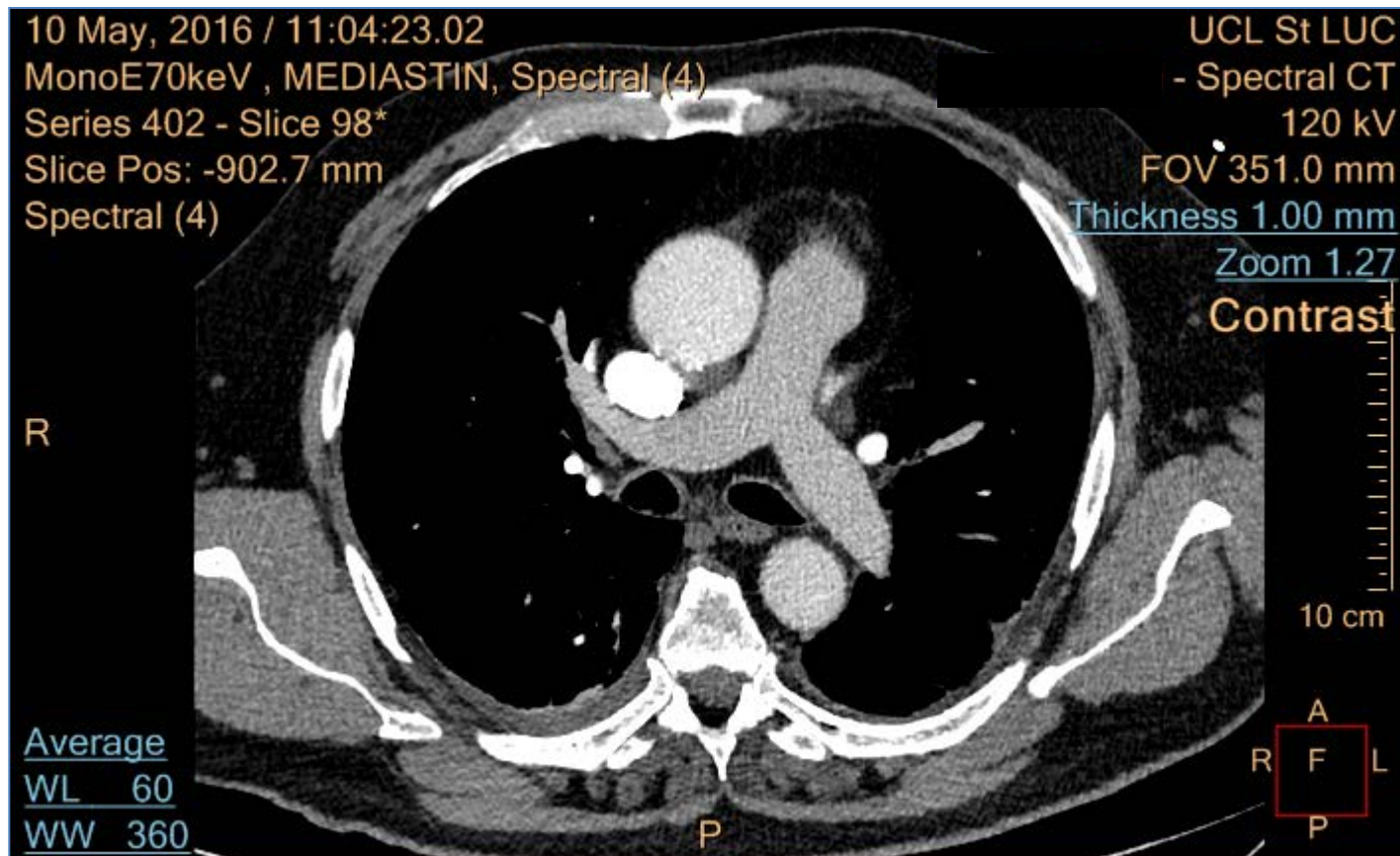
[PubMed](#)

[Taxonomy](#)

Meier A., et al. Dual energy CT pulmonary angiography with 6g Iodine. A propensity Score-matched study. Plos One 2016 Dec 1;11(12):e0167214. doi: [10.1371/journal.pone.0167214](https://doi.org/10.1371/journal.pone.0167214). eCollection 2016.

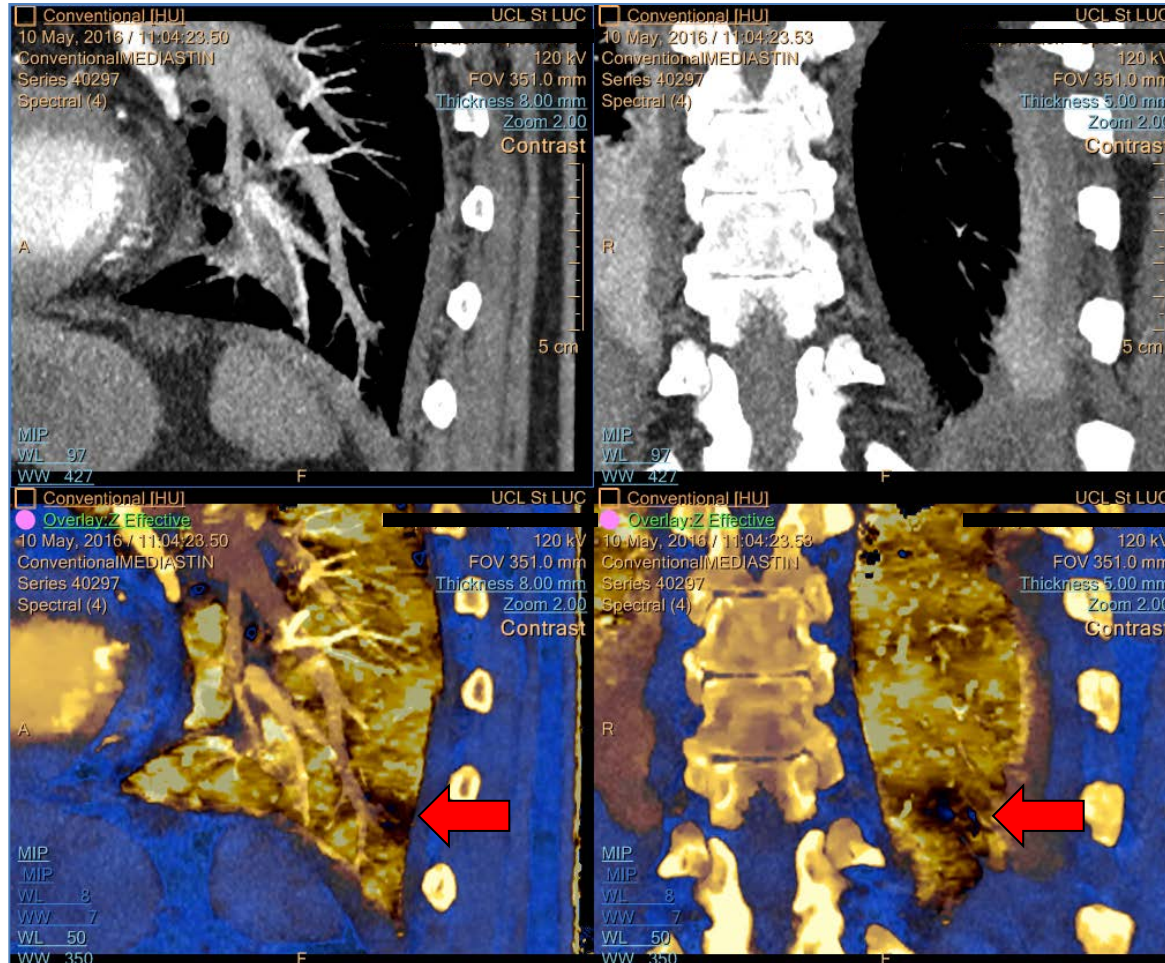
# Suspicion d' Embolie pulmonaire

## Valsalva -> mauvaise opacification des Artères pulmonaires



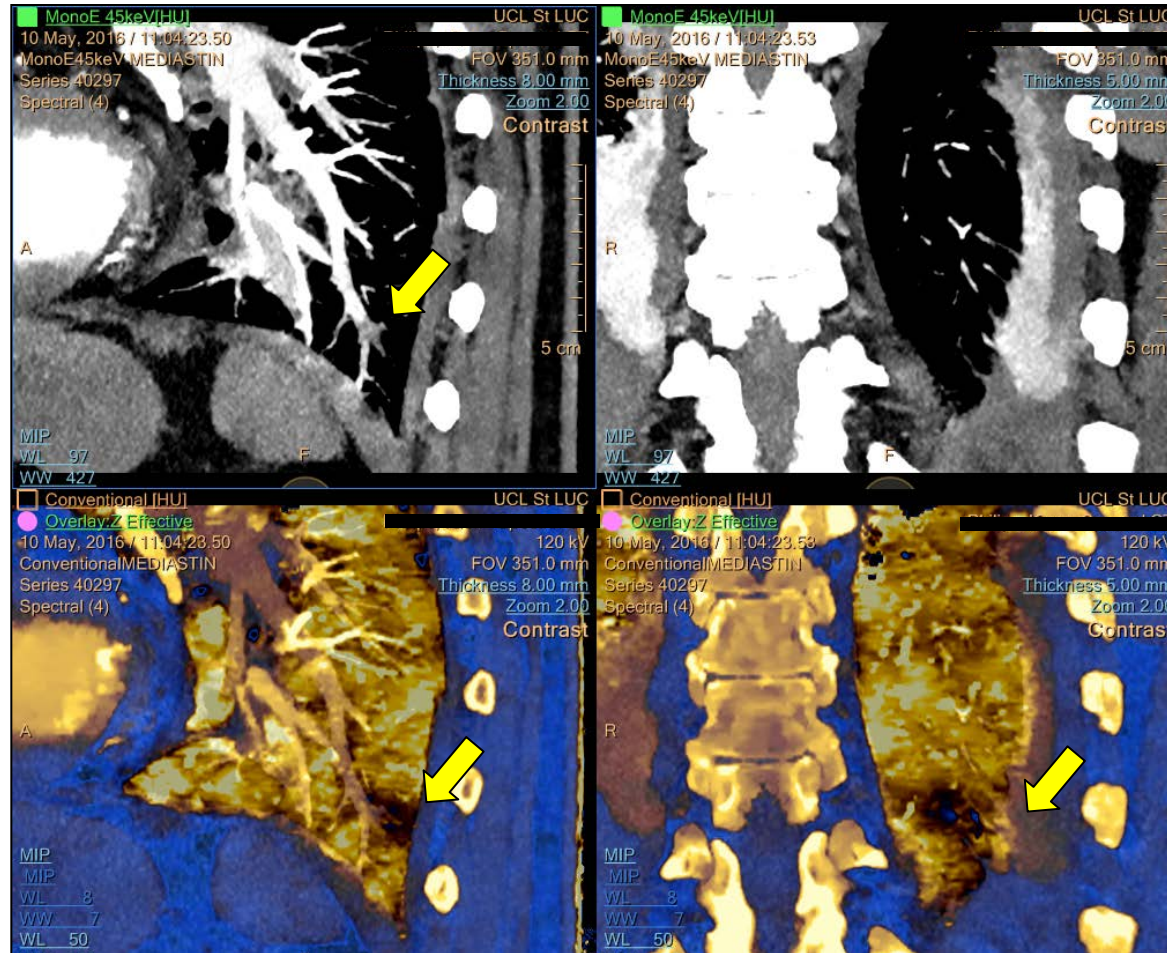
# Suspicion d'EP

Défaut de Perfusion visible en Zeff (flèche rouge), artefact ?  
Pas de caillot visible au CT conventionnel



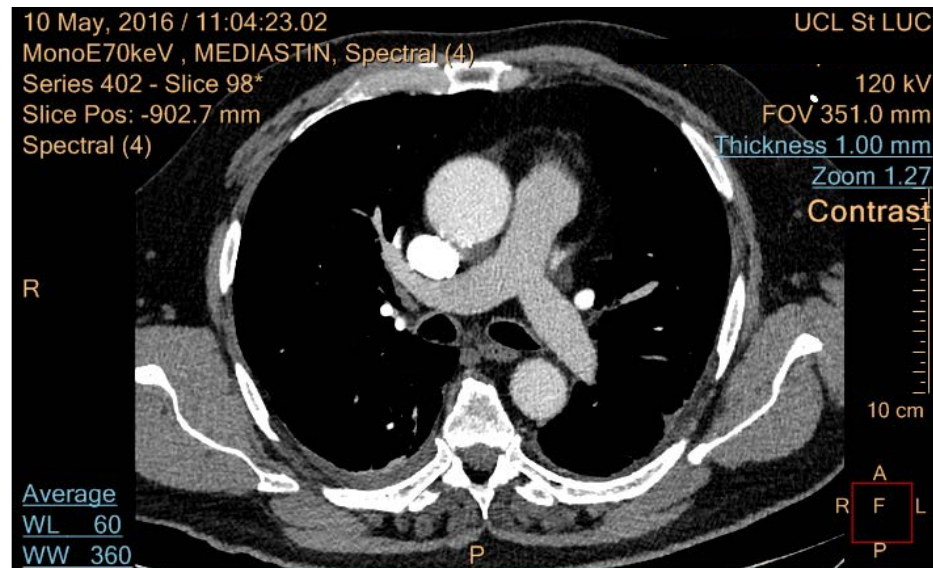
# Suspicion of PE

Défect de Perfusion visible en Zeff (flèche rouge)  
caillot visible à 45 keV (flèche jaune)

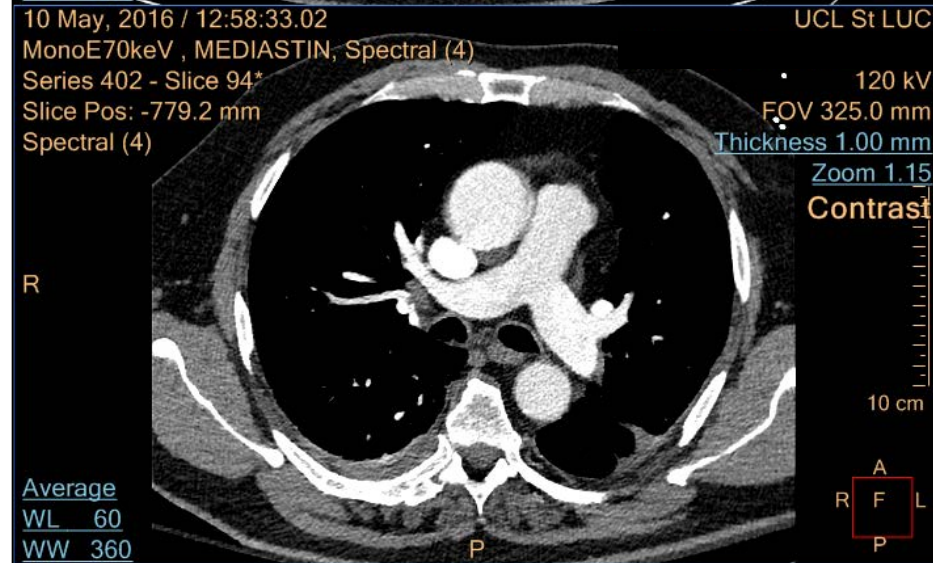


# Doute: Patient réinjecté

Injection 1



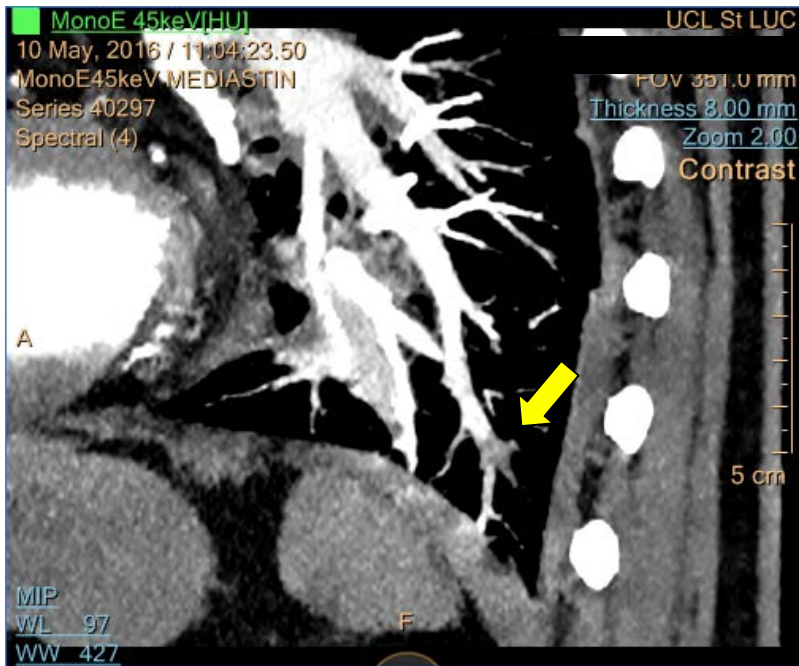
Injection 2



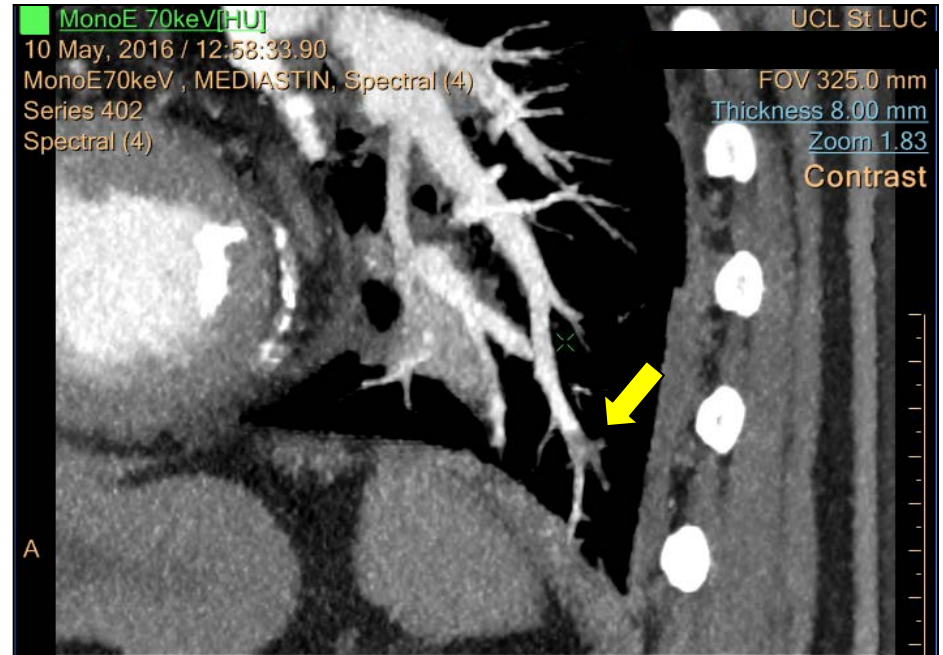


# Suspicion d'EP: Patient réinjecté

## Présence de caillot confirmé



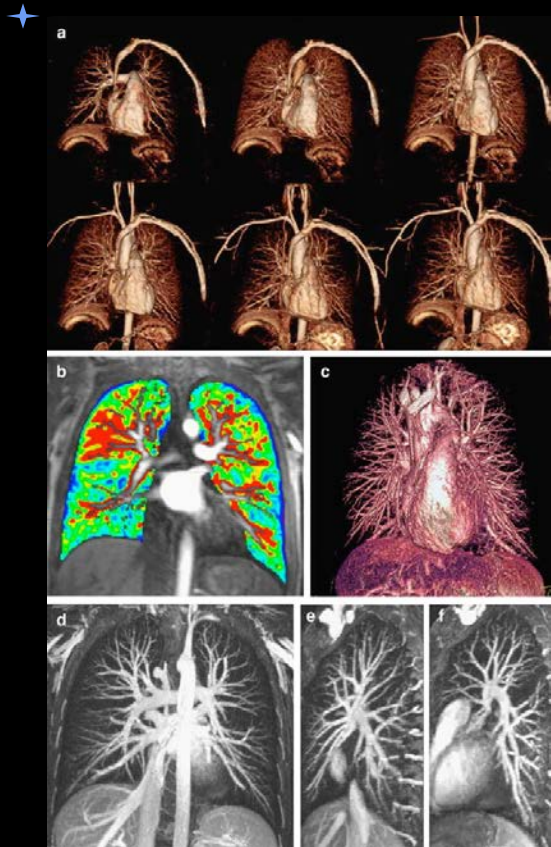
Injection 1, 45 keV



Injection 2, 70 keV

COMBINAISON CARTE IODEE ET IMAGES MONOCHROMATIQUES

# 5. IRM pulmonaire



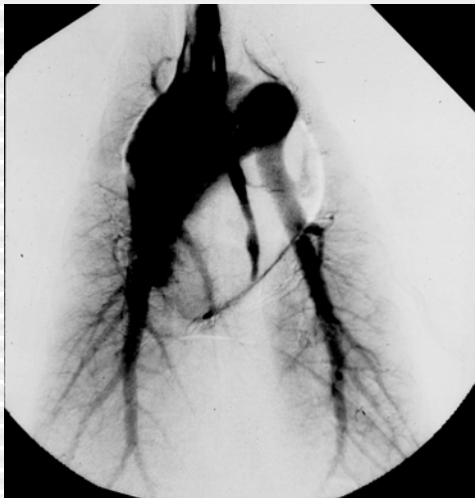- Echo de gradient 3D (CE-MRA)
- Agent blood pool, <sup>\*</sup>imagerie parallèle: < 1 mm (20 sec)
- Sensibilité: 70-100%
- Spécificité: 92-100%
- Limites: artères pulmonaires ss segmentaires
- Venographie MR+ IRM pulmonaire < 20'

## 5.IRM pulmonaire

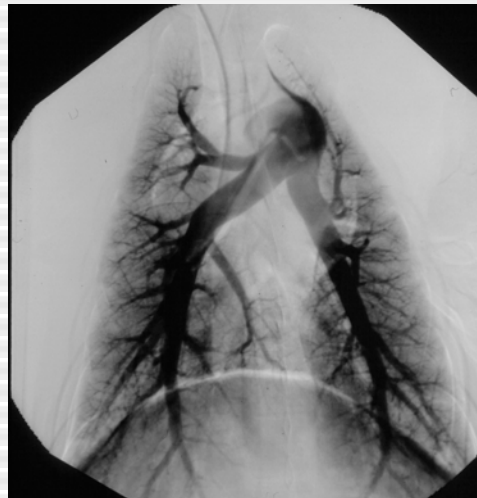Magnetic resonance angiography, averaged across centers, was **technically inadequate in 25%** of patients (92 of 371). The proportion of technically inadequate images **ranged from 11% to 52%** at various centers. Including patients with technically inadequate images, magnetic resonance angiography identified **57%** (59 of 104) with pulmonary embolism. **Technically adequate** magnetic resonance angiography had a **sensitivity of 78% and a specificity of 99%**. **Technically adequate magnetic resonance angiography and venography had a sensitivity of 92% and a specificity of 96%**, but **52%** of patients (194 of 370) had technically inadequate results.

**Gadolinium-enhanced magnetic resonance angiography for pulmonary embolism: a multicenter prospective study (PIOPED III).** Ann Intern Med. 2010 Apr 6;152(7):434-43,

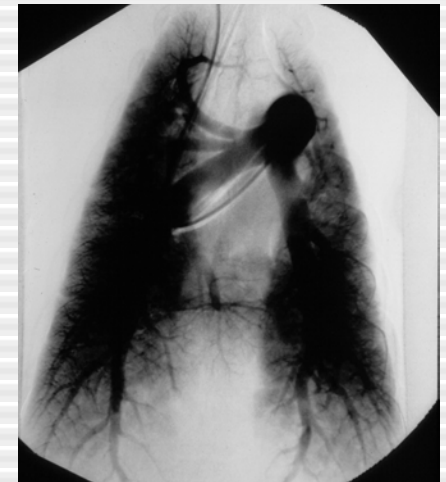
## 6. Artériographie pulmonaire: meilleure performance car meilleure distension vasculaire?



Injection iv périphérique



Injection artère pulmonaire



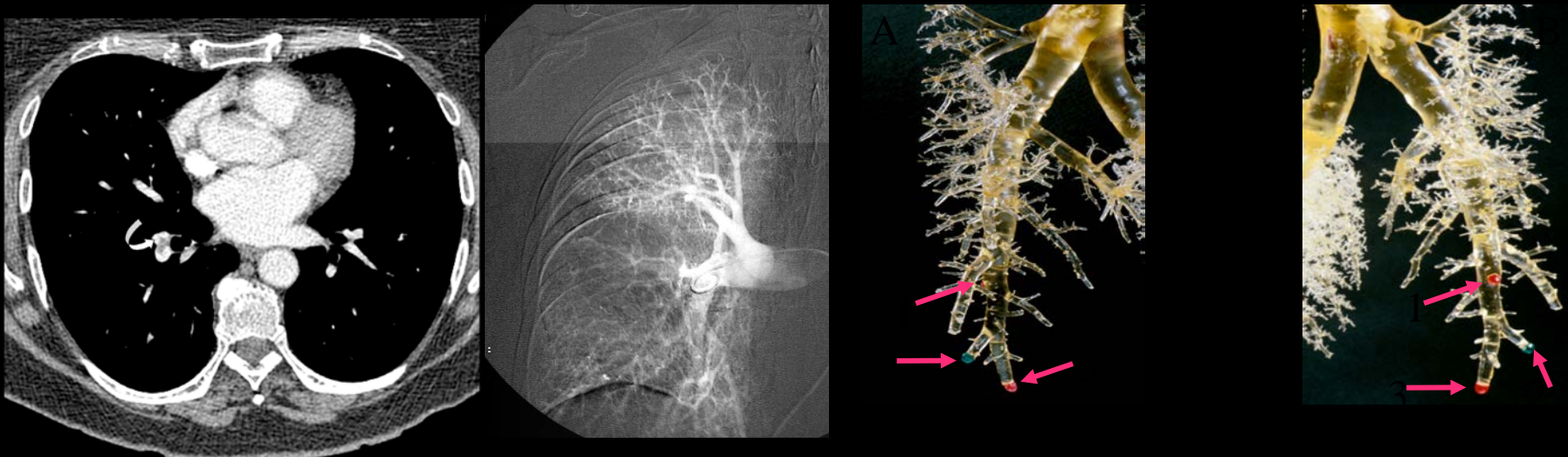
Injection intraartérielle : Q' x 2

La distension des vaisseaux pulmonaires provoqué par l'injection de produit de contraste n'est pas significativement différente selon le site d'injection

E Coche, L Baile, K Kim, JR Mayo.

The effect of contrast injection rate and site on pulmonary vascular distension. Academic Radiology 1999; 6 : 419-425

## 6. Angiographie pulmonaire: comparaison avec une méthode de référence externe



Méthode de référence- Méthode invasive potentiellement dangereuse

1 cas/ 3: discordance d'interprétation

Sensibilité/valeur prédictive positive: 87-88%

Fragmentation d'embolies massives/discordance interprétation

Irradiation: 3.2-30 mSv

# Situations cliniques particulières

Femmes enceintes

Patient avec CI à l'iode

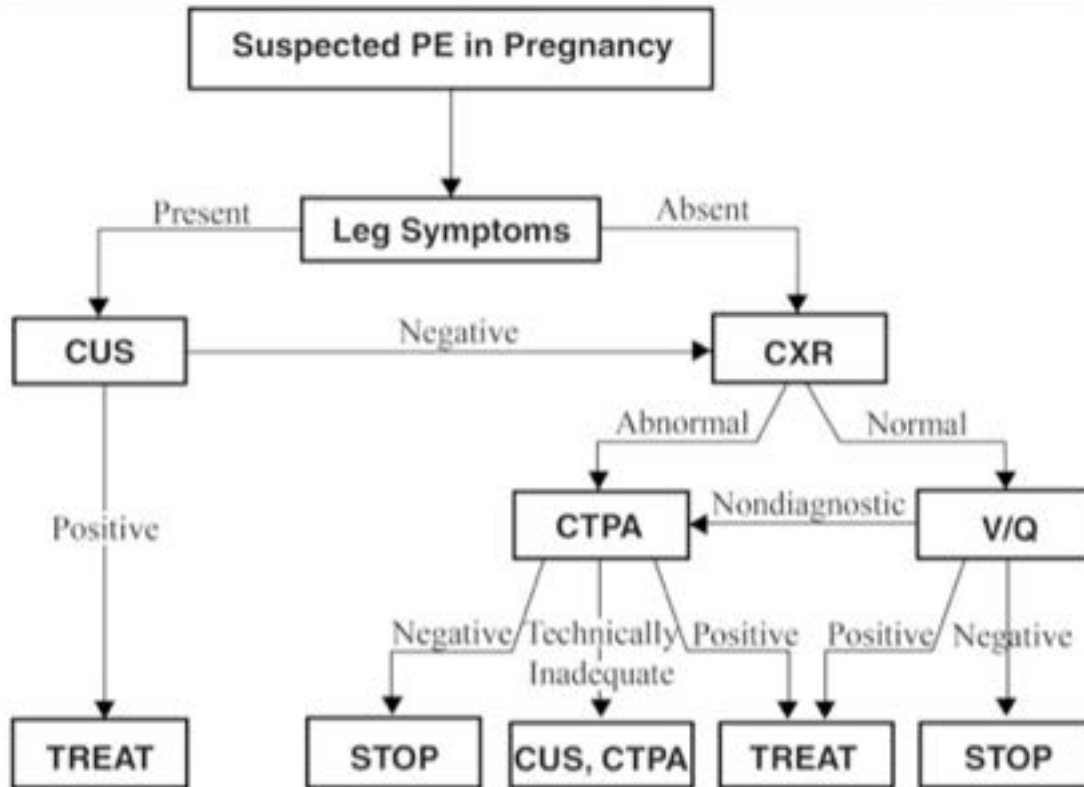
Embolie pulmonaire périphérique isolée

Embolie massive

# Femmes enceintes et EP

- D-dimères ++ entre le 2ème T et 4-6 semaines après accouchement
- Risque de sur/sous R/ mis en balance avec risque de l'irradiation
- US mbs inférieurs (V. iliaques)-IRM pulmonaire
- CTAP << 3x que V/P scan
- V/P scan << CTAP seins
- Réduire dose (modulation) et protection seins
- Risque iode au foetus non connu → test pour détecter hypothyroïdie

# American thoracic Guidelines



Diagnostic algorithm for suspected PE in pregnancy.

Pas de D-dimères  
chez la femme  
enceinte: manque  
de spécificité



## Recherche d'embolie pulmonaire chez la femme enceinte ou POST-PARTUM :

recommandations octobre 2017 (Dr. B. GHAYE/L. DEFRIZE)

### Algorithme diagnostique :

- Pas de recherche de D-dimères
- Signes cliniques de thrombose veineuse profonde (STPV) : faire écho-Doppler
- **Pas de signe de TVP :** 1) Rx thorax
  - 2) Scintigraphie V/P si Rx Thorax normale
  - 3) Angio-scanner inadéquat : écho-doppler ou recommencer l'angio-scanner

### Technique de l'angio-scanner :

- Examen à faire impérativement sur l'IQON
- Au moins 100cc de produit de contraste iodé à 350 mg/ml, en fonction du poids de la patiente et de l'âge de la grossesse
- Débit d'injection élevé obligatoire : 5cc/sec. Minimum
- Dose : utiliser 120kV
- Pas d'inspiration, demandez à la patiente de bloquer simplement la respiration pour éviter le phénomène de Valsalva.

- **Délai :** pas de bolus-tracking ! Démarrez l'acquisition 20 secondes après le début de l'injection. Il faut en général 7 secondes pour que le contraste injecté dans une veine au pli du coude arrive au niveau des artères pulmonaires, donc l'acquisition doit être terminée au plus tard 5 à 7 secondes après la fin de l'injection.
- Plus discutable : pour réduire la dose, certains suggèrent de limiter la longueur de l'acquisition en partant des coupes diaphragmatiques jusqu'à 2cm au-dessus de l'aorte.
- !!!!! Dire à la patiente de signaler l'injection d'iode au pédiatre à la naissance de l'enfant afin qu'il réalise un teste ad hoc.

**NB :** la quantité d'iode qui passe dans le lait maternel est infinitésimale. Il n'y a pas de nécessité de recommander l'arrêt de l'allaitement pendant 24h après un examen en post-partum.

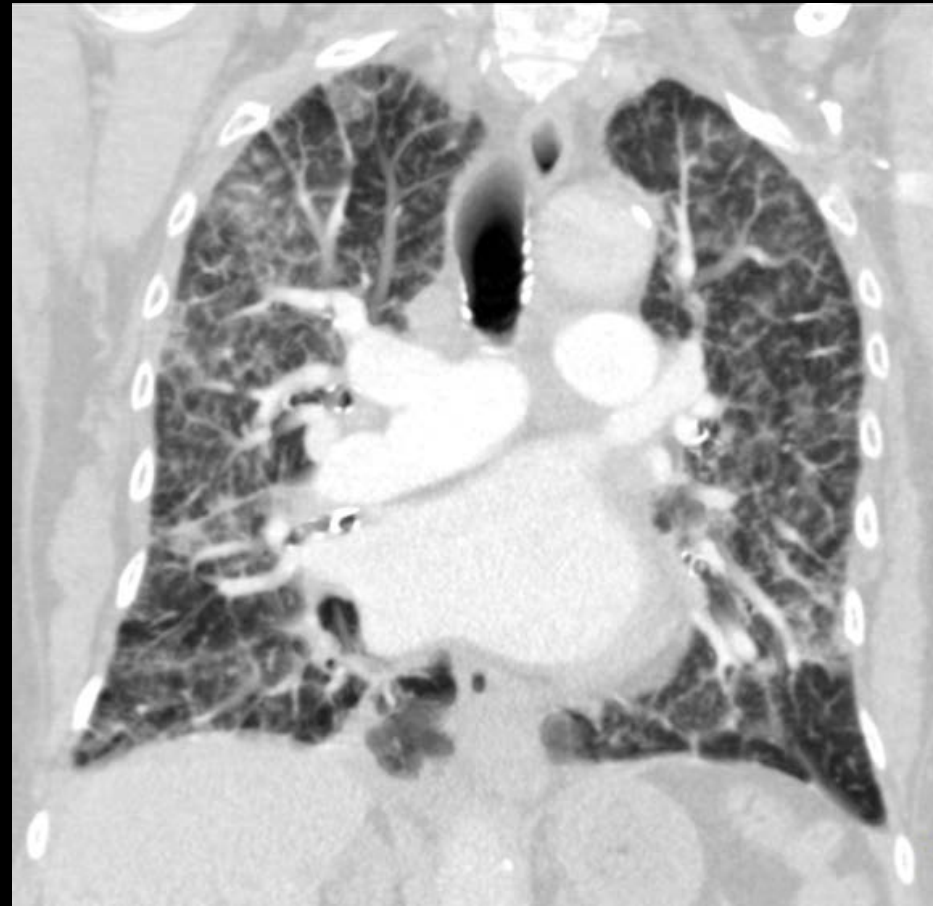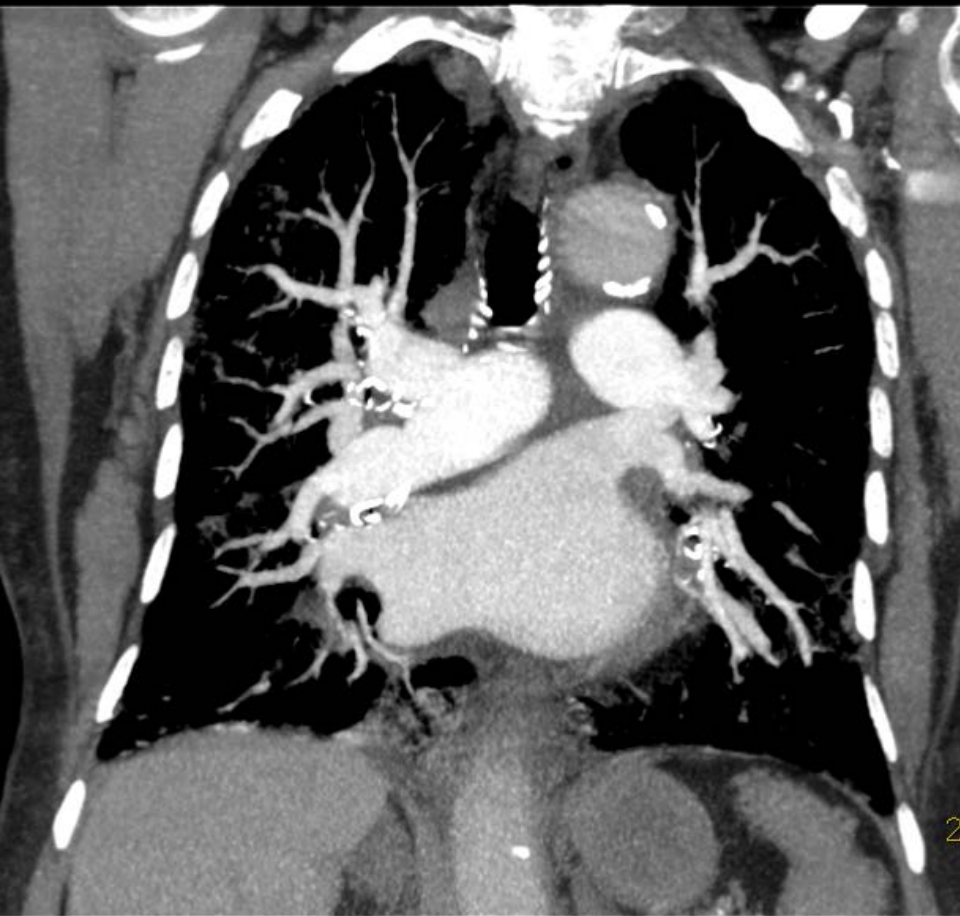


**Ne pas scanner le cou ni l'abdomen !!!!!**

# Patients avec CI pdc et EP

- Iode: Allergie-néphrotoxicité dose dépendante
- Faire US mbs inf/scinti V/P
- Insuffisance rénale:
- Produits iso-osmolaires moins toxiques que hyper-osmolaire
- Réduction des doses sur MDCT ~40 mL
- Allergie à l'iode:
- Corticothérapie
- CT au Gd, IRM

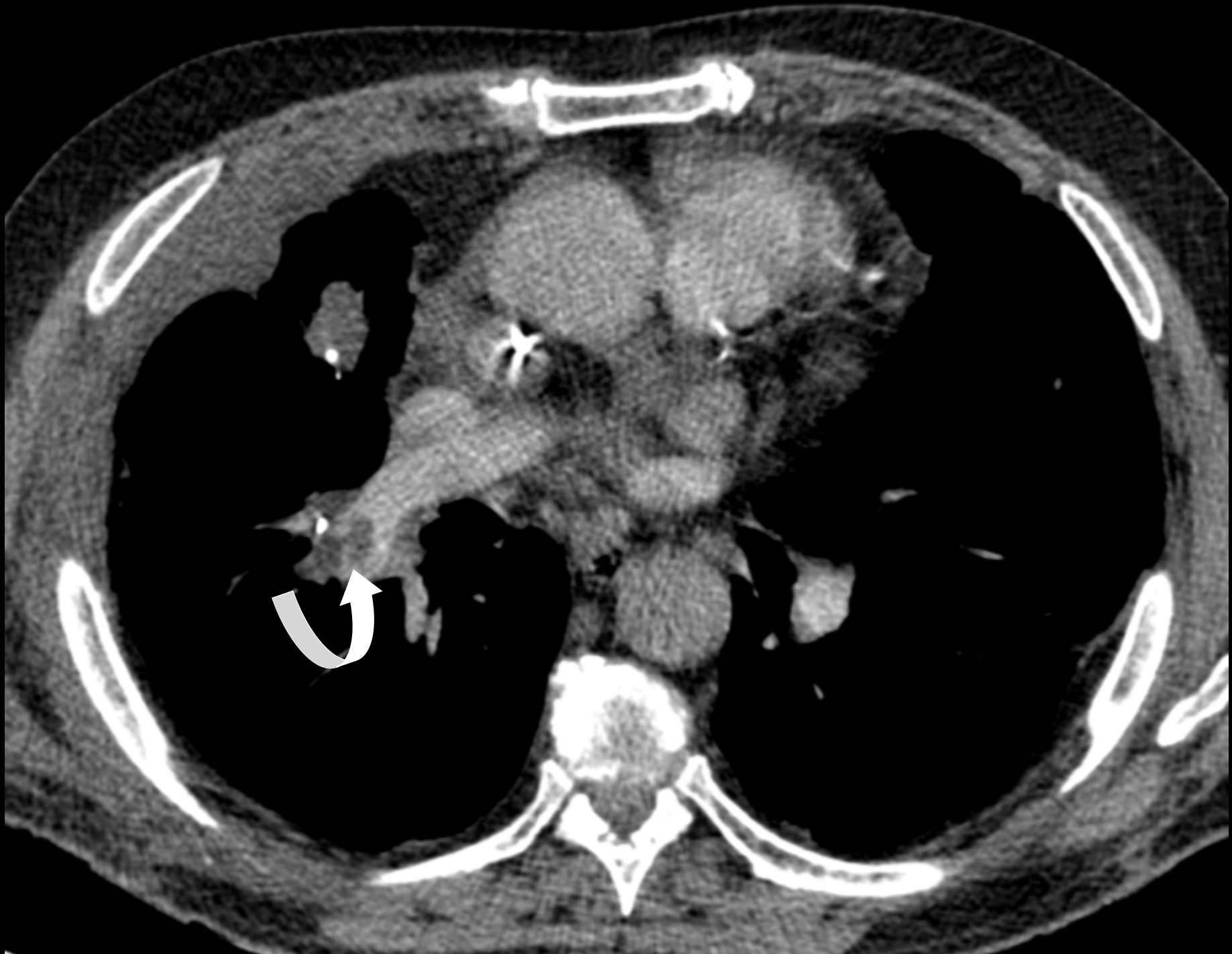
Wu CC, et al. Pulmonary 64-MDCT angiography with 30 mL of iv contrast material: vascular enhancement and image quality. AJR 2012;199:1247-51



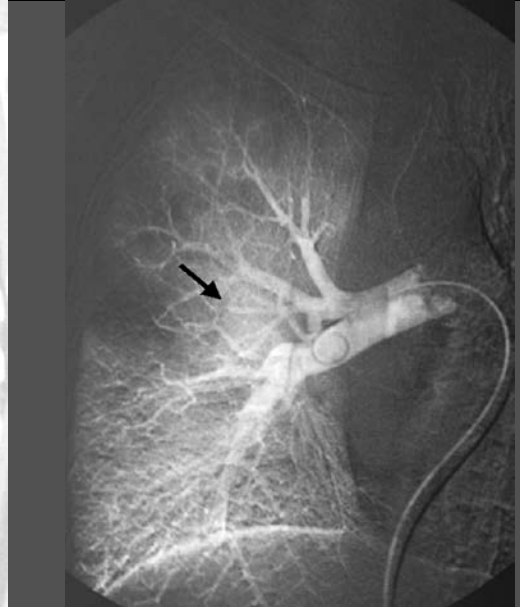
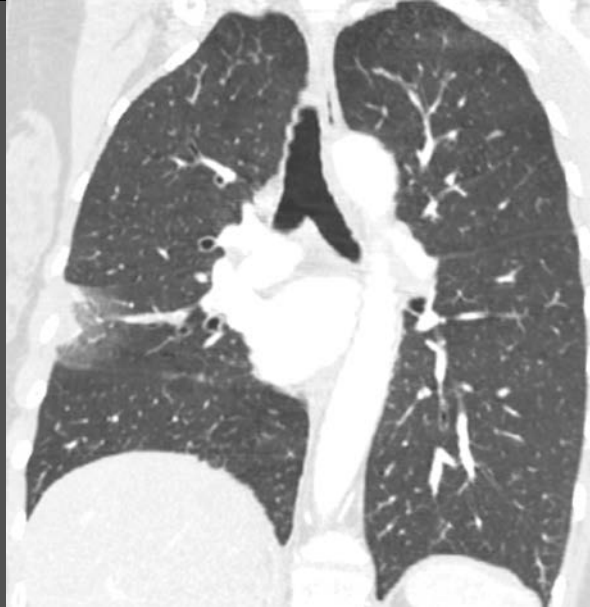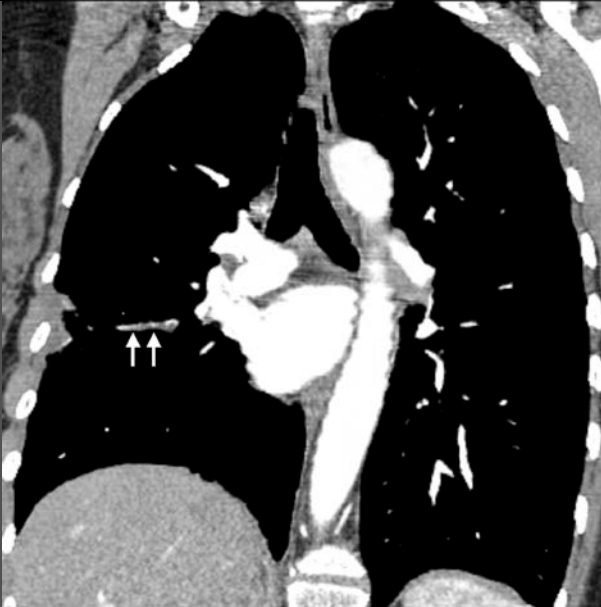Patiente de 83 ans avec suspicion d'embolie pulmonaire, pathologie interstitielle, possible décompensation cardiaque

Créatinémie limite: 1.5 mg/dL

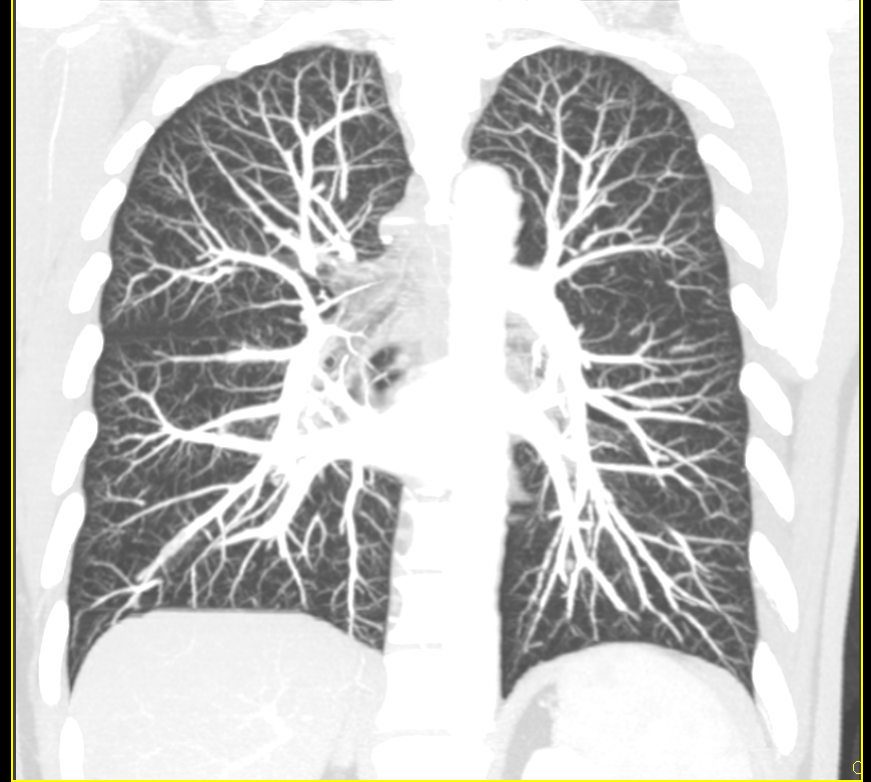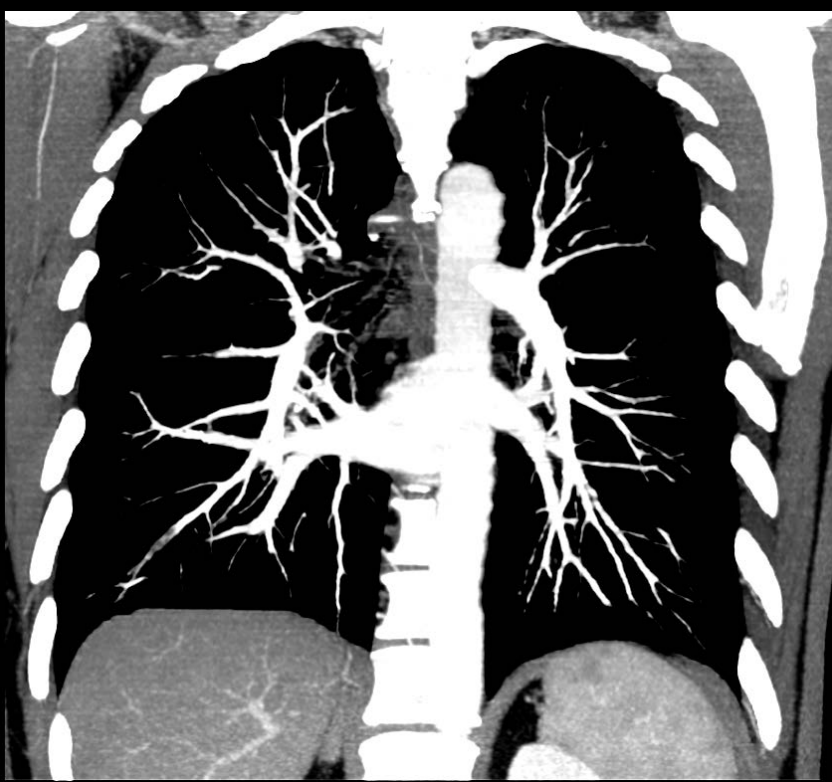
CT B-64 (PMS) : 64 x 0.625 mm, temps acquisition: 3.5 sec- injection: 40 mL pdc



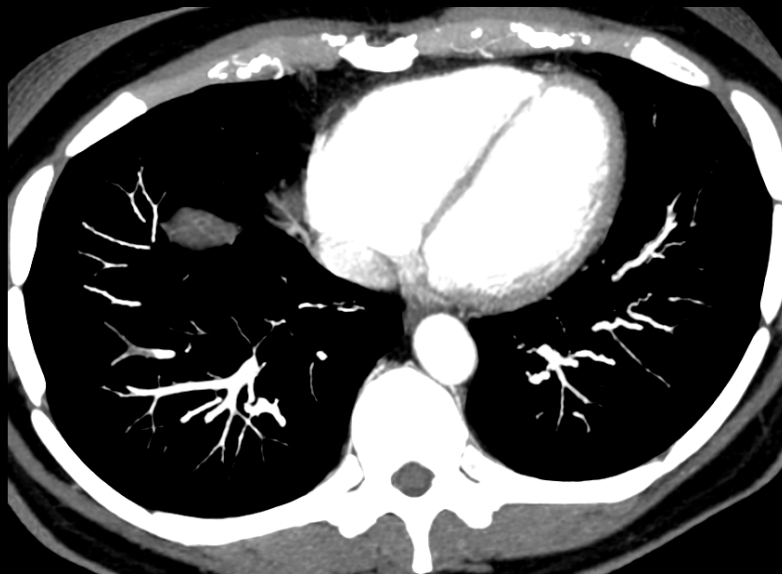
# Embolie pulmonaire sous segmentaire isolée



- 6 à 30 % des patients avec embolie pulmonaire documentée ne présente qu'un caillot dans une artère sous-segmentaire ou au delà
- Gold standard imparfait pour démontrer l'embolie ss segmentaire

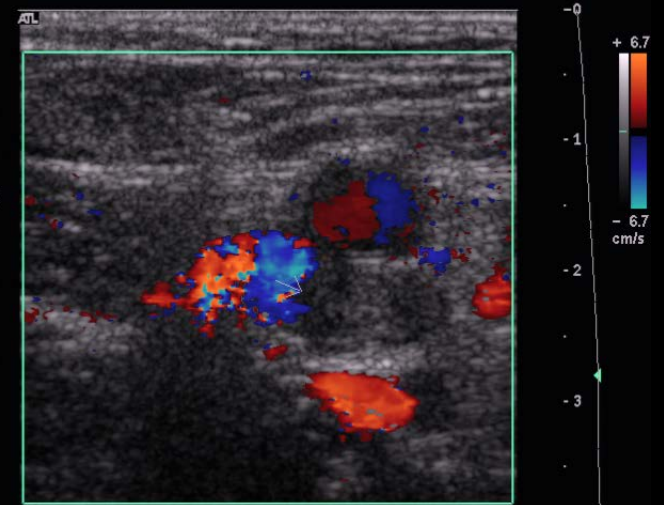


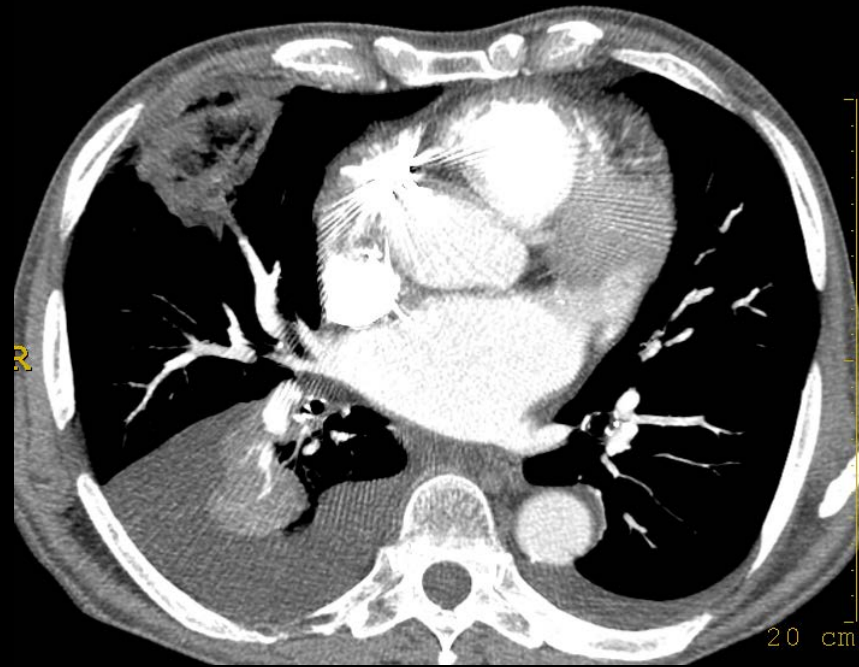
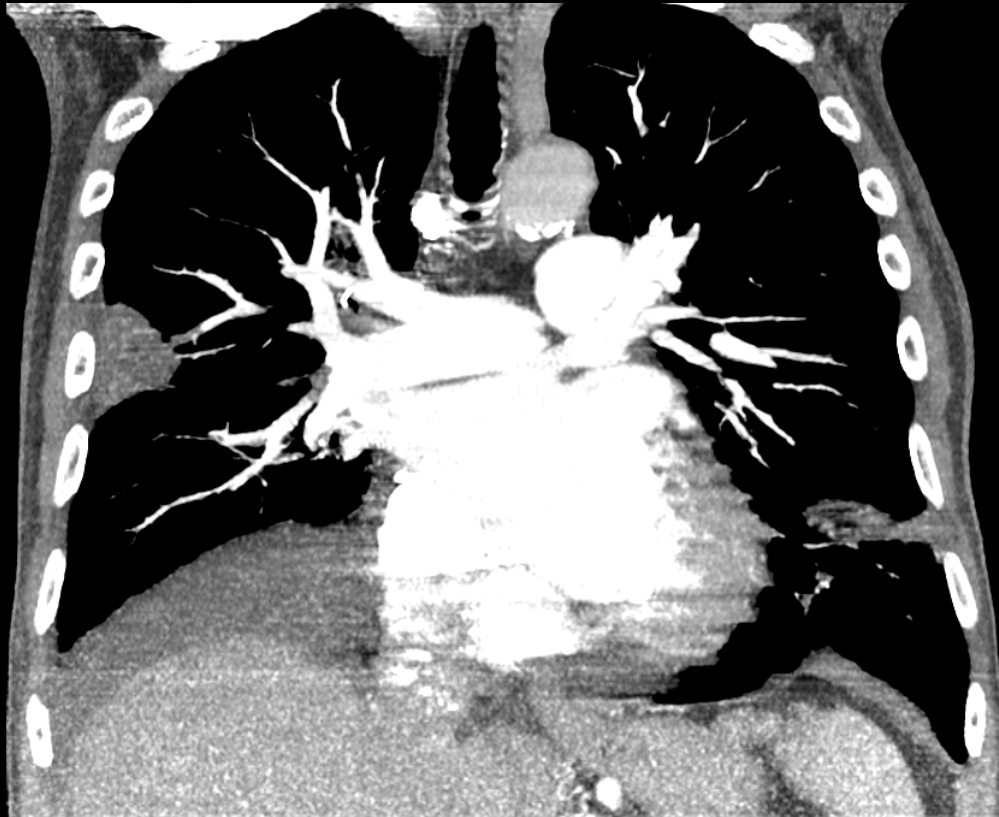
25% des sujets avaient une DVT à l'écho Doppler



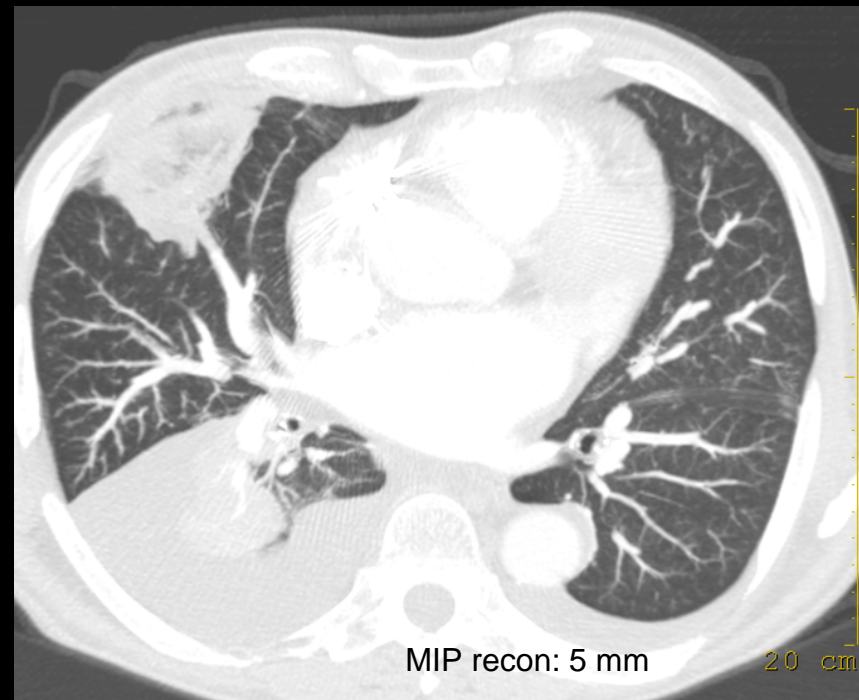
Ech 2  
170dB/C3  
Persist Moy  
Optim 2D:Gén  
Coul 79% Ech 7  
FP Bas  
PRF 700 Hz  
Optim flux: V moy  
N/B 0 Pg 0  
Coul 0 Pg 0

VFSD H |





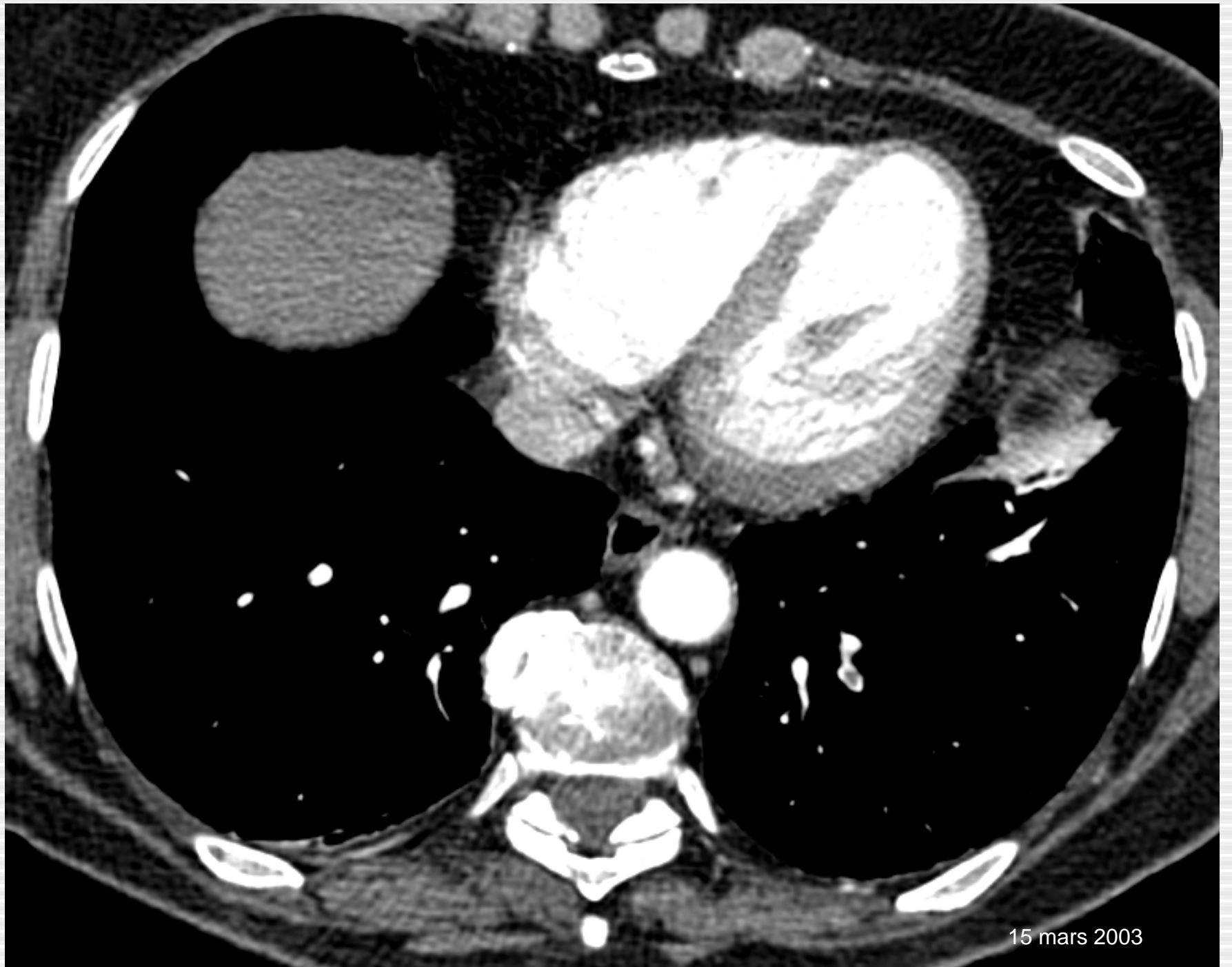43 % des patients avaient  
au moins un infarctus pulmonaire



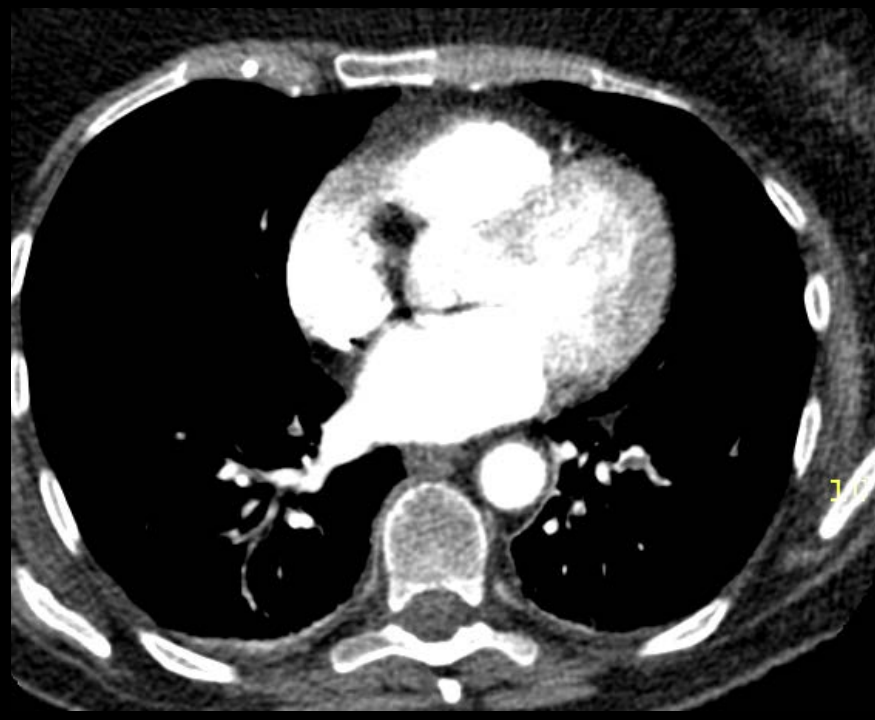
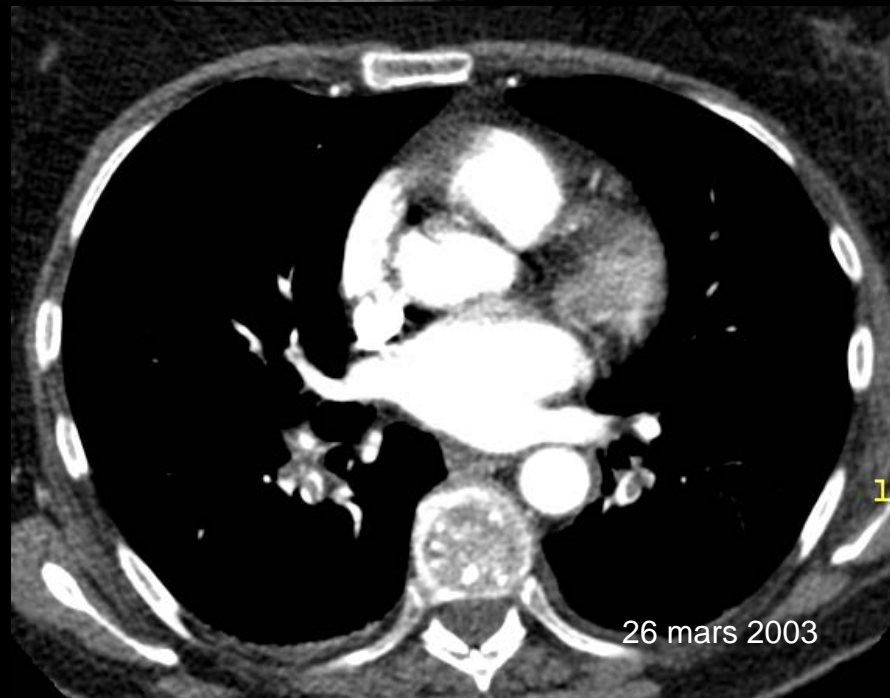
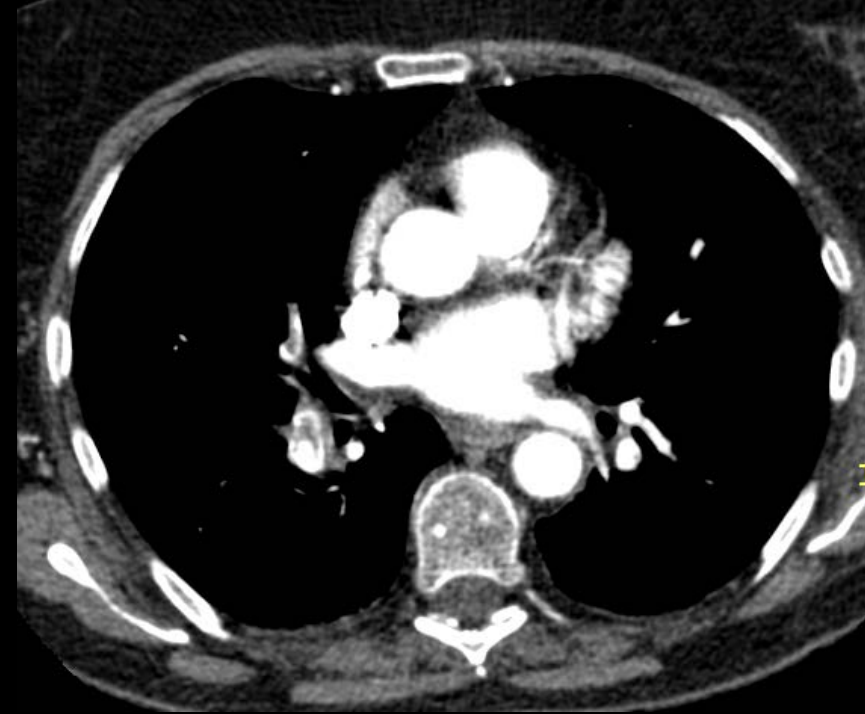
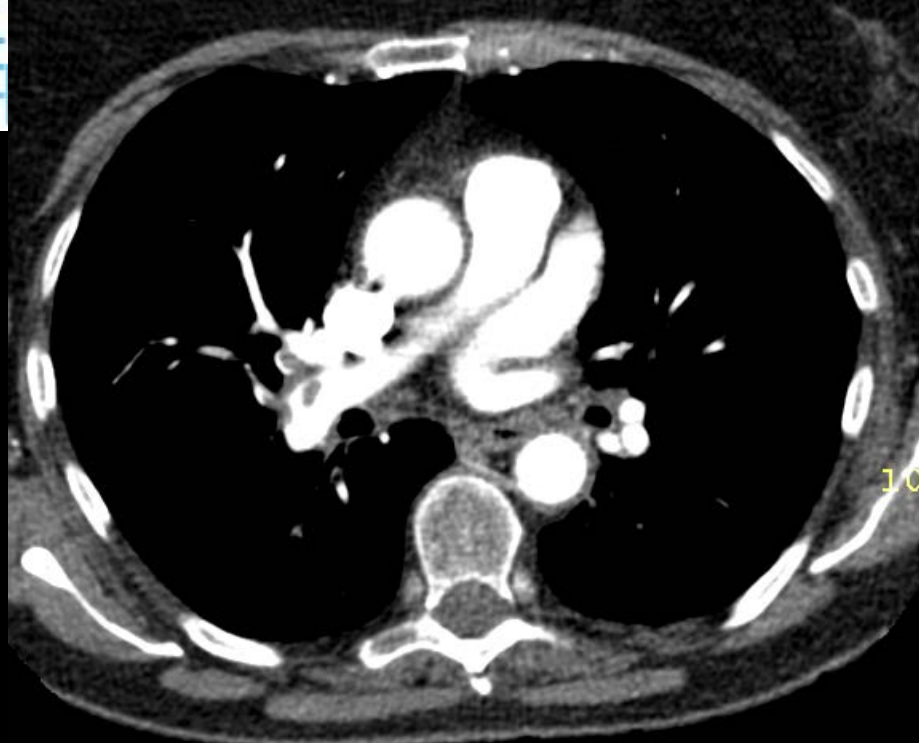
# Embolie périphérique: traiter ou ignorer?

- Une des fonctions du filtre pulmonaire est de prévenir l'entrée de petits emboles dans la circulation artérielle
- De tels emboles peuvent exister chez l'adulte sain mais ils'agit d'une notion controversée
- La présence de tels emboles peuvent révéler l'existence de DVT associée
- A traiter chez patient avec réserve cardio-pulmonaire limite.



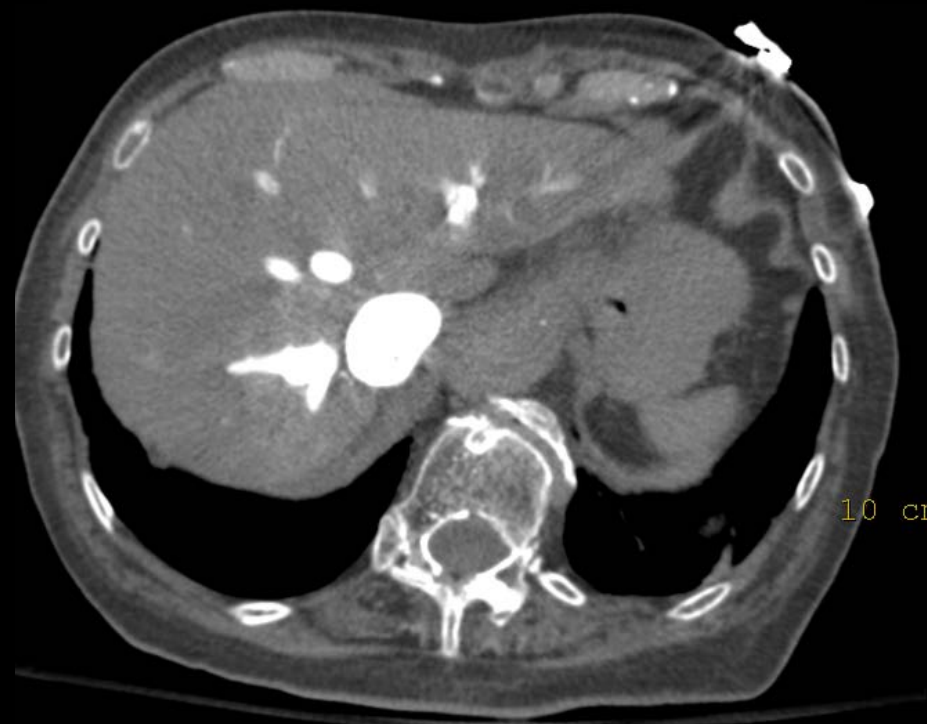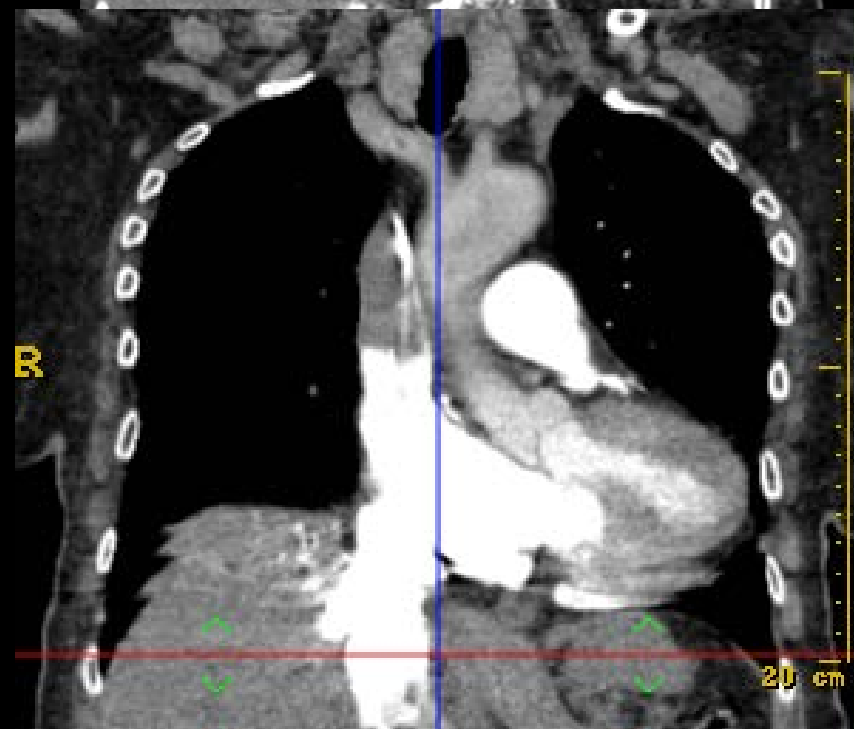

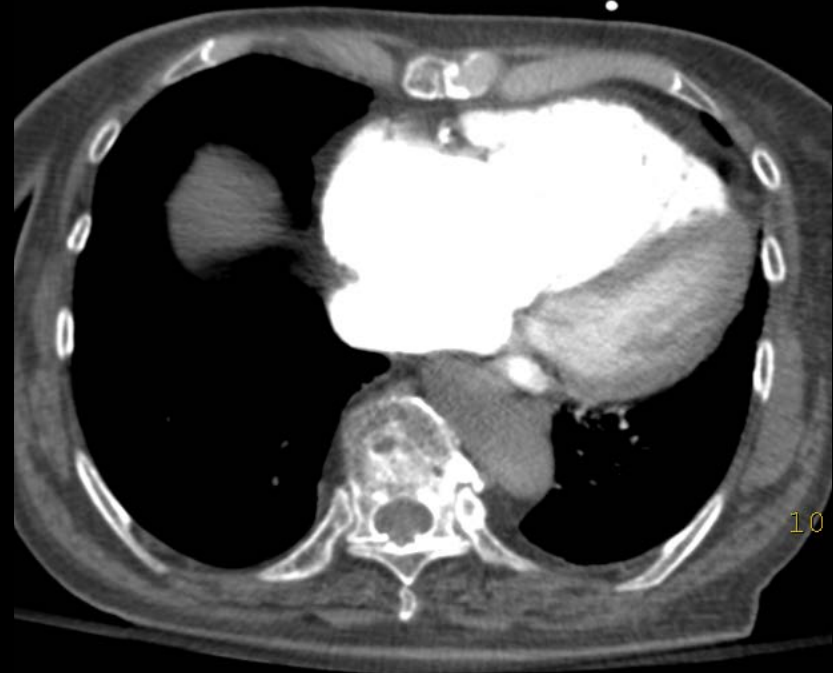
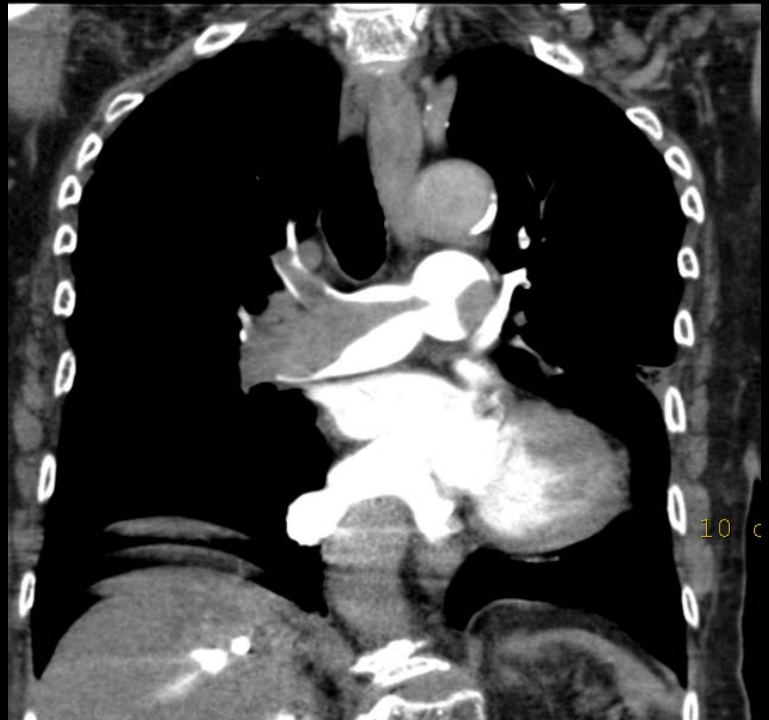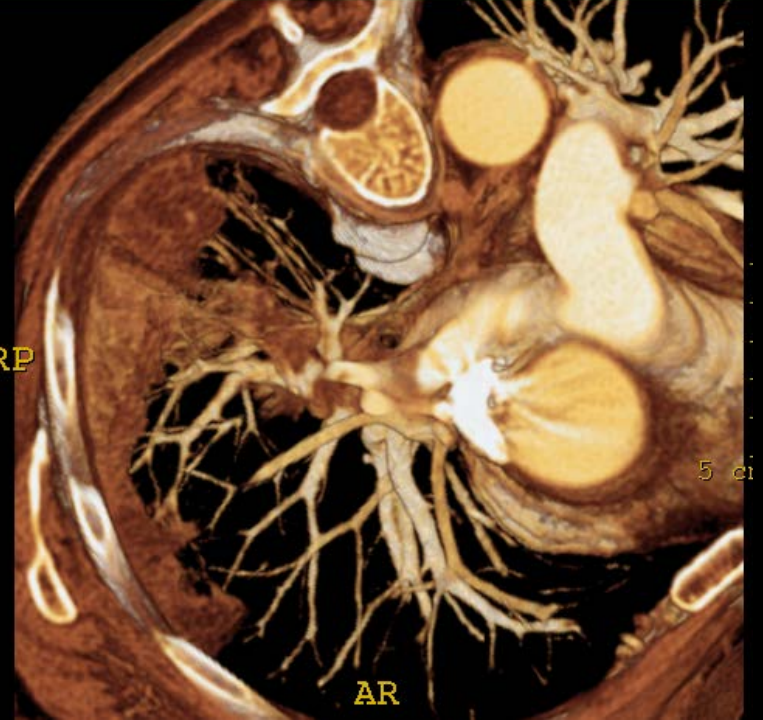
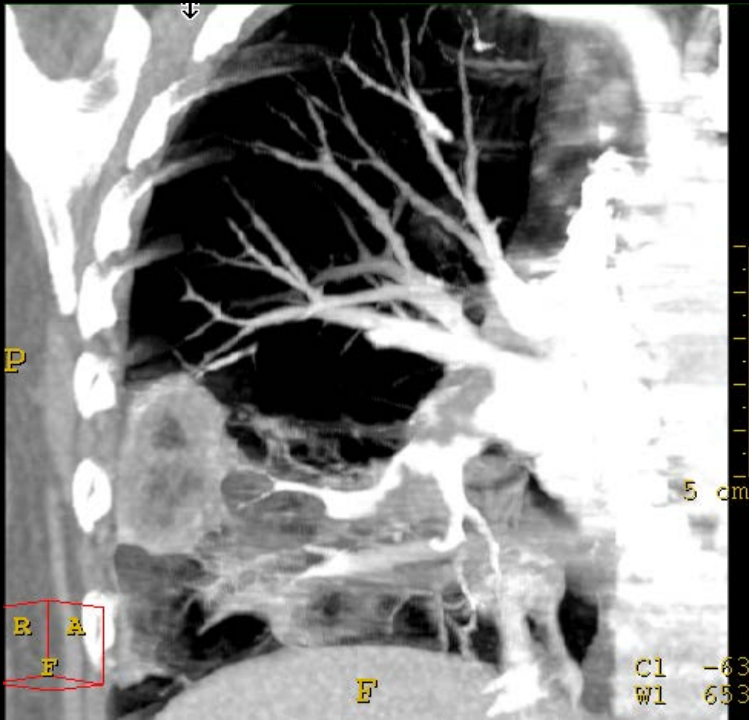
15 mars 2003



# Embolie pulmonaire massive

- Pas de place actuellement pour le CT
- Echocardiographie
  - Transthoracique: diagnostic limité
  - Transoesophagien: meilleure performance
- Traitement:
  - Embolectomie chirurgicale
  - Thrombolyse



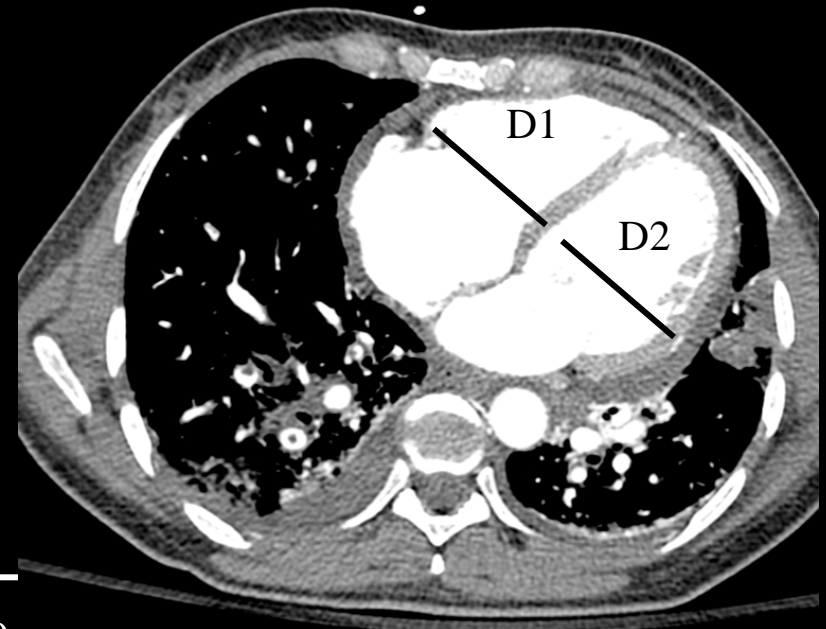


$VD (D)/VG (D) > 0.9$

Tx de mortalité à 30 jrs: 15.6%

$VD (D)/VG (D) < 0.9$

Tx de mortalité à 30 jrs : 7.7%



# Messages à retenir

- Nécessité d'avoir une stratégie diagnostique avec stratification du risque
- MDCT + spectral = technique la plus performante à l'heure actuelle
  - Détection
  - Diagnostics alternatifs
  - Pronostic
- MDCT peut être utilisé chez la femme enceinte moyennant précautions
- IRM représente très probablement une technique émergente mais nécessite une pratique habituelle