

# Indications et justification des examens d'imagerie

Marc Lemort, Institut J.Bordet ULB

---

25/09/2014

# L'affaire du prescripteur ou celle du radiologue?

---

- \* Justification de votre intérêt pour tout ce qui concerne le choix raisonné des examens d'imagerie
  - \* les défis économiques
  - \* les défis organisationnels et les mutations de la pratique médicale
  - \* les défis environnementaux et la préoccupation de l'irradiation
  - \* l'image et la pérennité de la profession

# Les mauvaises langues...

---

- \* diront que l'imagerie coûte horriblement cher, que l'imagerie est une «pompe à pognon» (lu très récemment...), que les radiologues sont tous riches (sur le dos de la sécurité sociale)...
- \* diront que vous ne soignez pas, que vous êtes bons en tout mais excellents en rien (lu très récemment...), bref de (très moyens) auxiliaires de la médecine
- \* diront qu'avec tous vos examens, vous irradiez beaucoup trop et provoquez des cancers
- \* diront que finalement les cliniciens spécialistes prendraient sans doute les photos mieux que vous...

# Nécessité d'un usage raisonné des examens d'imagerie

---

- \* le radiologue doit être l'expert en imagerie diagnostique. Il doit jouer ce rôle de consultant spécialiste dans le cadre d'une démarche multidisciplinaire
- \* il est fondamental de pouvoir justifier scientifiquement l'usage de nos examens dans un contexte donné, et les investissements (souvent lourds) qu'ils nécessitent

# Nécessité d'un usage raisonné des examens d'imagerie

---

- \* or le radiologue en Belgique actuellement n'est pas le prescripteur
- \* lié au système de financement à l'acte («fee for service») exclusif pour l'imagerie en ambulatoire (en principe: évite l'autoprescription)
- \* Il faut donc actuellement:
  - \* informer et éduquer le prescripteur
  - \* installer un dialogue avec le prescripteur
  - \* prérequis: connaître le meilleur usage des techniques, tant diagnostiques que thérapeutiques. Pouvoir argumenter sur des bases solides

# Difficultés

---

- ❖ Réalités de la discipline:
  - ❖ multiplication des modalités d'imagerie au cours de ces dernières décennies
  - ❖ évolution très rapide de la technologie pour chaque modalité
  - ❖ nouvelles techniques, nouvelles méthodes à l'intérieur de chaque modalité
  - ❖ émergence des techniques d'évaluation fonctionnelles, métaboliques, quantitatives...

# Difficultés

---

- ❖ Pièges potentiels:
  - ❖ on croit beaucoup en ce qu'on fait
  - ❖ on croit en ce qu'on connaît
  - ❖ on est face à une multitude d'avis, de rapports, de publications (de valeurs très diverses)...
  - ❖ complication supplémentaire: en Belgique, imagerie répartie sur 2 spécialités
  - ❖ garder en permanence un regard critique est humainement et techniquement difficile

# Outils

---

- ❖ HTA: health technology assessment (évaluation des technologies de la santé)
- ❖ EBM: evidence based medicine (médecine factuelle)
- ❖ Avis d'experts, articles de revue, recommandations (guidelines)
- ❖ Littérature originale
- ❖ Contexte
- ❖ Expérience



# HTA

---

- \* HTA: processus multidisciplinaire évaluant l'impact global d'une nouvelle technologie sur la santé d'une population: aspects médicaux, économiques, sociaux, éthiques, environnementaux... (sous-branche assez spécifique du technology assesment)
- \* y participent: des autorités nationales (KCE), des organismes supranationaux (EuNetHTA), internationaux (INAHTA), l'industrie (notamment pharmaceutique), des centres experts (notamment universitaires)
- \* méthodologie faisant l'objet d'une abondante littérature
- \* stimulé par l'explosion du coût des soins et la crise

# HTA

---

- ❖ Problème récurrent de l'évaluation des technologies:
  - ❖ dilemme de Collingridge:
    - ❖ l'impact d'une technique ou d'une méthode n'est pas facilement prévisible tant que la méthode n'est pas largement diffusée
    - ❖ une fois que la méthode est largement diffusée les habitudes sont difficiles à corriger

# EBM

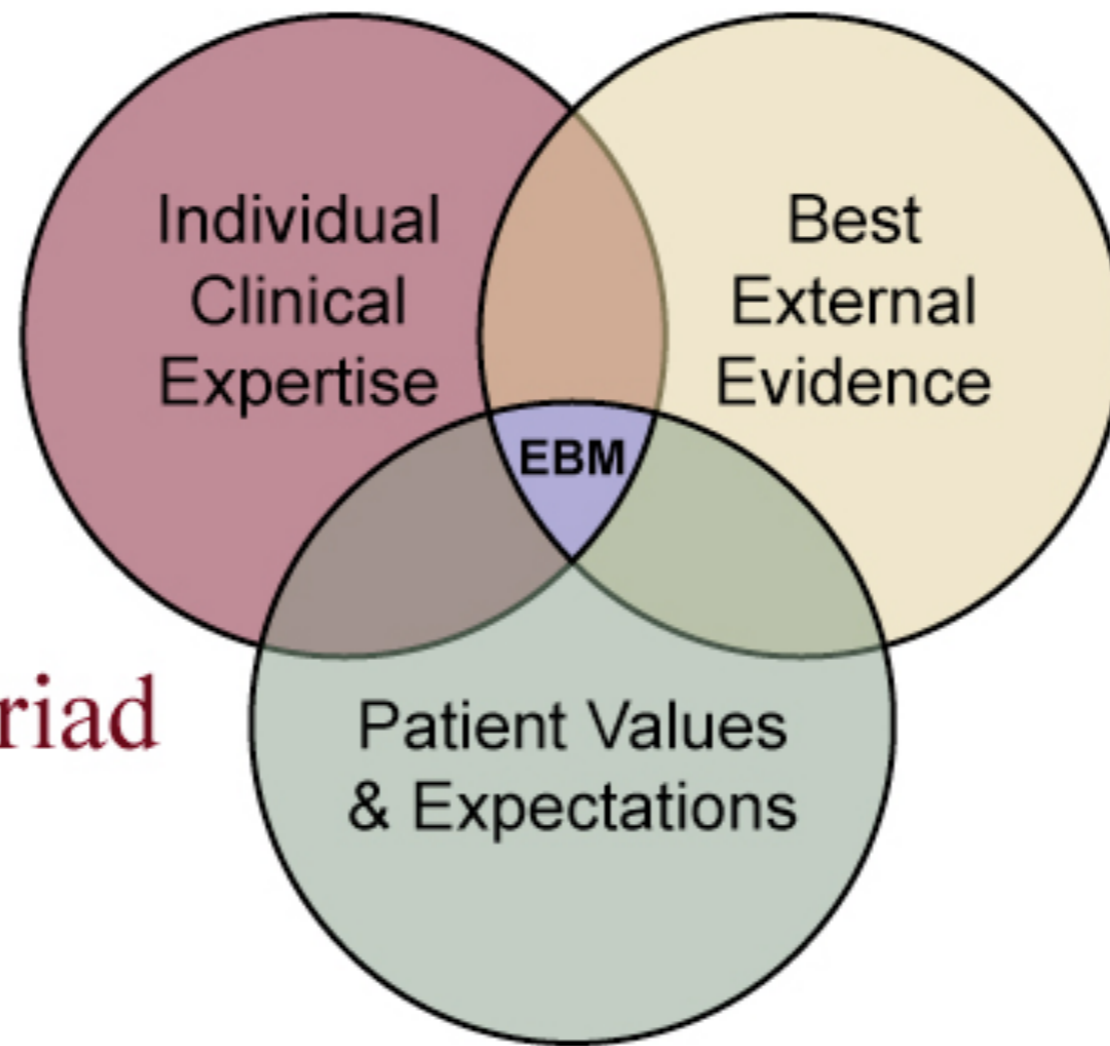
---

- ❖ EBM  $\neq$  HTA
- ❖ fondée sur la littérature scientifique et son analyse; porte sur l'évaluation d'une procédure médicale - diagnostique ou thérapeutique - dans le contexte clinique
- ❖ vise à la transcription dans la pratique clinique pour un patient donné et par un médecin donné de ce qui est considéré comme le meilleur choix scientifiquement validé

# EBM

---

## The EBM Triad



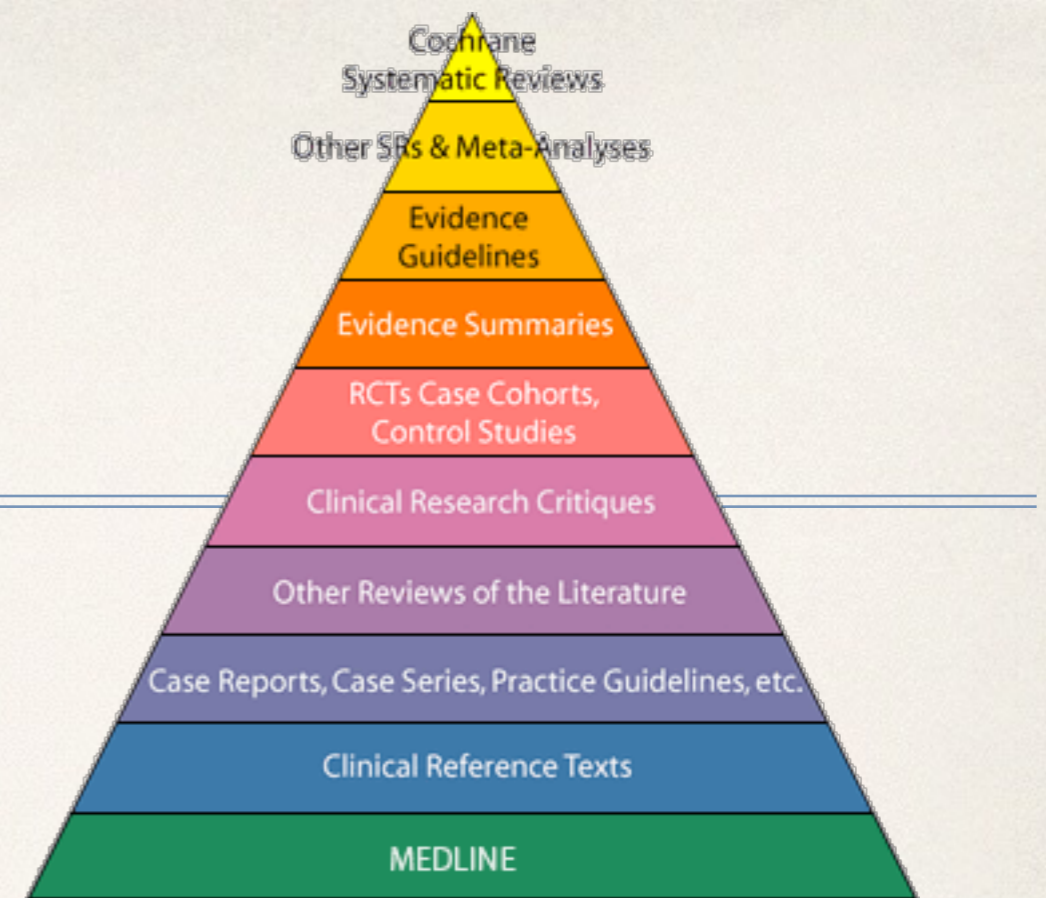
# EBM

---

While EBM is a large step forward, these skills are necessary but not sufficient for the practice of contemporary medicine. All clinicians should:

- ❖ Find the best evidence for every day practice (Information mastery)
- ❖ Assess relevance before rigor. Is the evidence patient oriented?
- ❖ Evaluate information about therapies, diagnostic tests, and clinical decision rules. Is it true?
- ❖ Understand basic statistics.
- ❖ Have at fingertips "just in time" information at the point of care using web based and / or handheld computer based information and tools for clinical decision making
- ❖ Evaluate expert-based information, including colleagues, CME, presentations, reviews and guidelines.
- ❖ Critically evaluate information from pharmaceutical representatives

# EBM



- ❖ EBM = processus que l'on développe tout au long de sa vie professionnelle (lifelong learning)
- ❖ A la place de revoir de façon routinière les publications de dizaines de revues à la recherche d'articles intéressants «tous azimuts» l'EBM vous suggère de partir plutôt du problème qui vous est soumis et de développer la question à partir des bases de données, synthèses et «reviews» existantes: manière plus productive de se tenir au courant de la littérature

# Avis d'experts

---

- ❖ Utiles lorsque des technologies ou méthodes émergent rapidement, trop vite pour qu'on dispose, dans un premier temps, des études prospectives et contrôlées nécessaires à établir une évidence de haut niveau
- ❖ font de plus en plus l'objet de publications
- ❖ nécessité de les collecter avec une méthodologie stricte: technique à plusieurs tours avec anonymisation des résultats et progression vers un consensus (Delphi)
- ❖ font partie des analyses HTA

# Avis d'experts

Eur Radiol (2012) 22:1140–1148  
DOI 10.1007/s00330-011-2356-3

MUSCULOSKELETAL

## Clinical indications for musculoskeletal ultrasound: A Delphi-based consensus paper of the European society of musculoskeletal radiology

Andrea S. Klauser • Alberto Tagliafico • Gina M. Allen •  
Natalie Boutry • Rob Campbell • Michel Court-Payen •  
Andrew Grainger • Henry Guerini • Eugene McNally •  
Philip J. O'Connor • Simon Ostlere • Philippe Petroons •  
Monique Reijnierse • Luca Maria Sconfienza •  
Enzo Silvestri • David J. Wilson • Carlo Martinoli

Received: 23 September 2011 / Revised: 2 November 2011 / Accepted: 12 November 2011 / Published online: 28 March 2012  
© European Society of Radiology 2012

### Abstract

**Objective** To develop clinical guidelines for musculoskeletal ultrasound (MSKUS) referral in Europe.

**Methods** Sixteen musculoskeletal radiologists from seven European countries participated in a consensus-based interactive process (Delphi method) using consecutive

questionnaires and consensus procedure meetings at several European radiology meetings. The evaluation of musculoskeletal diseases was established by literature reviews, followed by consensus on clinical utility in three consensus meetings. This involved a thorough, transparent, iterative approach which including interview, questionnaire, Delphi



# Revue d'évidence + avis d'experts (Delphi process)

Journal of the American College of Cardiology  
© 2013 by the American College of Cardiology Foundation and the American College of Radiology  
Published by Elsevier Inc.

Vol. 61, No. 21, 2013  
ISSN 0735-1097/\$36.00  
<http://dx.doi.org/10.1016/j.jacc.2013.02.010>

## APPROPRIATE USE CRITERIA

### 2013 Appropriate Utilization of Cardiovascular Imaging

A Methodology for the Development of Joint Criteria for the Appropriate Utilization of Cardiovascular Imaging by the American College of Cardiology Foundation and American College of Radiology

#### Writing Group

J. Jeffrey Carr, MD, MSc, FACR, FACC  
Robert C. Hendel, MD, FACC  
Richard D. White, MD, FACR  
Manesh R. Patel, MD, FACC  
Michael J. Wolk, MD, MACC  
Michael A. Bettmann, MD, FACR

Pamela Douglas, MD, MACC  
Frank J. Rybicki, MD, PhD  
Christopher M. Kramer, MD, FACC  
Pamela K. Woodard, MD, FACR  
Leslee J. Shaw, PhD, FACC  
E. Kent Yucel, MD, FACR

Harmonisation des recommandations de deux sociétés

# Guidelines ou recommandations

---

- ❖ Présentation sous forme d'algorithmes (généralement à partir d'une situation clinique; souvent plus clair mais inconvenient d'une certaine rigidité)
- ❖ Présentation sous formes de listes organisées (anatomie-pathologie)

# Guidelines ou recommendations

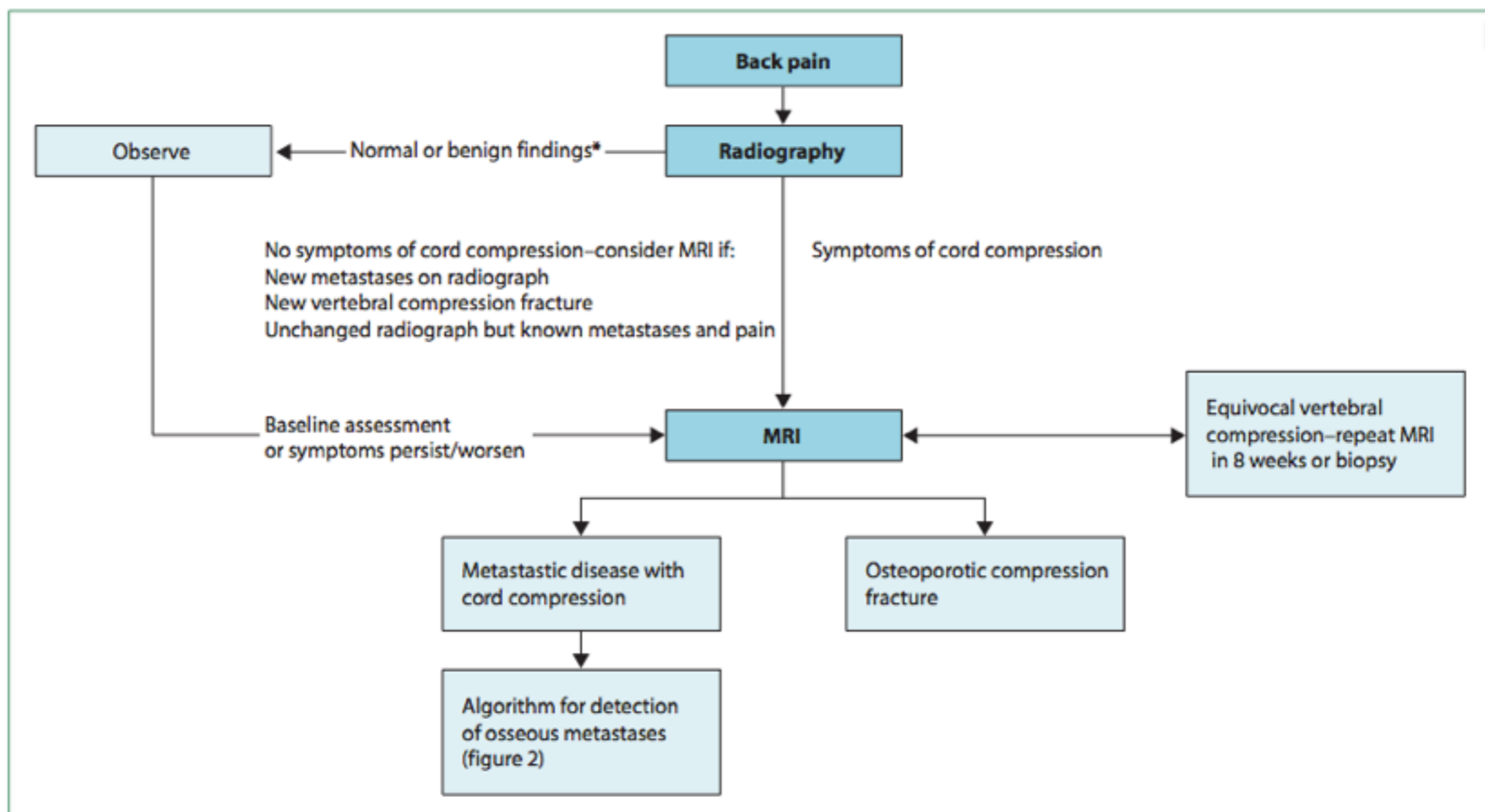


Figure 5: Algorithm for imaging assessment of patients with back pain

\*Benign findings might include degenerative disc disease, osteophyte formation, or facet-joint arthropathy.



Ma santé

Sécurité alimentaire

Soins de santé

Animaux et végétaux

Environnement

Home / Soins de santé / Structures de concertation / Collèges de médecins / Imagerie médicale et médecine nucléaire / **Recommandations imagerie médicale**

Chercher

dans "Soins de santé"  
 Recherche avancée



Retour à  
Soins de santé

**Recommandations  
imagerie médicale**

► Informations sur  
l'imagerie médicale

| suivre cette page

## Recommandations imagerie médicale

### Recommandations

#### Objectifs

Ces recommandations ont pour but d'aider les médecins à faire le meilleur usage possible de l'imagerie médicale, et d'améliorer la pratique clinique en favorisant un usage responsable des techniques d'imagerie médicale, de manière à éviter les expositions inutiles aux radiations.

#### Les auteurs

Les recommandations qui apparaissent sur ce site ont été élaborées par le Consilium Radiologicum, en collaboration avec le Professeur Guy Marchal.

#### Sources

Ces recommandations sont basées sur les directives françaises publiées en 2005. Les directives françaises sont une mise à jour des « Guidelines Summary Tables, Draft for consultation » proposées par la European Association of Radiology en 2002. Des experts de l'Association Royale Belge de Radiologie ont actualisé le document français pour ce qui concerne la radiologie et l'ont adapté à la situation belge. Dans un deuxième temps, des recommandations adaptées seront formulées pour la médecine nucléaire.

#### A qui s'adressent ces recommandations

Ces recommandations sont destinées à tous les médecins prescripteurs. Leur accès est libre pour toute personne intéressée.

#### Mode d'emploi

Les recommandations sont présentées en tableaux. Les colonnes mentionnent les symptômes ou la pathologie, les types d'examen, des commentaires sur leur utilité et enfin les irradiations correspondantes. L'intensité et les doses d'irradiation sont exprimées en classes.

#### Contact

Pour toutes questions ou remarques concernant cette initiative, vous pouvez vous adresser à

[guidelines.medical.imaging@health.belgium.be](mailto:guidelines.medical.imaging@health.belgium.be)

#### Documents

[Document d'introduction: Recommandations en matière de prescription de l'imagerie médicale](#)

### Plus sur:

[Belgian Medical Imaging Platform BELMIP](#)

[imagerie](#) [imagerie](#) [médicale](#)

[recommandations](#) [radiologie](#)

[médecine](#) [nucléaire](#) [guidelines](#)

[prescripteurs](#) [consilium radiologicum](#)

## Mode d'emploi

Les recommandations sont présentées en tableaux. Les colonnes mentionnent les symptômes ou la pathologie, les types d'examens, des commentaires sur leur utilité et enfin les irradiations correspondantes. L'intensité et les doses d'irradiation sont exprimées en classes.

## Contact

Pour toutes questions ou remarques concernant cette initiative, vous pouvez vous adresser à

[guidelines.medical.imaging@health.belgium.be](mailto:guidelines.medical.imaging@health.belgium.be)

## Documents

[Document d'introduction: Recommandations en matière de prescription de l'imagerie médicale](#)

[A. Tête](#)

[B. Cou](#)

[C. Rachis](#)

[D. Système Locomoteur](#)

[E. Système Cardio-Vasculaire](#)

[F. Thorax](#)

[G. Appareil digestif](#)

[H. Systèmes Urinaire, Génito-Urinaire, Surrénales](#)

[I. Obstétrique et Gynécologie](#)

[J. Seins](#)

[K. Traumatismes](#)

[L. Cancer](#)

[M. Pédiatrie](#)

[N. Radiologie Interventionnelle](#)

Ces recommandations relatives à l'imagerie médicale sont issues des Guideline Summary Tables, Draft for consultation, 18TH July 2002 proposées par l'Association Européenne de Radiologie. Elles ont été élaborées par divers groupes d'experts de différents pays et des commentaires ont également été recueillis auprès de sociétés de radiologie et de spécialités cliniques des états membres.

La présente version est basée sur la version Française 2005 adaptée en consensus entre radiologues, nucléaristes et les sociétés scientifiques des différentes spécialités cliniques.

Elles ont été adaptées à la situation belge en 2010 par des experts mandatés par les différentes composantes de la radiologie belge, la Société Royale Belge de Radiologie et l'Union Nationale des Radiologues en ce qui concerne la prescription des examens radiologiques.

# Echelle d'indication des recommandations

1. **Indiqué.** Ce terme qualifie le ou les examens le(s) plus susceptible(s) d'aider à établir le diagnostic ou à conduire le traitement. Il peut différer de l'examen demandé par le clinicien (échographie plutôt que phlébographie pour une thrombose veineuse profonde, par exemple).
2. **Examen spécialisé.** Il s'agit d'examens complexes ou onéreux qui ne sont généralement pratiqués que sur la demande de médecins ayant l'expertise clinique requise pour interpréter les constatations cliniques et agir en fonction des résultats de l'imagerie. Ils réclament habituellement un entretien avec un spécialiste de radiologie ou de médecine nucléaire.
3. **Non indiqué en première intention.** Ceci s'applique aux cas pour lesquels l'expérience a montré que le problème clinique disparaît généralement avec le temps; nous suggérons alors de différer l'examen de trois à six semaines et de ne le pratiquer que si les symptômes persistent. Les douleurs à l'épaule en sont un exemple typique.
4. **Non indiqué en routine.** Bien qu'aucune recommandation n'ait de caractère absolu, l'examen n'est pratiqué que si le clinicien avance des arguments convaincants. Par exemple, une radiographie simple peut être prescrite à un patient souffrant du dos et chez lequel l'examen clinique suggère autre chose qu'une maladie dégénérative (fracture vertébrale due à l'ostéoporose, par exemple).
5. **Contre-indiqué.** Il s'agit d'examens complexes ou onéreux qui ne sont généralement pratiqués que si, sur base des résultats de cet examen d'imagerie, l'on pourra faire et l'on fera des actions ultérieures. Ils réclament habituellement un entretien avec un médecin radiologue avant prescription et réalisation de l'examen.

| Problème clinique  | Examen                                    | Recommandation [grade]                          | Commentaires   | Dose    |
|--|---|---|--|---------|
| Sinusites aiguës<br>(chez l'enfant, voir 08M)<br><b>15 A</b>                         | RS des sinus                              | Indiqué seulement dans des cas particuliers [B] | Le diagnostic est clinique, sans imagerie de première intention.<br>L'imagerie n'est indiquée qu'en cas de présentation atypique, hyperalgique ou de complication (neurologique, ophtalmologique ou d'ordre général).  | I       |
| Sinusites chroniques<br><br><b>16 A</b>  | TDM                                       | Indiqué [B]                                     | La TDM est l'examen de référence dans la prise en charge de la pathologie chronique des sinus de la face (bilan initial, bilan préopératoire, surveillance). Elle inclut la région dentaire dans un même temps.<br>La décision de répéter la TDM doit entrer dans le cadre d'une prise en charge spécialisée. L'irradiation oculaire lors d'une TDM n'est pas négligeable (faible dose recommandée).<br>L'IRM n'est indiquée que dans le cas de formes compliquées, pseudo-tumorales ou à la recherche d'une pathologie tumorale intriquée sous-jacente. | II      |
|  | clichés rétro-alvéolaires ou TDM dentaire | Examens spécialisés [B]                         | Nécessaires à la recherche d'une étiologie dentaire en cas de sinusite maxillaire ou ethmoïdo-maxillaire unilatérale, en particulier si du matériel d'obturation dentaire est visible au scanner simple et/ou s'il existe des signes de mycose sinusienne.   | I       |
| Lésions tumorales et pseudo-tumorales des sinus et des fosses nasales<br><b>17 A</b> | TDM<br>IRM                                | Examens spécialisés [B]                         | L'imagerie est indispensable au bilan d'extension de ces lésions, parfois nécessaire au bilan diagnostique (mucocèles, kystes épidermoïdes...). L'IRM et la TDM sont complémentaires : meilleure analyse des rapports avec l'encéphale et les méninges en IRM, meilleure analyse des structures osseuses en TDM).  | II<br>0 |

[Retour au sommaire](#)

# Mode d'emploi

|   |                         |  |         |
|---|-------------------------|--|---------|
| TDM                                       | Indiqué [B]             | La TDM est l'examen de référence dans la prise en charge de la pathologie chronique des sinus de la face (bilan initial, bilan préopératoire, surveillance). Elle inclut la région dentaire dans un même temps.<br>La décision de répéter la TDM doit entrer dans le cadre d'une prise en charge spécialisée. L'irradiation oculaire lors d'une TDM n'est pas négligeable (faible dose recommandée).<br>L'IRM n'est indiquée que dans le cas de formes compliquées, pseudo-tumorales ou à la recherche d'une pathologie tumorale intriquée sous-jacente. | II      |
| clichés rétro-alvéolaires ou TDM dentaire | Examens spécialisés [B] | Nécessaires à la recherche d'une étiologie dentaire en cas de sinusite maxillaire ou ethmoïdo-maxillaire unilatérale, en particulier si du matériel d'obturation dentaire est visible au scanner simple et/ou s'il existe des signes de mycose sinusienne.   | I       |
| TDM<br>IRM                                | Examens spécialisés [B] | L'imagerie est indispensable au bilan d'extension de ces lésions, parfois nécessaire au bilan diagnostique (mucocèles, kystes épidermoïdes...). L'IRM et la TDM sont complémentaires : meilleure analyse des rapports avec l'encéphale et les méninges en IRM, meilleure analyse des structures osseuses en TDM).  | II<br>0 |

## Recommandations d'indication de l'examen:

La fiabilité des éléments probants venant à l'appui des diverses affirmations est indiquée comme suit:

- [A] essais avec répartition aléatoire des sujets, méta-analyses, passages en revue systématiques; ou
- [B] travaux d'expérimentation ou d'observation fiables; ou
- [C] autres éléments probants lorsque les conseils se fondent sur des avis d'experts et sont validés par des instances faisant autorité.

## Classification des doses efficaces

| Classe | Intervalle de dose efficace (mSv) | Exemples  |
|--------|-----------------------------------|---|
| 0      | 0                                 | Ultrasons, imagerie par résonance magnétique  |
| I      | <1                                | radiographie pulmonaire, radiographie standard des membres  |
| II     | 1-5                               | Urographie intraveineuse, radiographie standard du bassin, du rachis lombaire, scintigraphie du squelette, tomодensitométrie du crâne et du cou |
| III    | 5-10                              | Tomодensitométrie du thorax ou de l'abdomen, scintigraphie myocardique, TEP au FDG  |
| IV     | >10                               | Certaines explorations en médecine nucléaire ou en TDM, certaines procédures en radiologie interventionnelle                                    |



# Références

<http://www.radcoursorg.be/RPROT/>

- 
- Carr JJ, Hendel RC, White RD, Patel MR, Wolk MJ, Bettmann MA, et al. 2013 appropriate utilization of cardiovascular imaging: a methodology for the development of joint criteria for the appropriate utilization of cardiovascular imaging by the American College of Cardiology Foundation and American College of Radiology. *J. Am. Coll. Cardiol.* 2013 May 28;61(21):2199–206.
  - Klauser AS, Tagliafico A, Allen GM, Boutry N, Campbell R, Court-Payen M, et al. Clinical indications for musculoskeletal ultrasound: a Delphi-based consensus paper of the European Society of Musculoskeletal Radiology. *Eur Radiol.* 2012. pp. 1140–8.
  - Costelloe CM, Rohren EM, Madewell JE, Hamaoka T, Theriault RL, Yu T-K, et al. Imaging bone metastases in breast cancer: techniques and recommendations for diagnosis. *Lancet Oncol.* 2009 Jun;10(6):606–14.
  - Needham G. How to synthesize evidence for imaging guidelines. *Clinical Radiology.* 2004 Sep;59(9):860.
  - Leung RM, Chandra RK, Kern RC, Conley DB, Tan BK. Primary care and upfront computed tomography scanning in the diagnosis of chronic rhinosinusitis: A cost-based decision analysis. *Laryngoscope.* 2013 Aug 5.
  - Jaescke et al How to use an article about a diagnostic test (B) What are the results and will they help me in caring for my patients? *JAMA.* 1994; 271(9):703-707
  - Kesteloot K. Public financing systems for radiology: experience in 12 European countries. *Eur Radiol.* 1999;9(1): 166–73
  - Sanelli PC, Sykes JB, Ford AL, Lee JM, Vo KD, Hallam DK. Imaging and Treatment of Patients with Acute Stroke: An Evidence-Based Review. *American Journal of Neuroradiology.* 2013 Apr 18
  - Sardanelli F, Di Leo G *Biostatistics for radiologists*, Springer, 2009 (219 p)

<https://kce.fgov.be/fr>

<http://www.health.belgium.be/recommandations-imagerie-medicale>