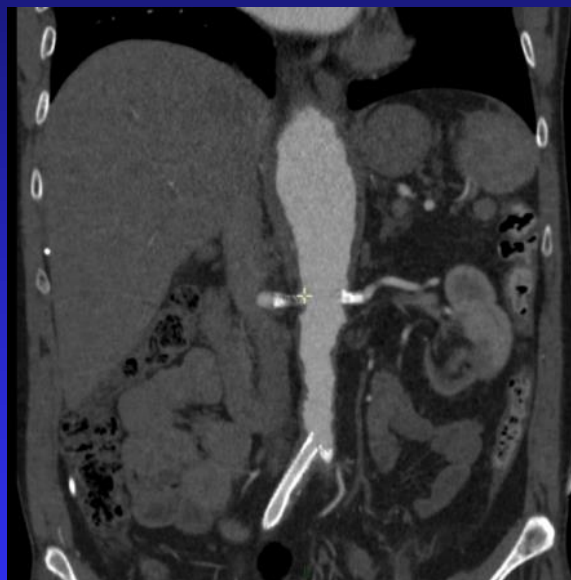

L'aorte abdominale et ses branches



Frank HAMMER, Service de Radiologie Vasculaire et Interventionnelle, UCL

DES 15 février 2019

Aorte Abdominale

■ Anévrisme aorte abdominale:

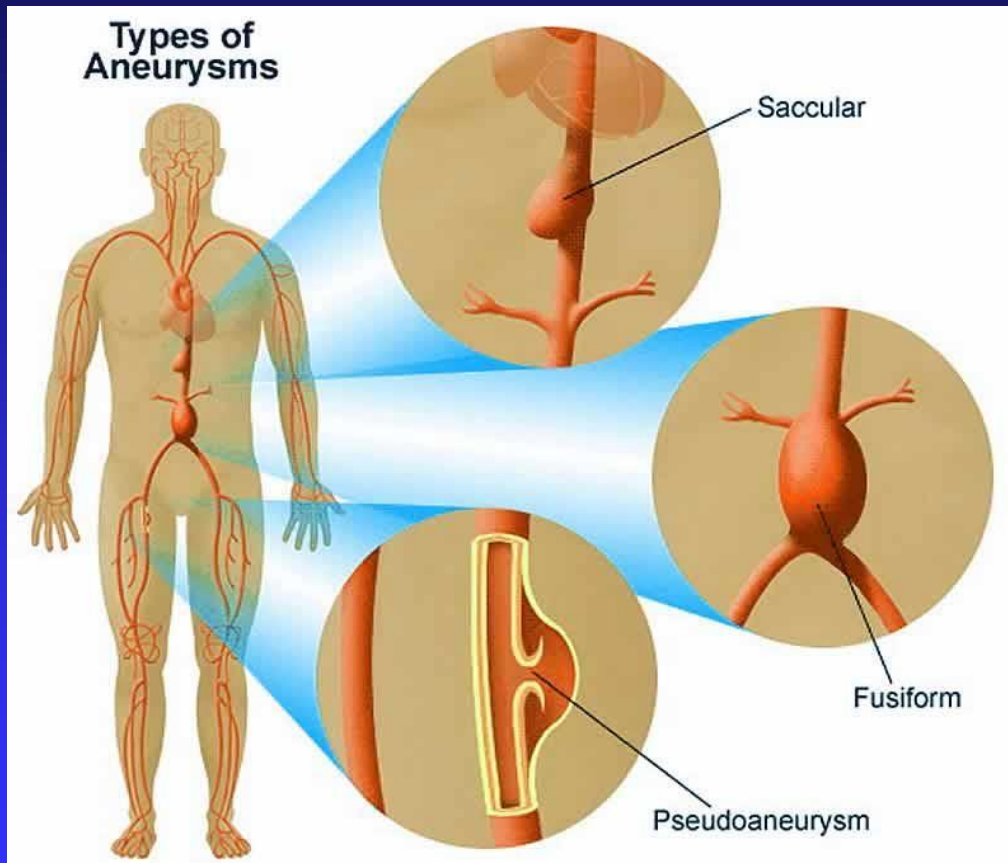
- ◆ Définition et étiopathogénie
- ◆ Imagerie médicale, suivi, principes de traitement
- ◆ EVAR
- ◆ Pathologies non athéromateuses: aortites
- ◆ Dissection aortique.

■ Anévrismes des branches de l'aorte abdominale

■ Divers:

- ◆ Dissections, ligament arqué, dysplasie fibro-musculaire des artères rénales.

Définition anévrisme



> 50% Φ nl

Epidémiologie AAA

- AAA sous rénal 95% des cas
- Prédominance masculine, surtout après 65 ans
- FDR: HTA, tabac, terrain polyvasculaire associé
- **Incidence de rupture:**
 - ◆ 4% si < 5 cm
 - ◆ 20 % si > 7 cm

Etiopathogénie

- Hypothèse hémodynamique (HTA,...)
- Hypothèse protéolytique:
 - ◆ Diminution élastine > dilatation
 - ◆ Diminution collagène > rupture
 - ◆ Activité enzymatique élevée: élastase, collagène
- (déficiency en cuivre, surcharge en calcium)

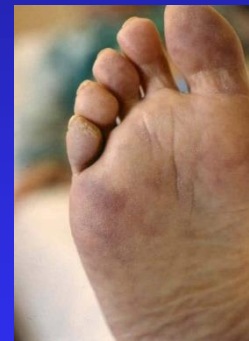Etiopathogénie

- AAA non spécifiques: 95%
 - ◆ *Origine athéromateuse*: souvent évoquée, actuellement abandonnée.
 - ◆ *Hypothèse génétique*: multifactorielle
 - ◆ formes familiales,
 - ◆ anomalies génétiques: chrom 2,15,16,X
 - ◆ marqueurs génétiques: gr 0, rh-, MN et Kell=, Haptoglobine 2-1

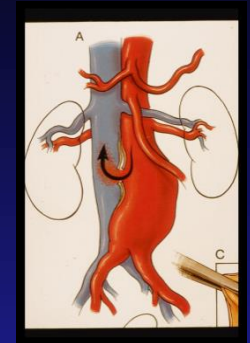
- AAA “spécifiques” < 5%:
 - ◆ Marfan, Ehler-Danlos
 - ◆ Takayasu
 - ◆ Syphilis, anérismes mycotiques.

Complications AAA (1)

- Rupture
- Compression:
 - ◆ Os (érosion, uretère (dilatation d'amont), VCI (varices, thrombose), nerfs (plexus lombaire), tube digestif (exceptionnel))
- Thrombose:
 - ◆ Chronique: syndrome de Leriche
 - ◆ Aiguës= ischémie des 2 membres inf.
- Embolies:
 - ◆ Fibrino-cruoriques (=ischémie aiguë)
 - ◆ Cristaux cholestérol= "blue toe syndrom"
- Ischémie: obstruction ostiale d' art. viscérales ou rénales



Complications AAA: rupture (2)

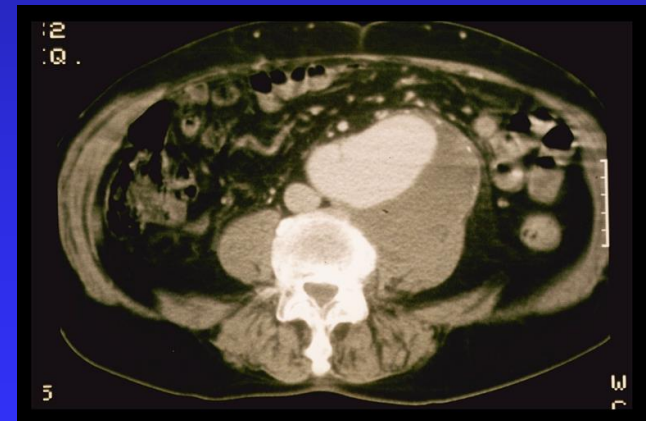

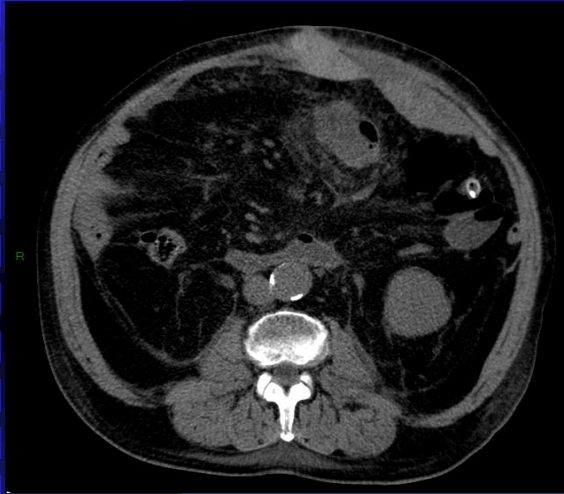
■ Douleurs:

- ◆ Sub-aigue: anévrisme inflammatoire ou fissuré
- ◆ Aigue: distension pariétale brutale, pseudo-colique néphrétique, cruralgie

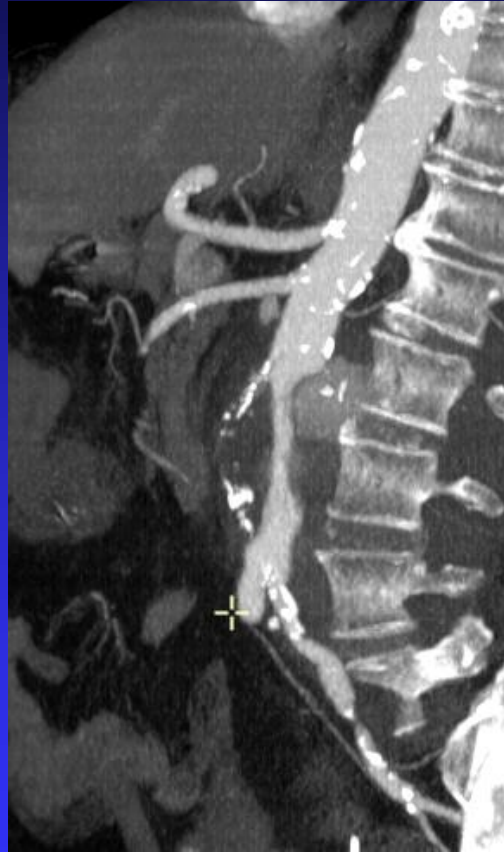
■ Rupture:

- ◆ Rétro-péritonéale: 80%
- ◆ Intra-péritonéale: 15%
- ◆ Tube digestif, VCI: 5%

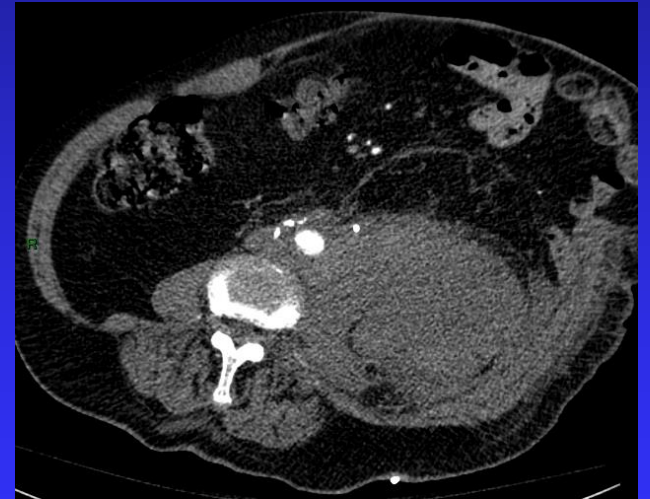
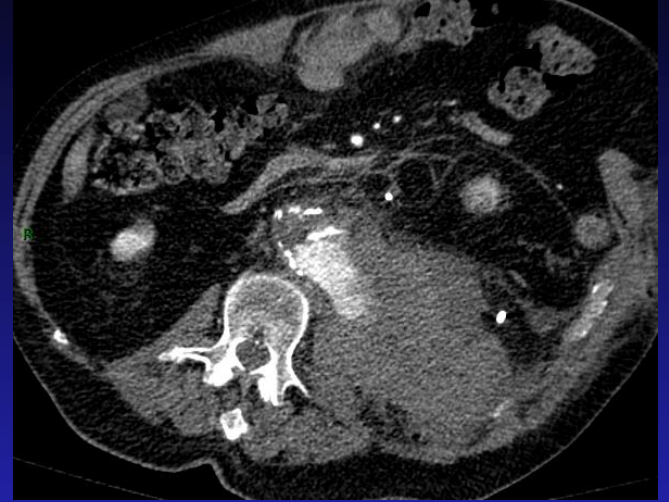




03/2010

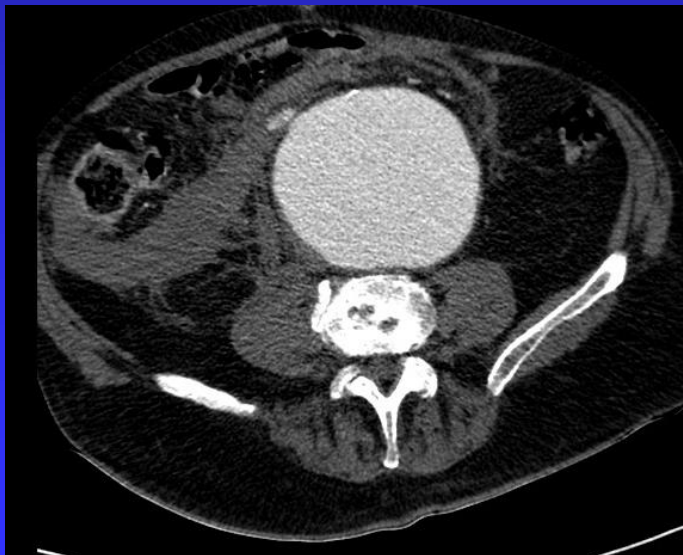
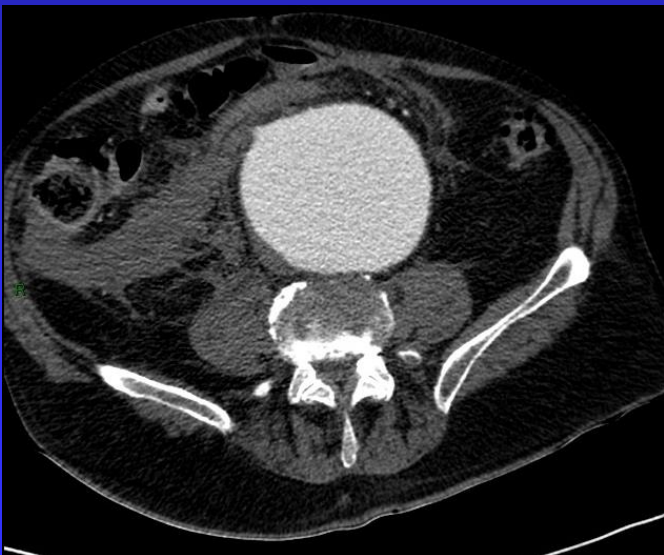
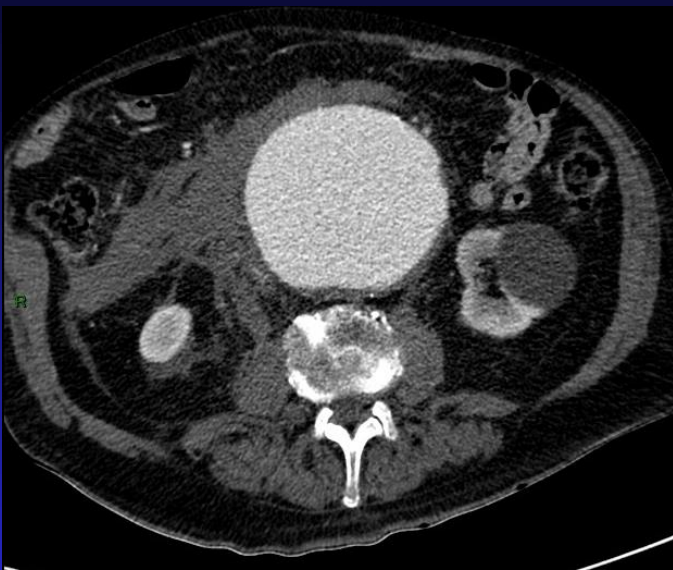
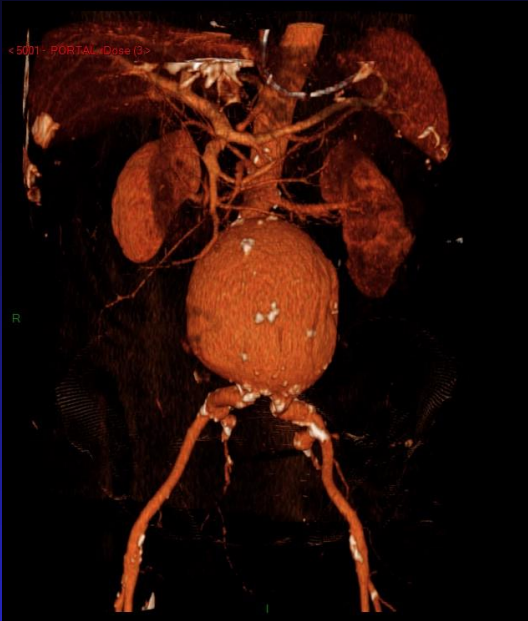

07/2013



A30516H

Exemple de rupture



Risque de rupture

1. Dimension
2. Croissance rapide : $>1\text{cm/an}$
3. Morphologie de l'AAA : sacculaire plus à risque

Prédispositions:

1. **Histoire familiale : parenté au premier degré**
2. Sexe féminin : rupture ratio $3\text{♀} / 1\text{♂}$
3. Tabagisme actif : risque relatif 1.5 à 2.4 x plus
4. Hypertension
5. BPCO

Risque de rupture en fonction du diamètre

<u>Diamètre (cm)</u>	<u>Risque relatif :</u>
◆ <4	0.01
◆ 4.0 – 4.9	0.5 – 3
◆ 5.0 – 5.9	3 – 15
◆ 6.0 – 6.9	10 – 20
◆ 7.0 – 7.9	20 – 40
◆ >8	30 – 50

Brown LC, Powell JT, Risk factors for aneurysm rupture in patients kept under ultrasound surveillance. UK small aneurysm trial participants. Ann Surg 1999; 230: 289-296.

Brewster DC, Cronenwett JL, Hallett JW, Johnston KW, Krupski WC, Matsumara JS. Guidelines for the treatment of abdominal aortic aneurysms. Report of a subcommittee of the Joint Council of the American Association for Vascular Surgery and Society of Vascular Surgery. J Vasc Surg 2003; 37: 1106-1117.

Recommendations	Class ^a	Level ^b	Ref. ^c
Population screening for AAA with ultrasound:			
<ul style="list-style-type: none"> is recommended in all men >65 years of age. 	I	A	357,367
<ul style="list-style-type: none"> may be considered in women >65 years of age with history of current/past smoking. 	IIb	C	
<ul style="list-style-type: none"> is not recommended in female non-smokers without familial history. 	III	C	
Targeted screening for AAA with ultrasound should be considered in first-degree siblings of a patient with AAA.	IIa	B	338,339
Opportunistic screening for AAA during TTE:			
<ul style="list-style-type: none"> should be considered in all men >65 years of age. 	IIa	B	346,347
<ul style="list-style-type: none"> may be considered in women >65 years with a history of current/past smoking. 	IIb	C	

Dépistage AAA:

- Homme > 65 ans
- Femme > 65 ans + tabagisme (ancien ou actif)

Recommendations	Class ^a	Level ^b	Ref. ^c
In patients with abdominal aortic diameter of 25–29 mm, new ultrasound imaging should be considered 4 years later.	IIa	B	367
Surveillance is indicated and safe in patients with AAA with a maximum diameter of <55 mm and slow (<10 mm/year) growth. ^d	I	A	340,373
In patients with small (30–55 mm) AAAs, the following time interval for imaging should be considered: ^d <ul style="list-style-type: none"> • every 3 years for AAA of 30–39 mm diameter. • every 2 years for AAA of 40–44 mm diameter. • every year for AAA >45 mm^e diameter. 	IIa	B	365
Smoking cessation is recommended to slow growth of the AAA.	I	B	351
To reduce aortic complications in patients with small AAAs, the use of statins and ACE-inhibitors may be considered.	IIIb	B	355,345
AAA repair is indicated if: <ul style="list-style-type: none"> • AAA diameter exceeds 55 mm.^f • Aneurysm growth exceeds 10 mm/year. 	I	B	373,363
If a large aneurysm is anatomically suitable for EVAR, either open or endovascular aortic repair is recommended in patients with acceptable surgical risk.	I	A	397,398
If a large aneurysm is anatomically unsuitable for EVAR, open aortic repair is recommended.	I	C	
In patients with asymptomatic AAA who are unfit for open repair, EVAR, along with best medical treatment, may be considered. ^g	IIIb	B	388,399

■ AAA surveillance:

- ◆ 25-29 mm > 4 ans
- ◆ 30-39 mm > 3
- ◆ 40-44 mm > 2
- ◆ > 45 mm > 1 an

■ Traitement si:

- ◆ > 55 mm
- ◆ croissance > 10mm/an

■ EVAR ou chirurgie ou trait. méd.:

- ◆ Risque chirurgical
- ◆ Morphologie de l'AAA.

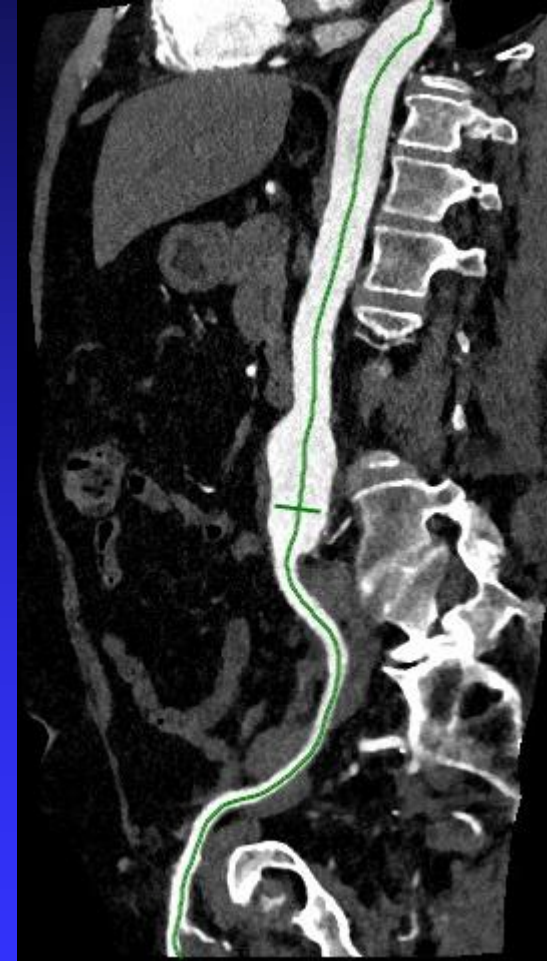
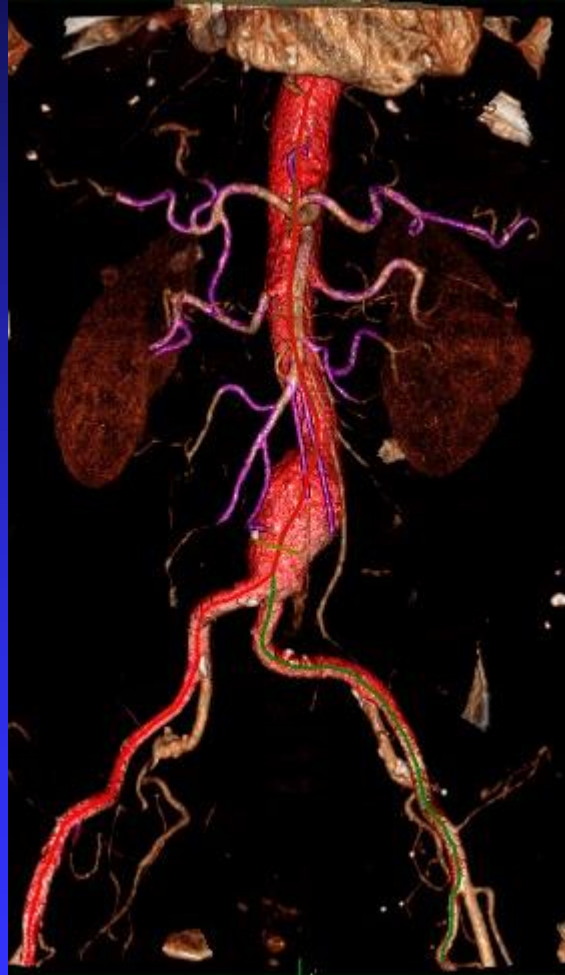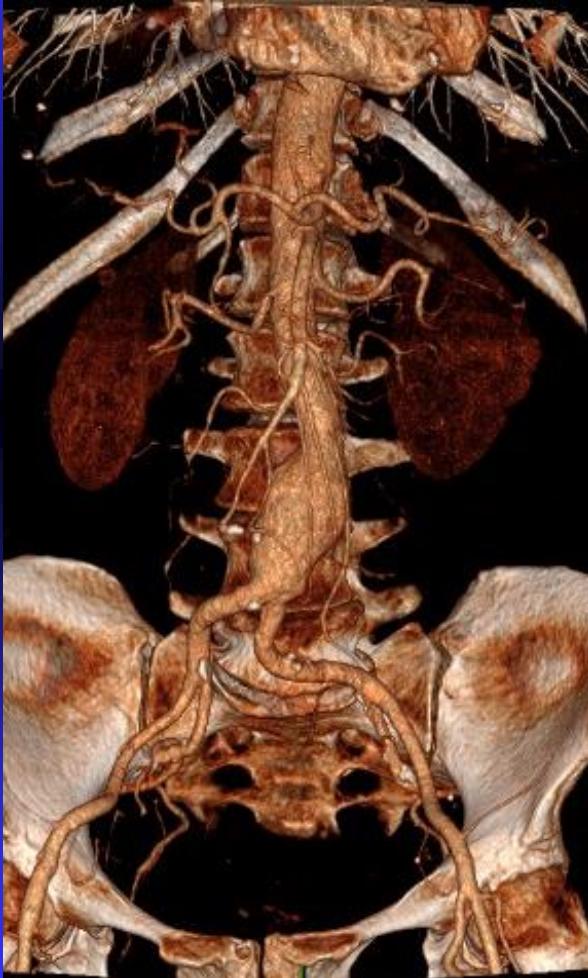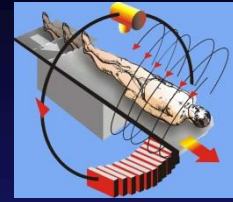
Indication thérapeutique

- AAA rompu: urgence +++
- Anévrisme infecté: résection-pontage
- AAA non compliqués: diam > 50 mm, ou augmentation de 5 mm en 6 mois
- Résultats – mortalité:
 - ◆ 2-5% si chirurgie élektive
 - ◆ 25-50% en urgence (x10).

Imagerie diagnostique

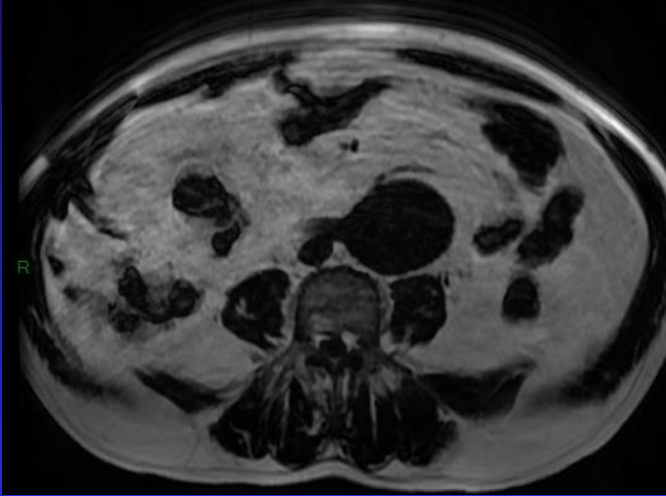
- ASP face profil
- Echographie +++
- TDM +++
- IRM (peu utilisée)
- Artériographie (abandonnée, sauf si traitement percutané).

Angio-CT vs IRM

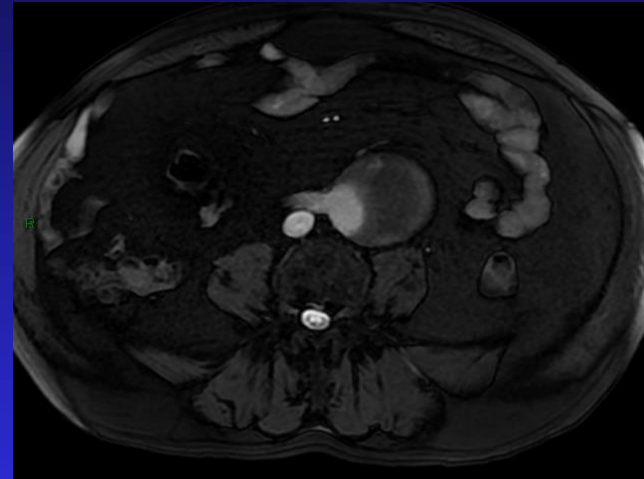


IRM aorte abdominale

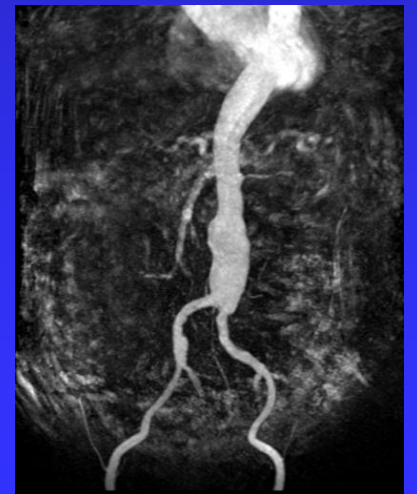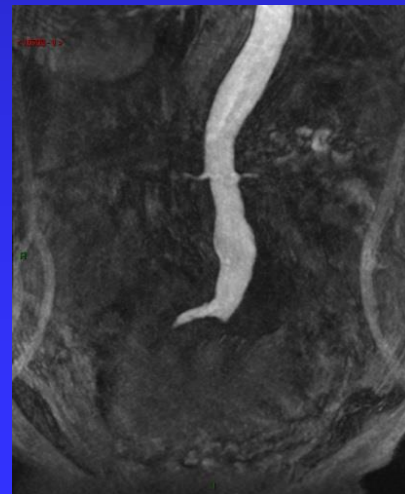
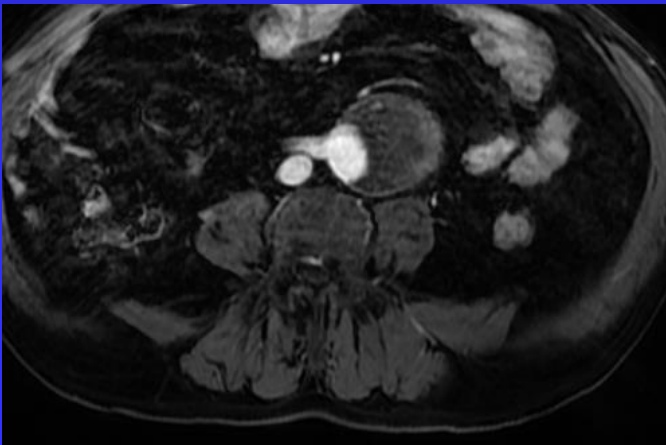
T1



Fiesta

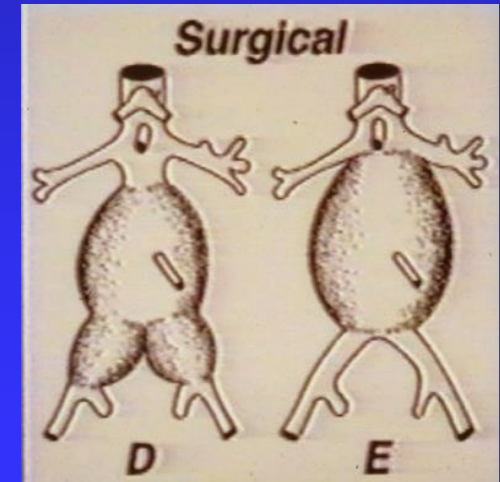
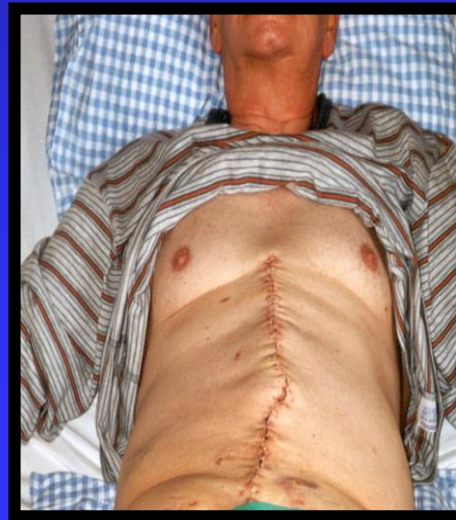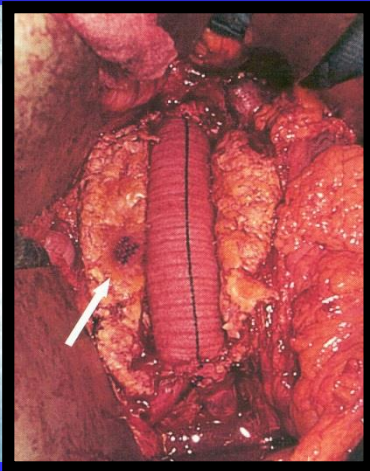
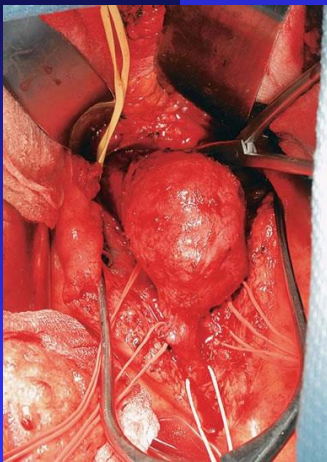
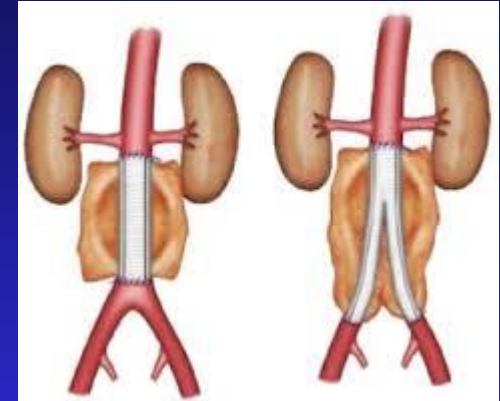


Lava

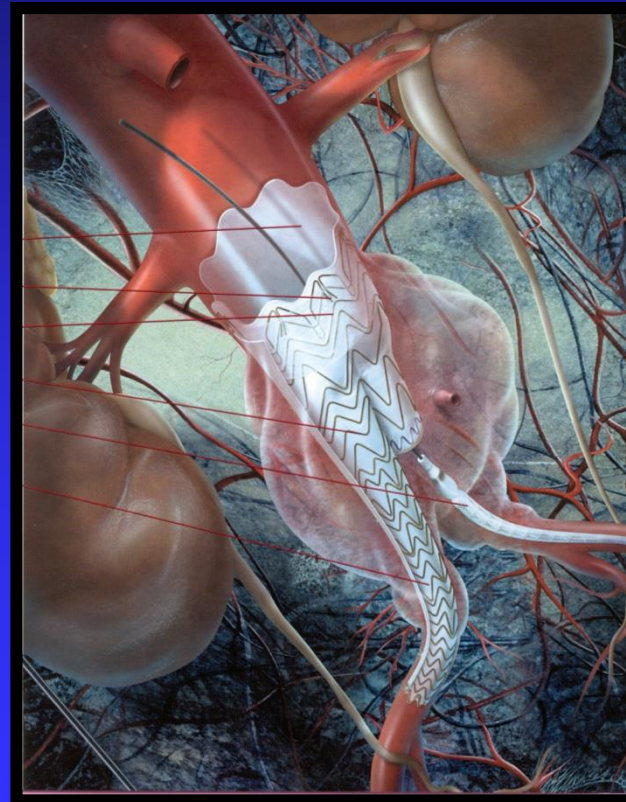
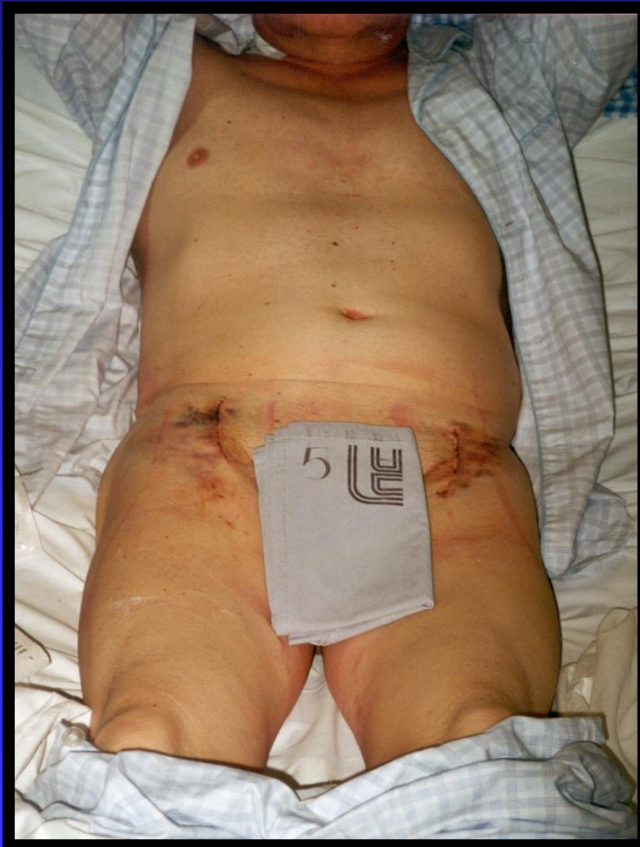
Traitement chirurgical

- “mise à plat- greffe prothétique
- Exclusion-pontage (rarement)
- Résection-pontage ou homogreffe (infection)



Endoprothèse aortique

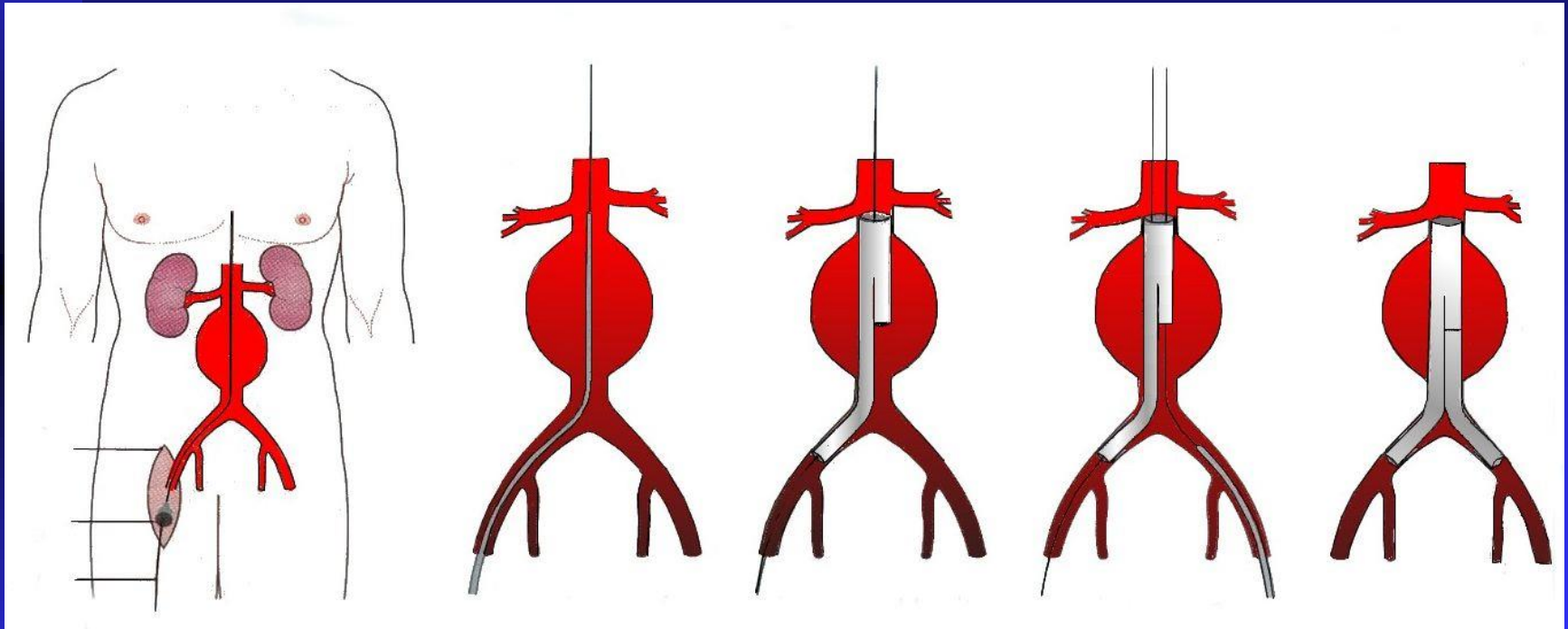



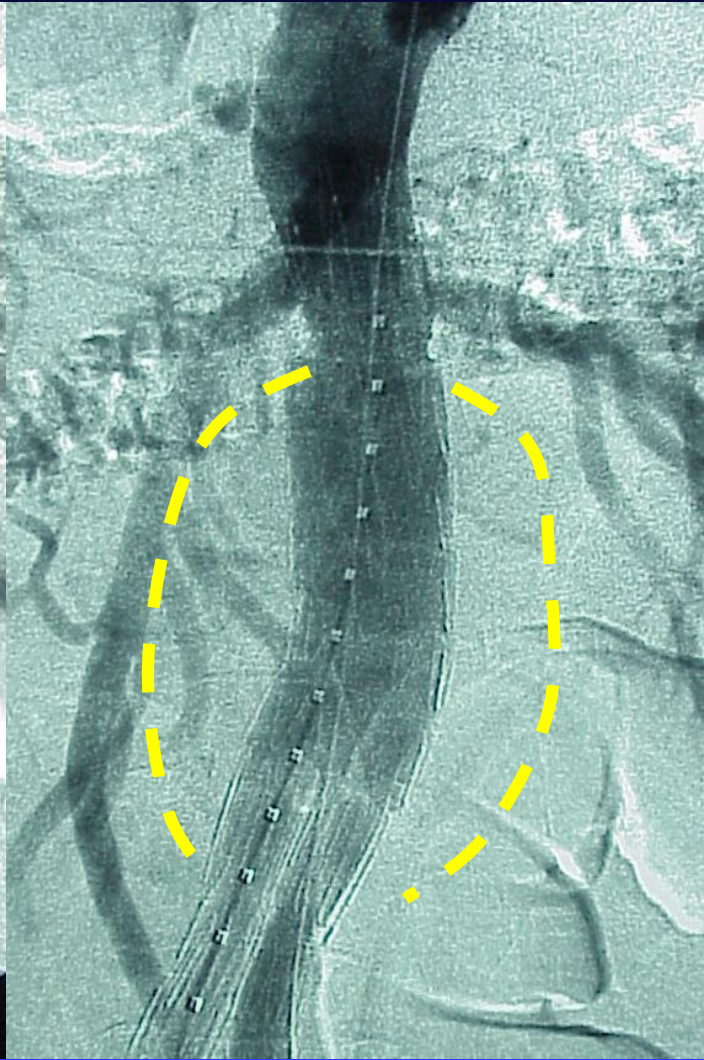
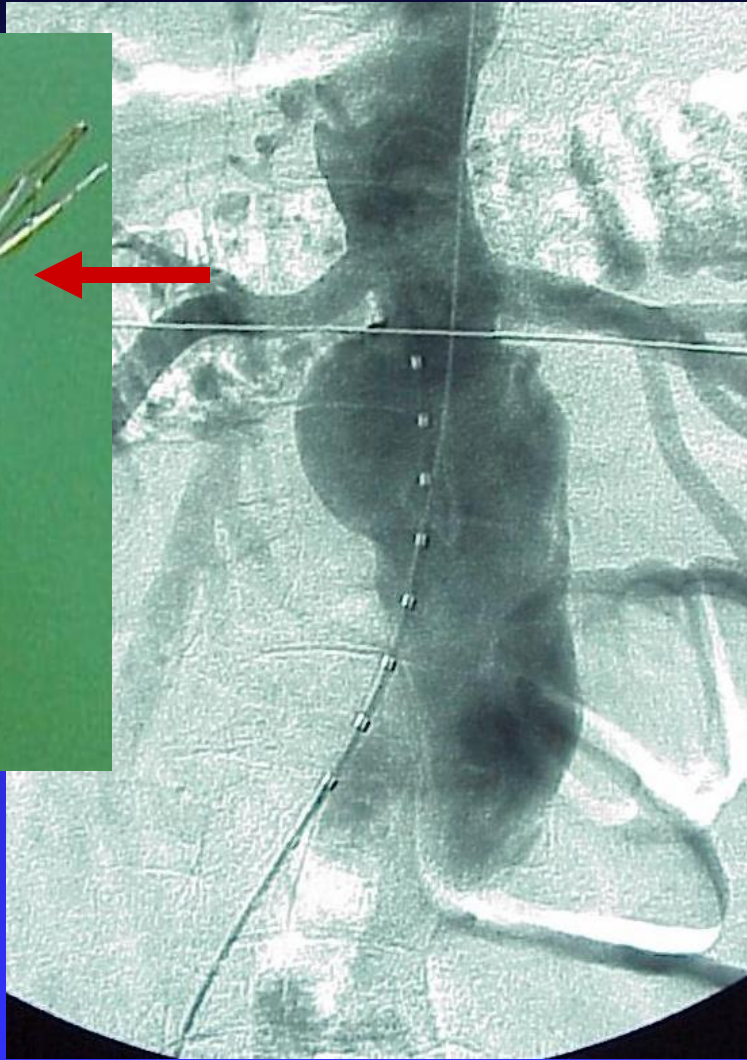
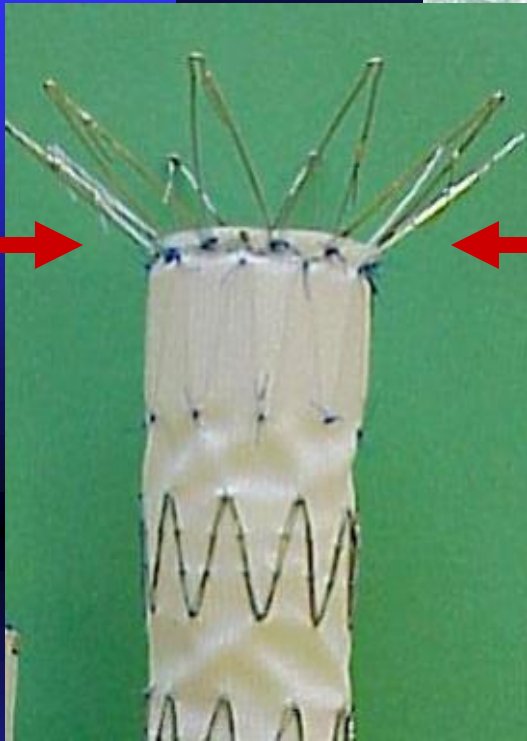
STENT GRAFT aortique

- TEVAR =
 - ◆ Thoracic Endovascular Aortic Repair

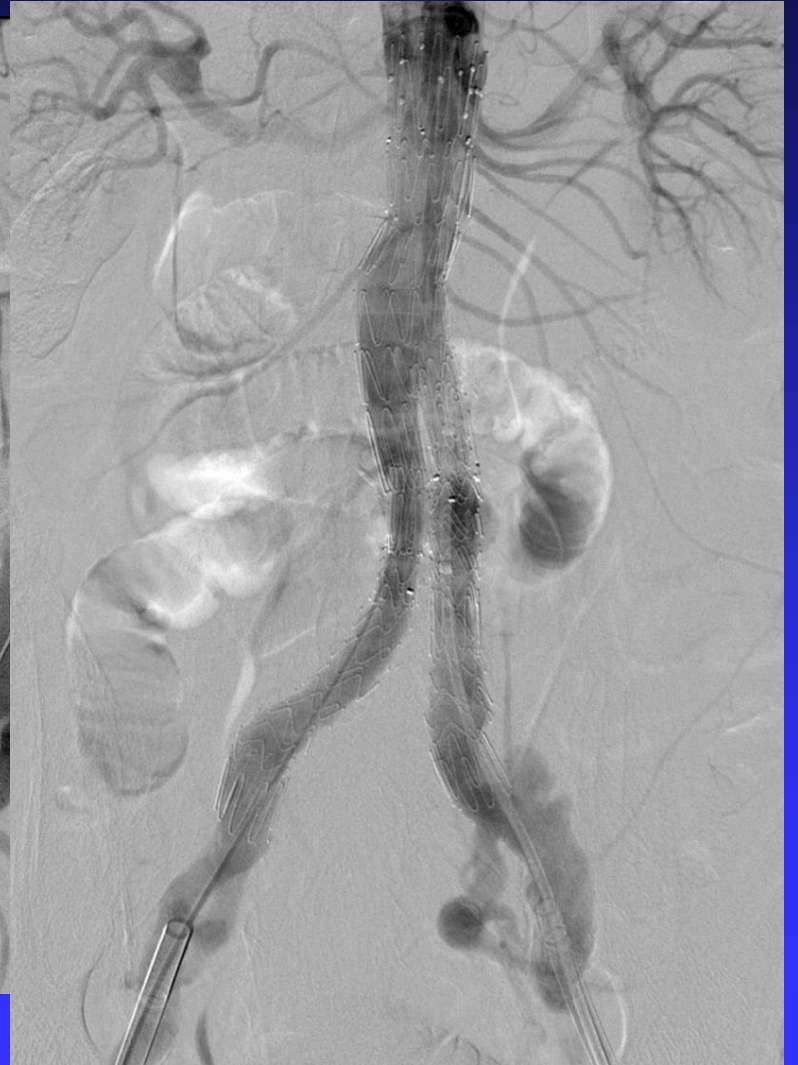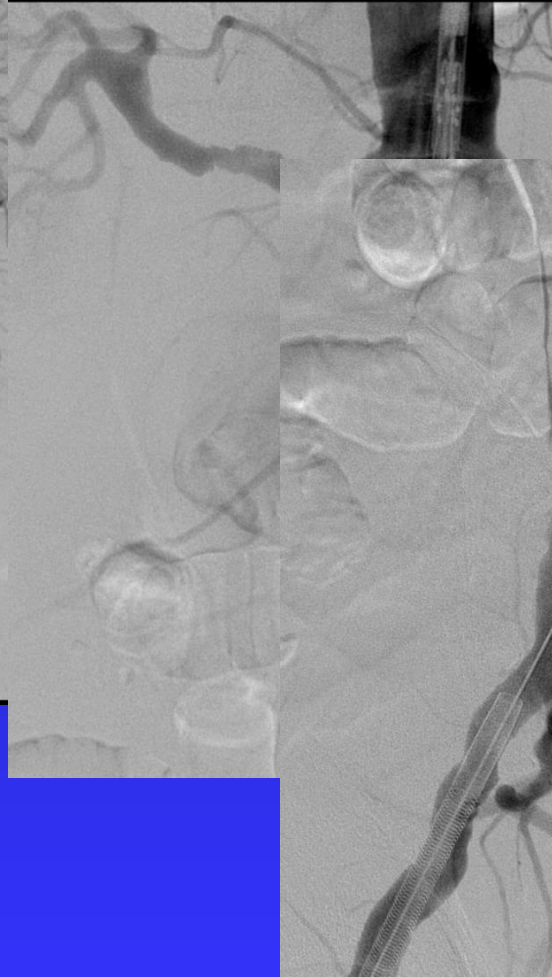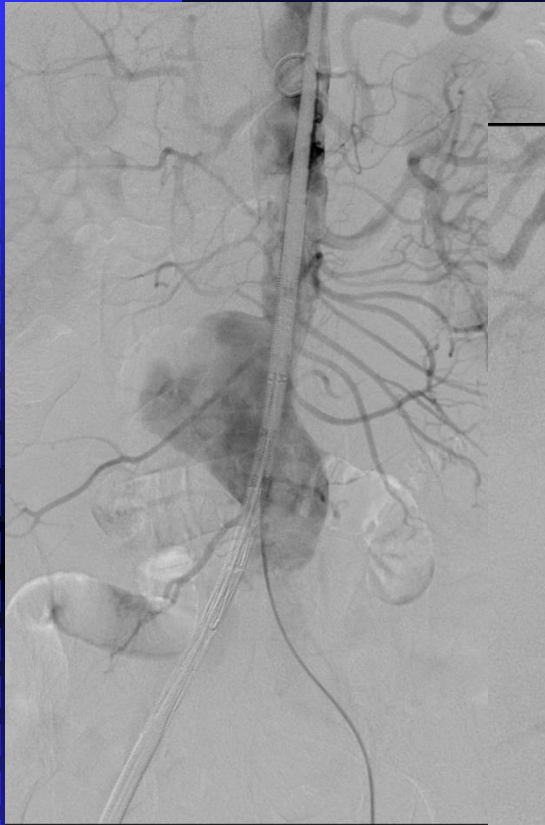- EVAR =
 - ◆ Endovascular Aortic Repair
 - ◆ Indication: comorbidité majeure
 - ◆ Dépendant de la morphologie AA.

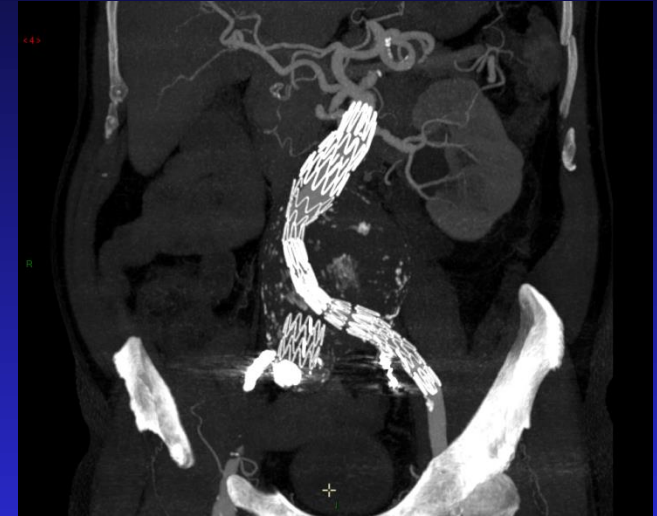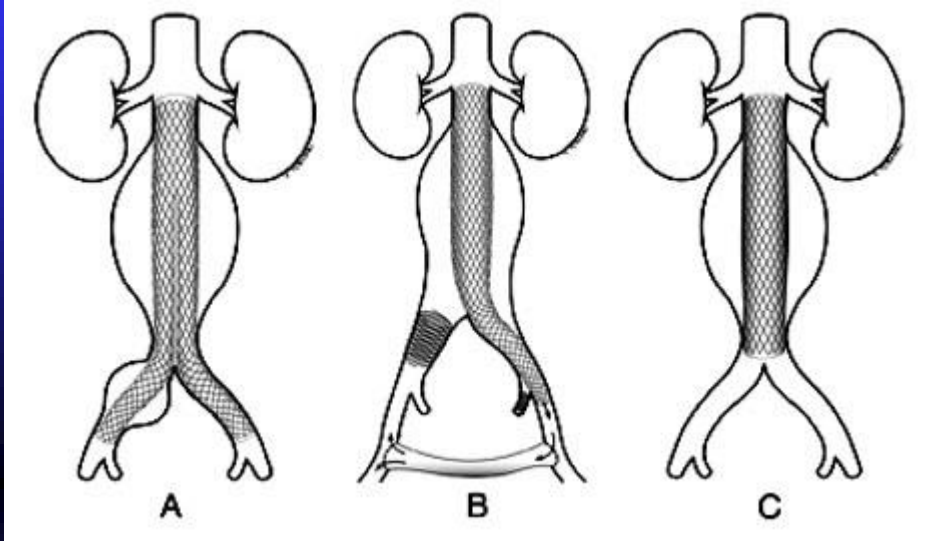






Technique déployement





A = aorto-biliaque

B= aorto-monoiliaque = pontage fem-fem

C= aortique

Anatomical location	Diameter units	Format
a Aortic diameter at proximal implantation site	mm	CT
b Aortic diameter, 15mm inferior to proximal implantation site	mm	CT
c Aortic neck length (≥ 15 mm)	mm	Angio/MPR/MMS
d Maximum outer aneurysm diameter	mm	CT
e Minimum diameter of distal neck	mm	CT
f Right common iliac diameter	mm	CT
g Left common iliac diameter	mm	CT
h Proximal aortic neck angle (≤ 60)	mm	Angio/MPR/MMS

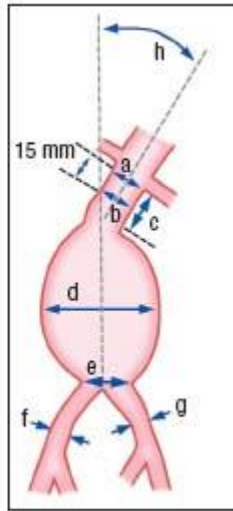


FIGURE 2. Measurements needed for EVAR planning from W.L. Gore Excluder graft.

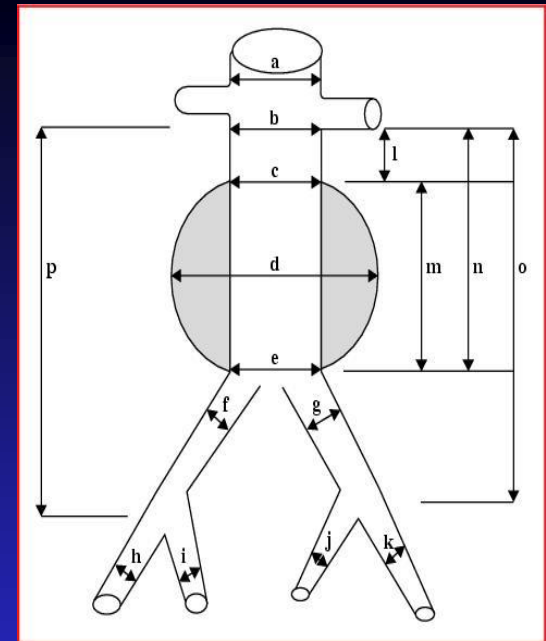
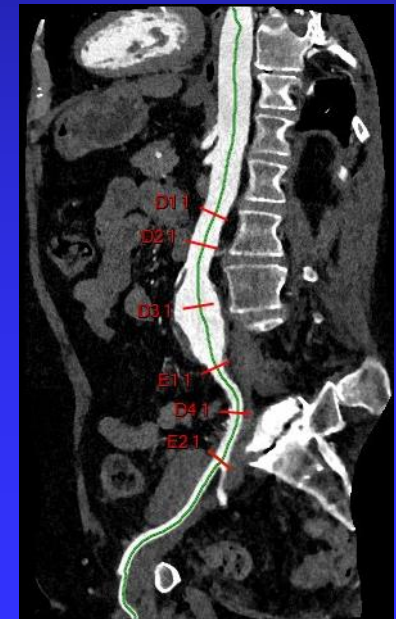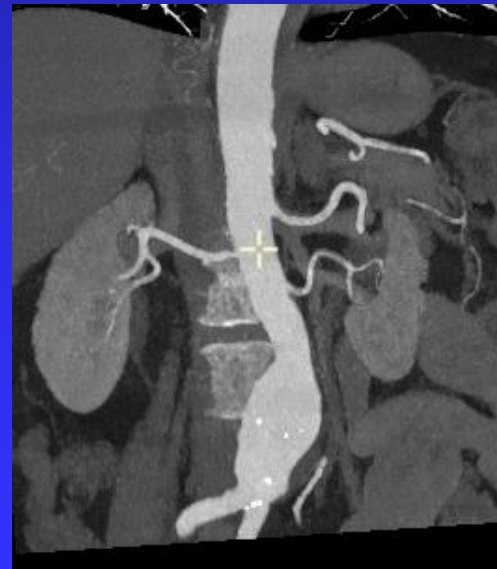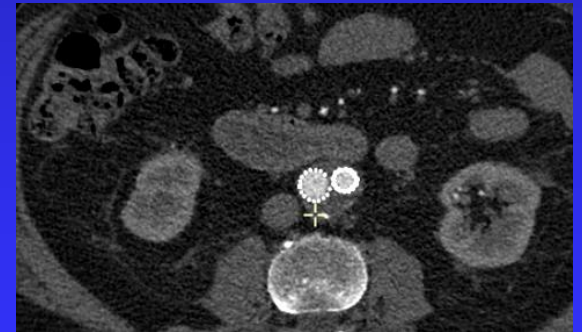
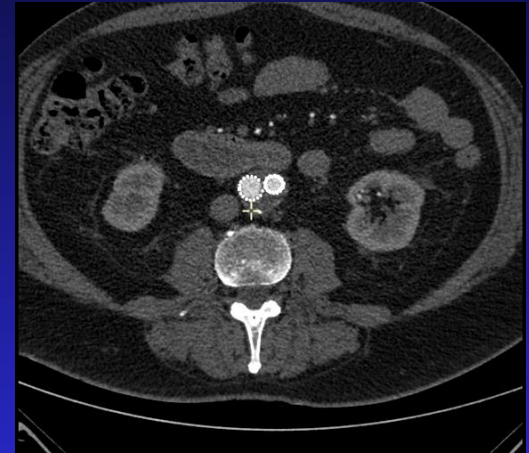
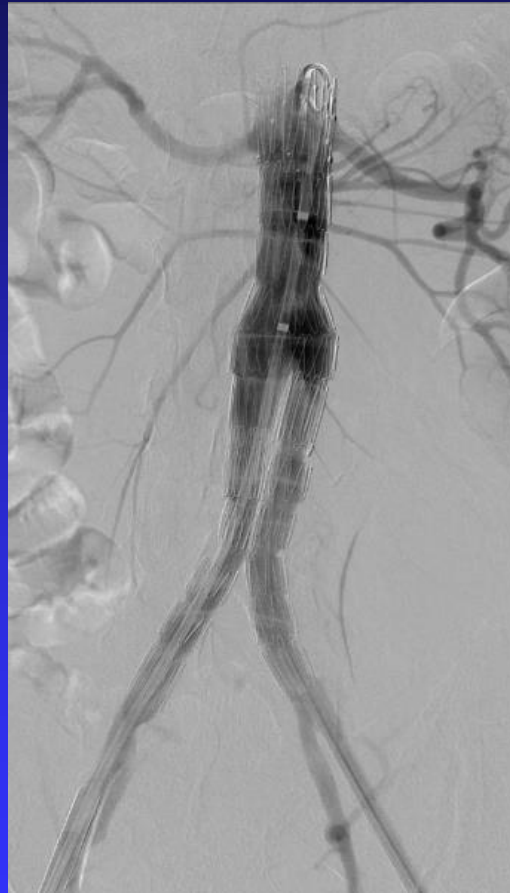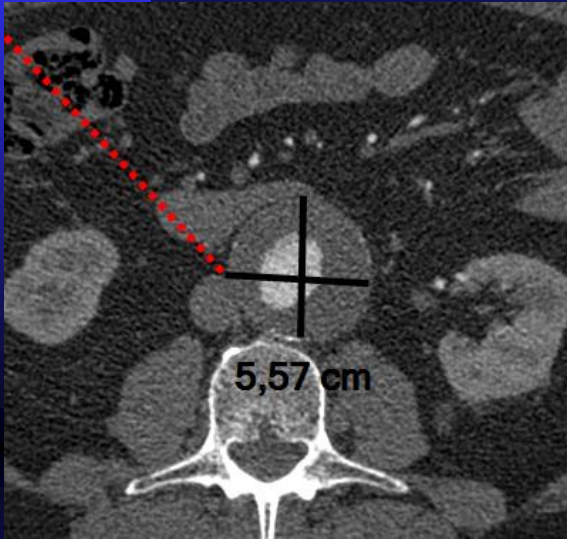


Table 1. The suitable anatomical requirements for endovascular aneurysm repair.

Anatomical characteristics	Size
Proximal aortic neck length	>15 mm
Proximal aortic neck diameter	<32 mm
Proximal aortic neck angulation	<60 degrees
External iliac diameter	>7 mm
Iliac bifurcation angulation	<90 degrees

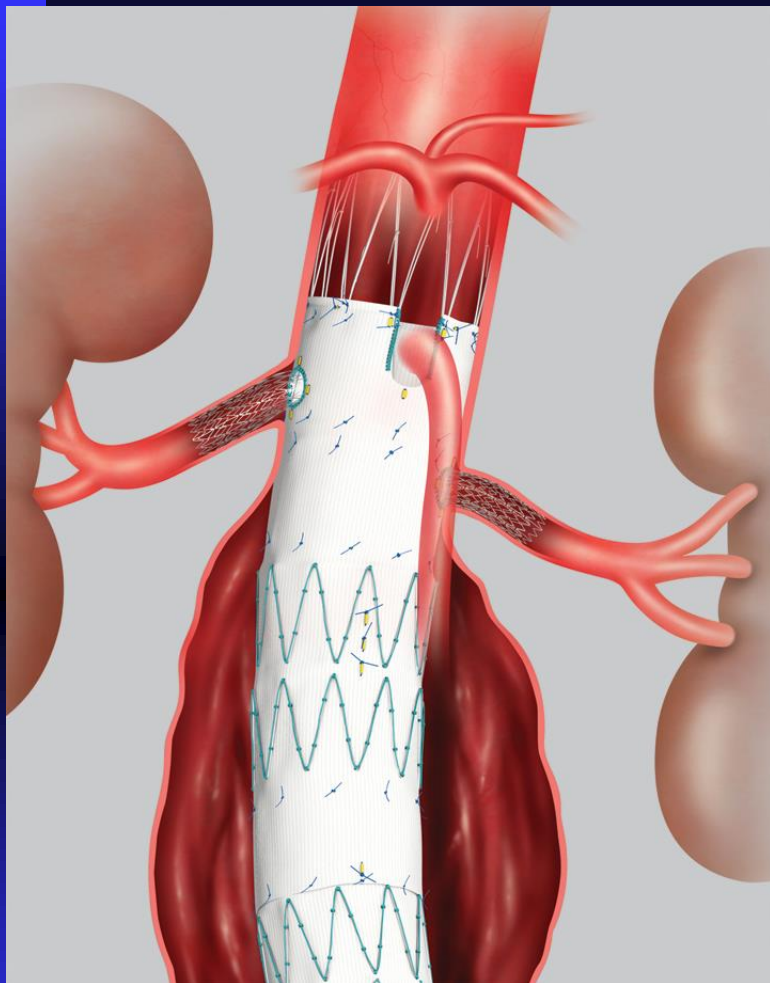


But: occlusion du sac anévrismal
périprothétique, involution

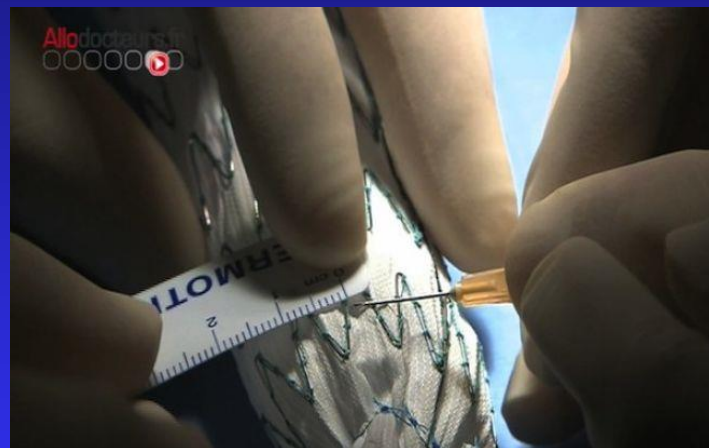

L40451B

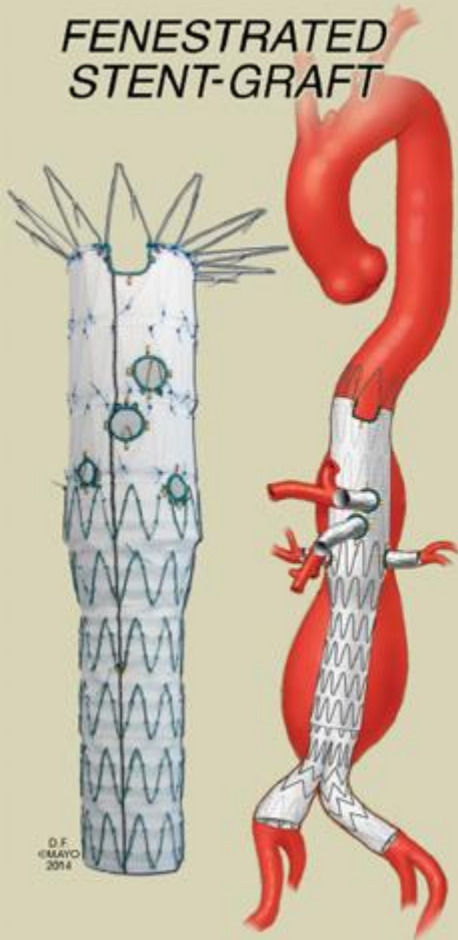
Contrôle 1 et 3ans



Stent graft “fénestré”

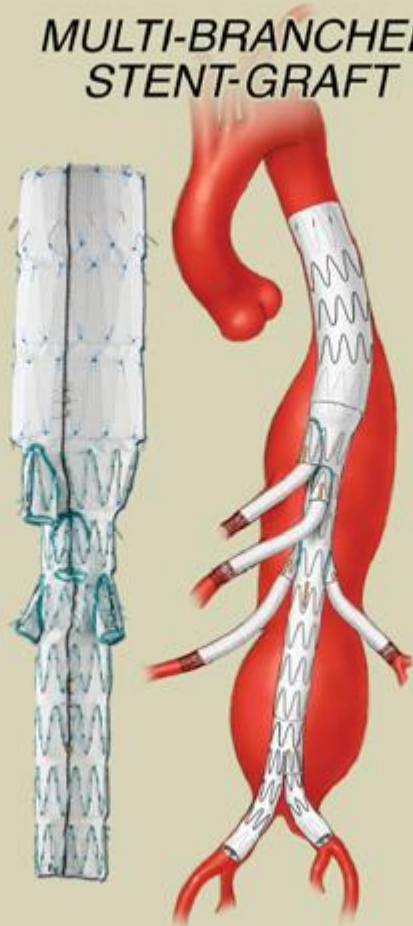


**FENESTRATED
STENT-GRAFT**

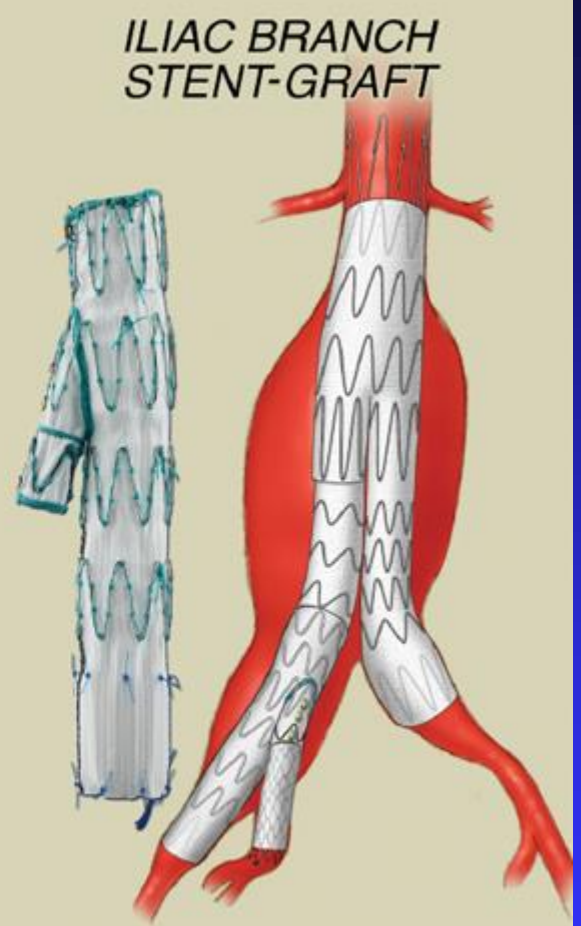


D.F.
©MAYO
2014

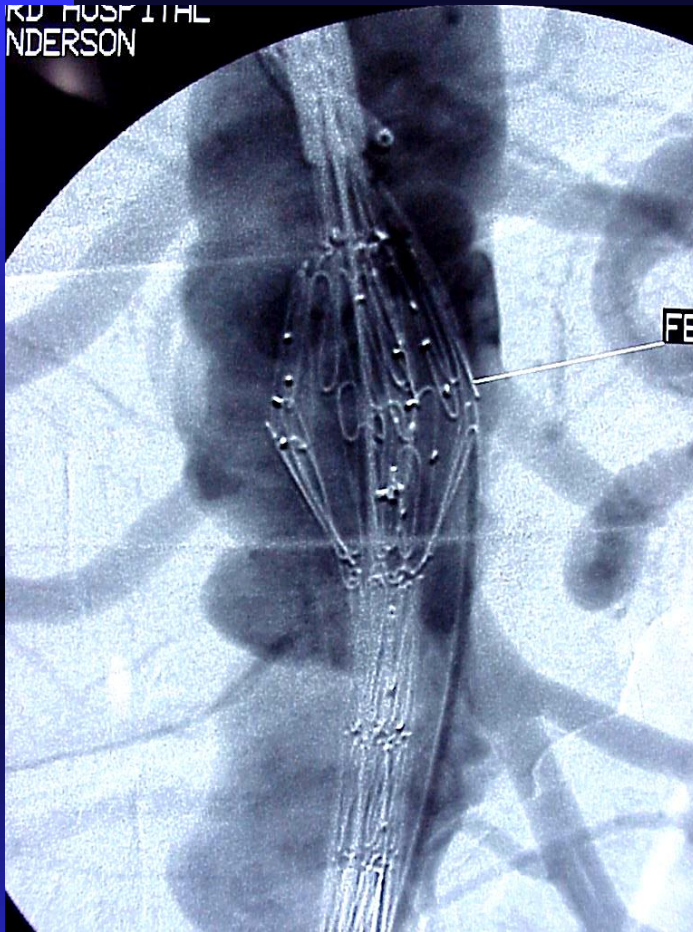
**MULTI-BRANCHED
STENT-GRAFT**



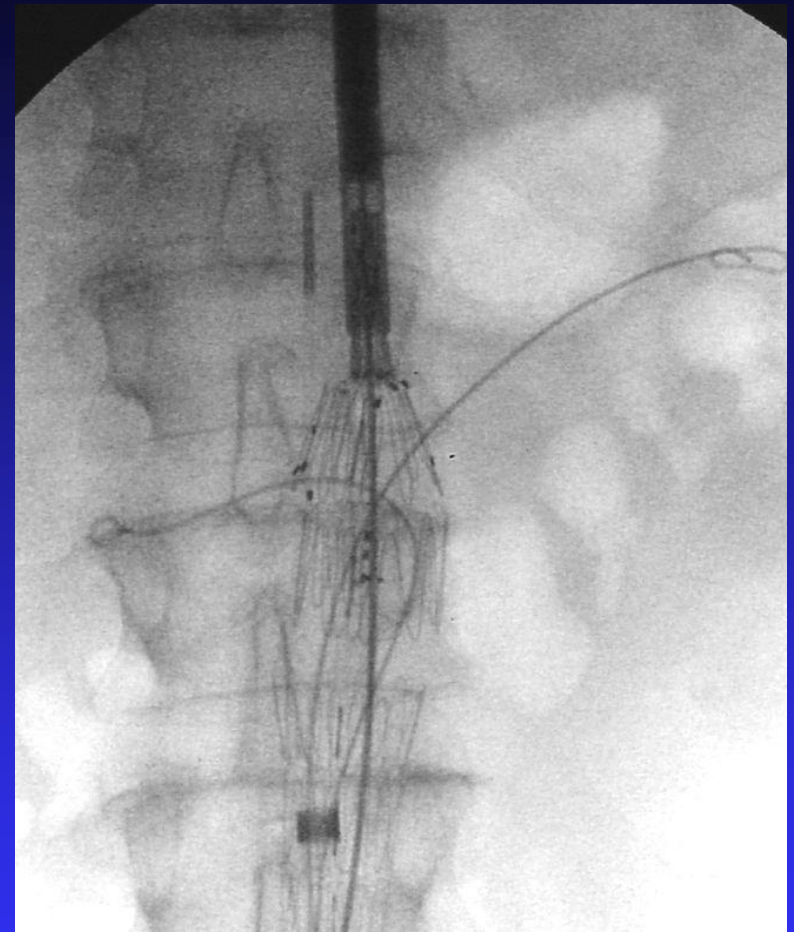
**ILIAC BRANCH
STENT-GRAFT**



Proximal Graft Implantation

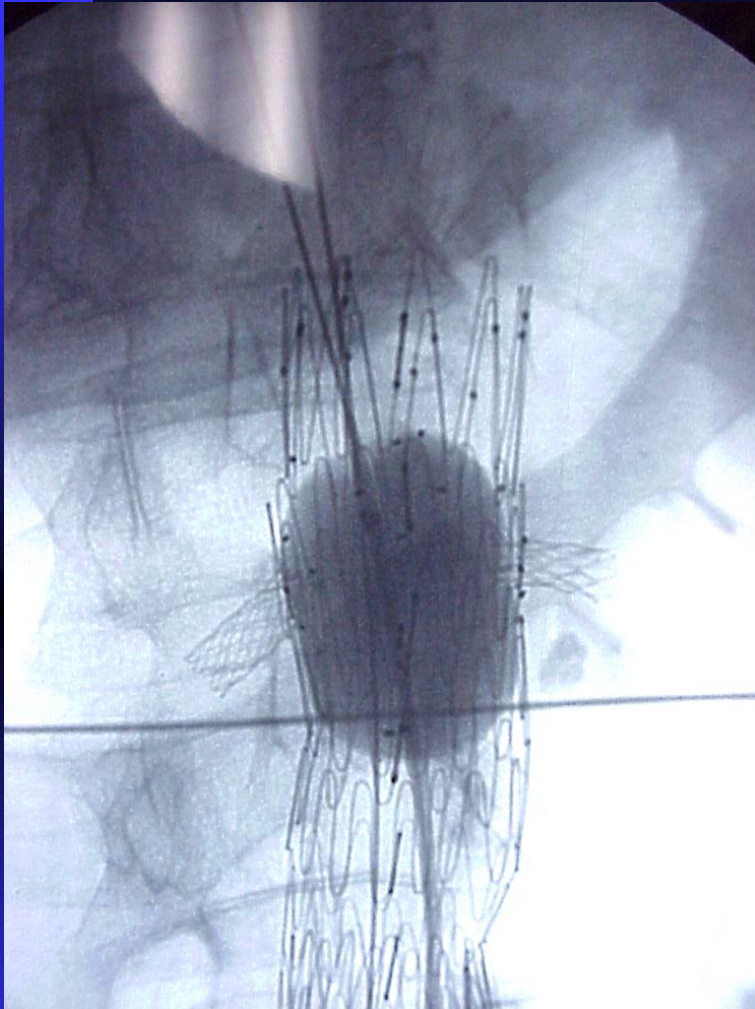


Fenestrations align with target vessels

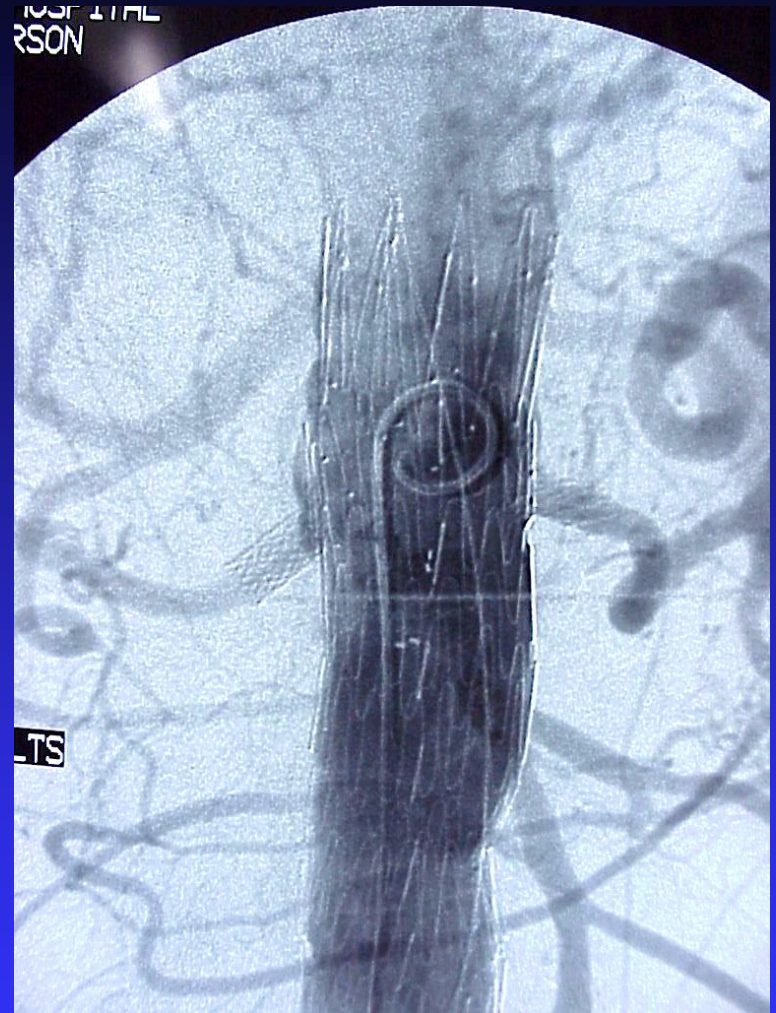


Catheterise Renals through Fenestrations

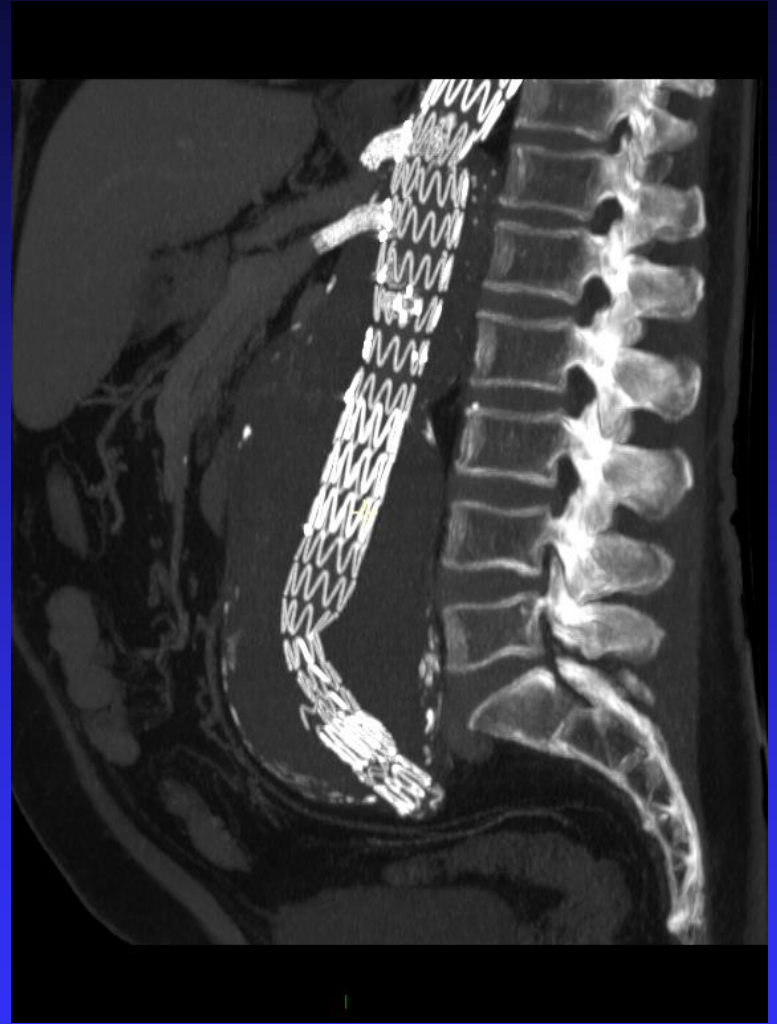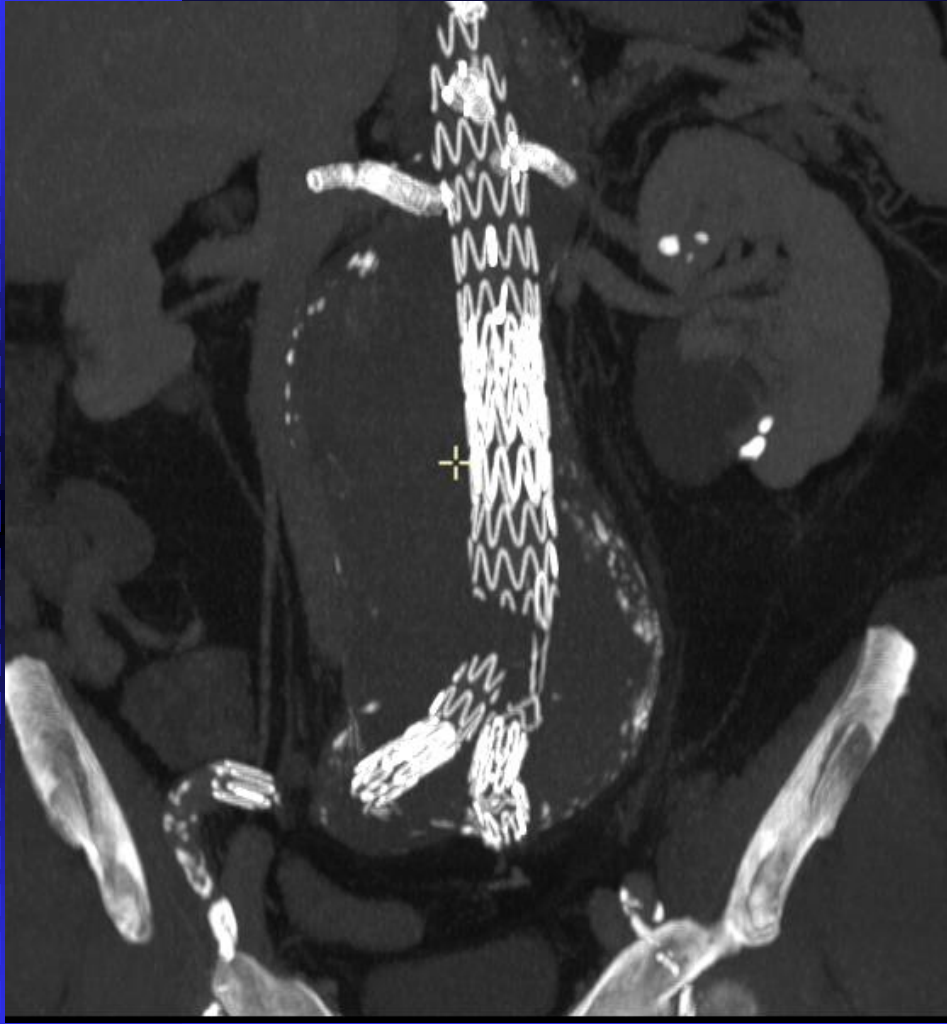
Proximal Graft Implantation



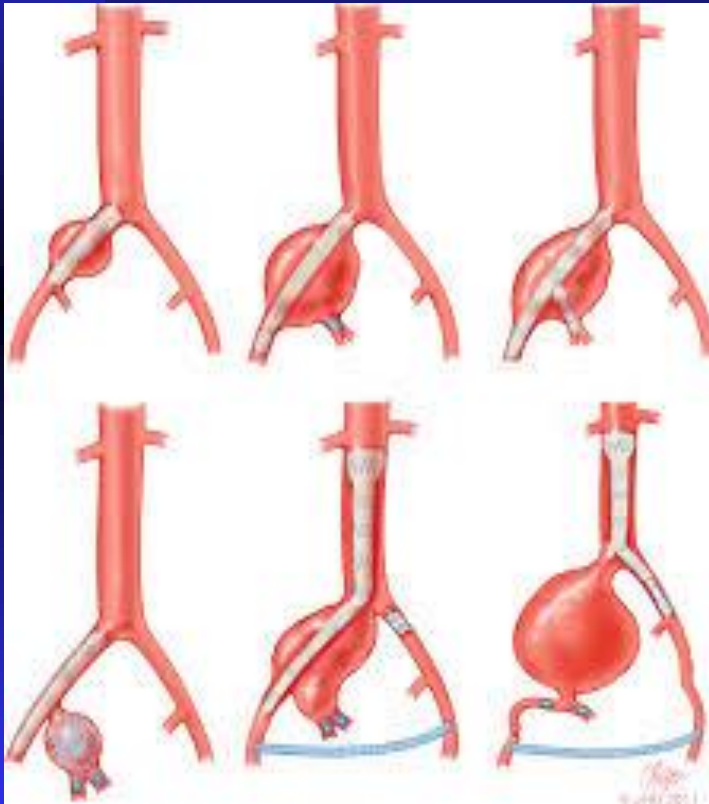
Molding



Proximal Graft implantation complete



Anévrismes iliaques



70-80% anévrismes multiples:

Il. Commune: 70%

Il int.: 20%

Il externe: 10%

■ Risques embolisation ou d'occlusion des iliaques internes:

- ◆ Claudication fessière (30-40%), Ischémie glutéale.
- ◆ Ischémie colique
- ◆ Ischémie d'organe pelvien
- ◆ Paraplégie.

“ENDOFUITE” (endoleak)

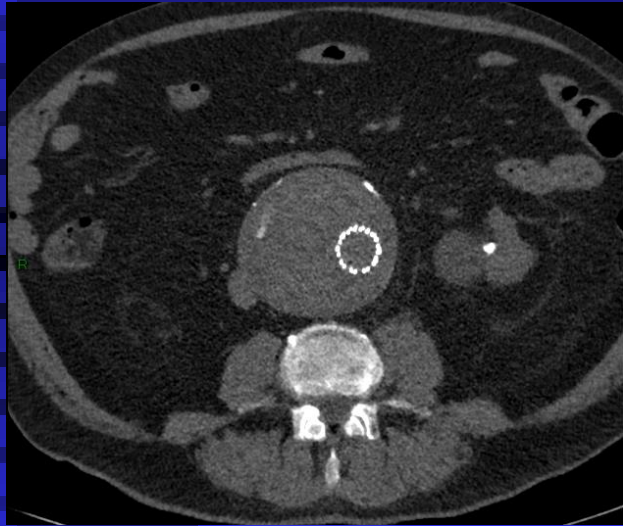
- Définition: persistance de flux sanguin en dehors de l’endoprothèse au sein du sac anévrismal
- Technique de référence:
 - ◆ TDM tri-phasique
- Autres techniques d’imagerie:
 - ◆ US +/- contraste:
 - ◆ Si CT négatif (type V) ou suivi > 1an.
 - ◆ Avantage: limite l’irradiation.
 - ◆ IRM:
 - ◆ limite irradiation
 - ◆ Coût, disponibilité, artéfacts, résolution....
 - ◆ (Artériographie: à visée thérapeutique).

Protocole CT suivi EVAR:

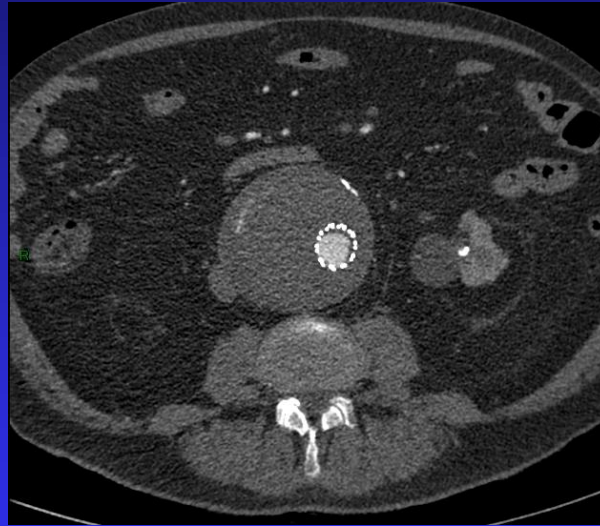- Acquisition triphasique:
 - ◆ à blanc: *calcifications*
 - ◆ phase artérielle: *perméabilité*
 - ◆ phase veineuse: *endofuite*

- 2,5 mm -1,25mm / 120kV : 180 mAs
- Ioméron 400: 100 ml à 3-4 cc/s
- Zone de couverture: TC-AFC
- Reconstructions: MPR / VRT / MIP / curviligne.

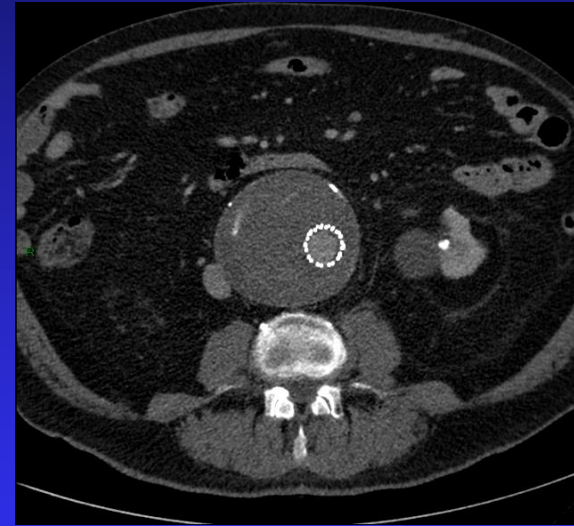
Intérêt d'une phase de contraste spontané (calcification)



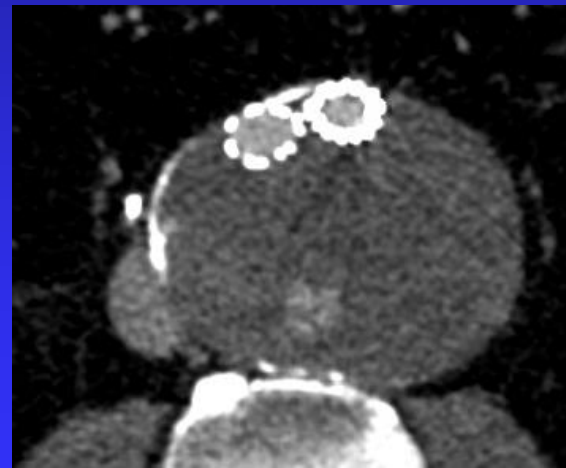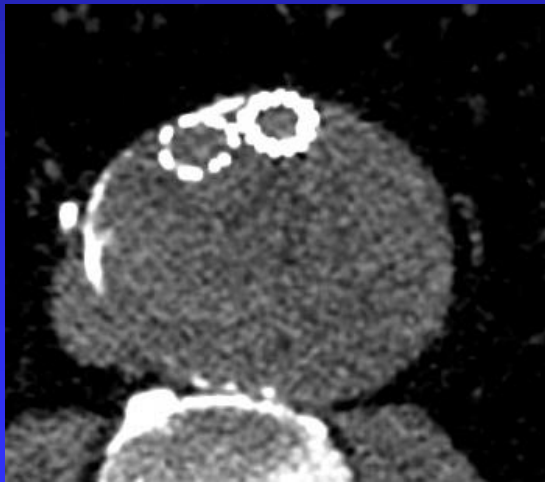
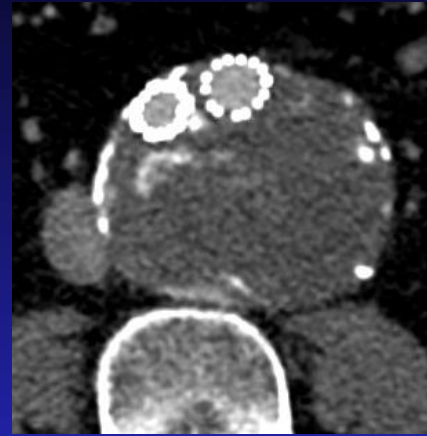
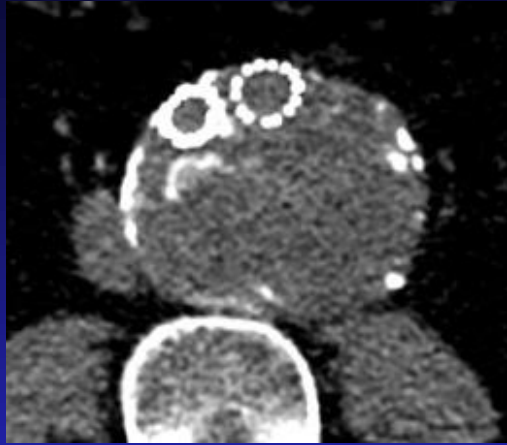
Constraste spontané



Phase artérielle



Phase tardive



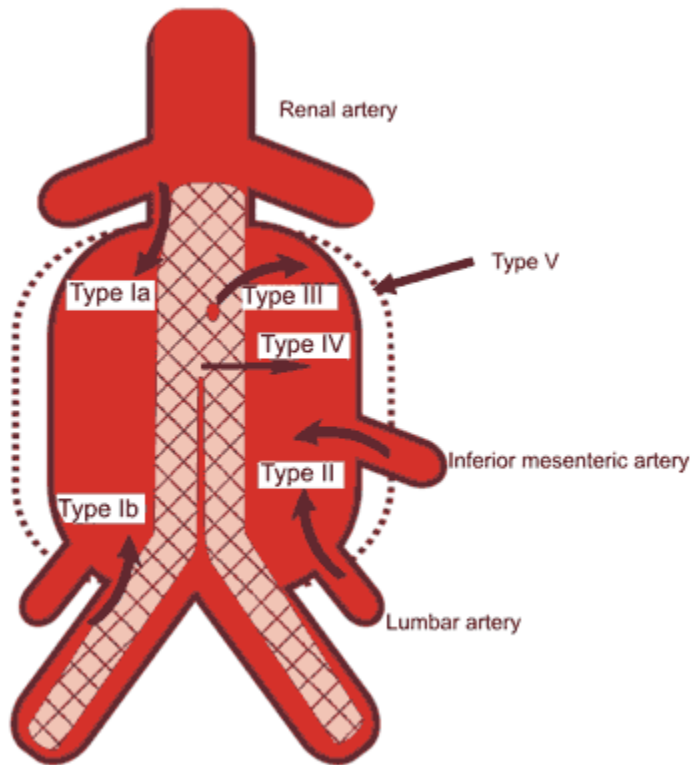
Sans PCI

Avec PCI

CT spiralé (2):

- Gold standard
- Intérêt:
 - ◆ Détection des complications précoces
 - ◆ Analyse perméabilité
 - ◆ Mensuration du sac résiduel
 - ◆ Détection des **endofuites**.

Endofuite (“endoleak”)



Endoleak Type	Description
Type I	Endoleak related to the graft device itself.
Type II	Endoleak due to retrograde flow from collateral branches
Type III	Endoleak due to fabric tears, graft disconnection, or disintegration.
Type IV	Flow through the graft presumed to be associated with graft wall "porosity"
Endotension	Persistent or recurrent pressurisation of the sac with no evidence of endoleak.

- Type 1: 6%
- Type 2: 5%
- Type 3: 6%
- Type 4: ?
- Type 5: 3%

Type I:

Défaut d'apposition proximale ou distale:

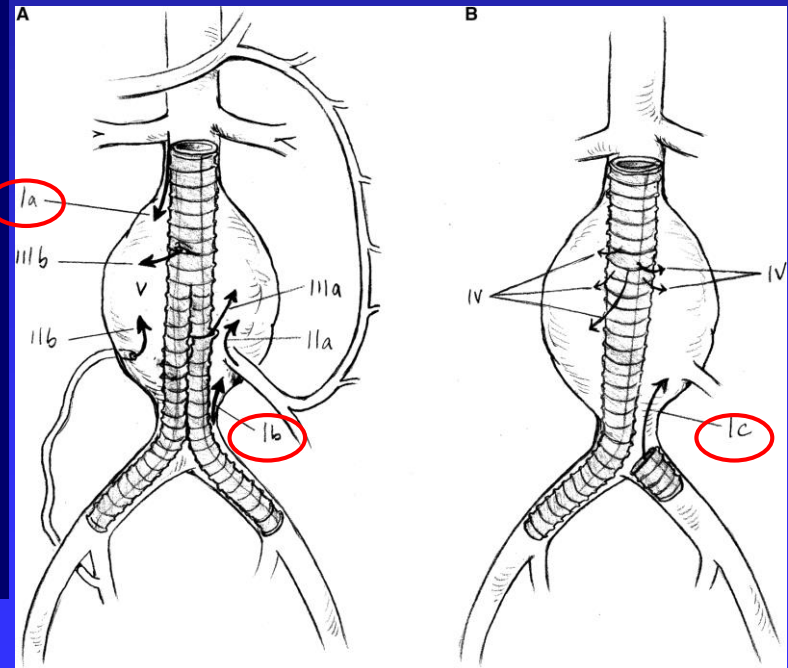
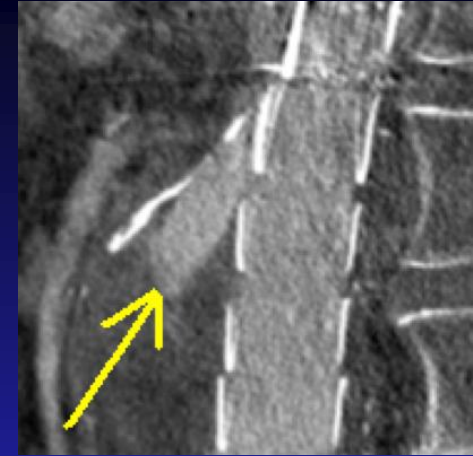
- défaut technique: diamètre suboptimal
- défaut anatomique: zone d'amarrage courte, irrégulière, ulcérée, angulée
- migration caudale.

1a: proximal

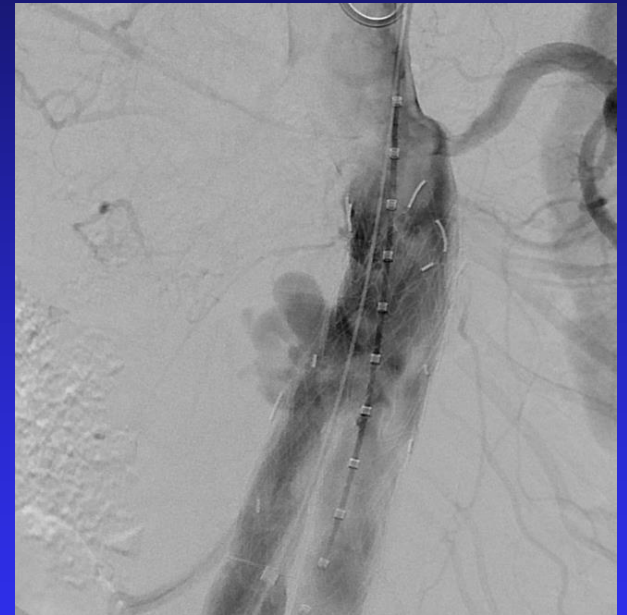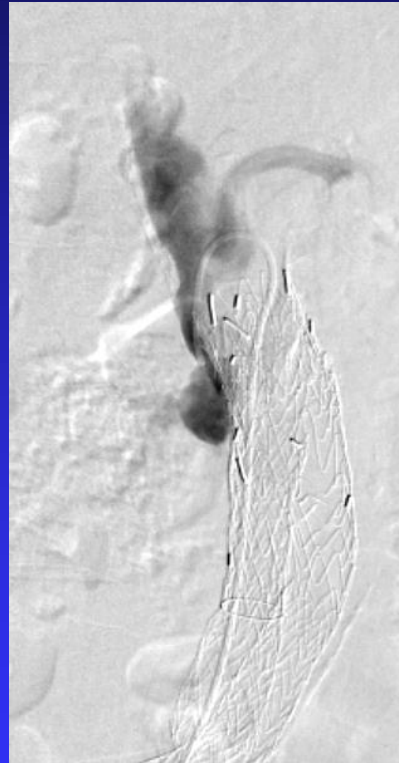
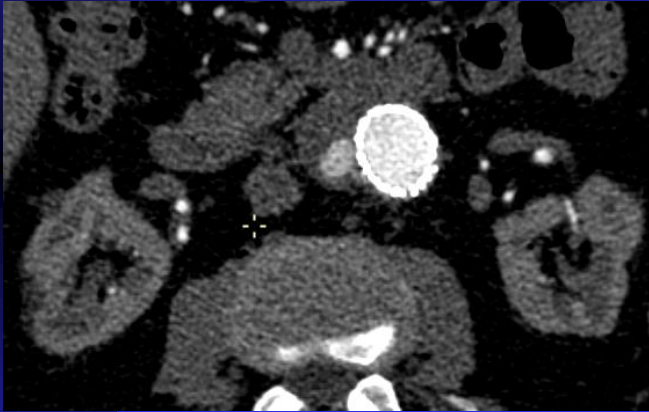
1b: distal

1c: zone d'exclusion par "plug"

1d: "gouttière" le long extensions
d'une prothèse fenestrée.

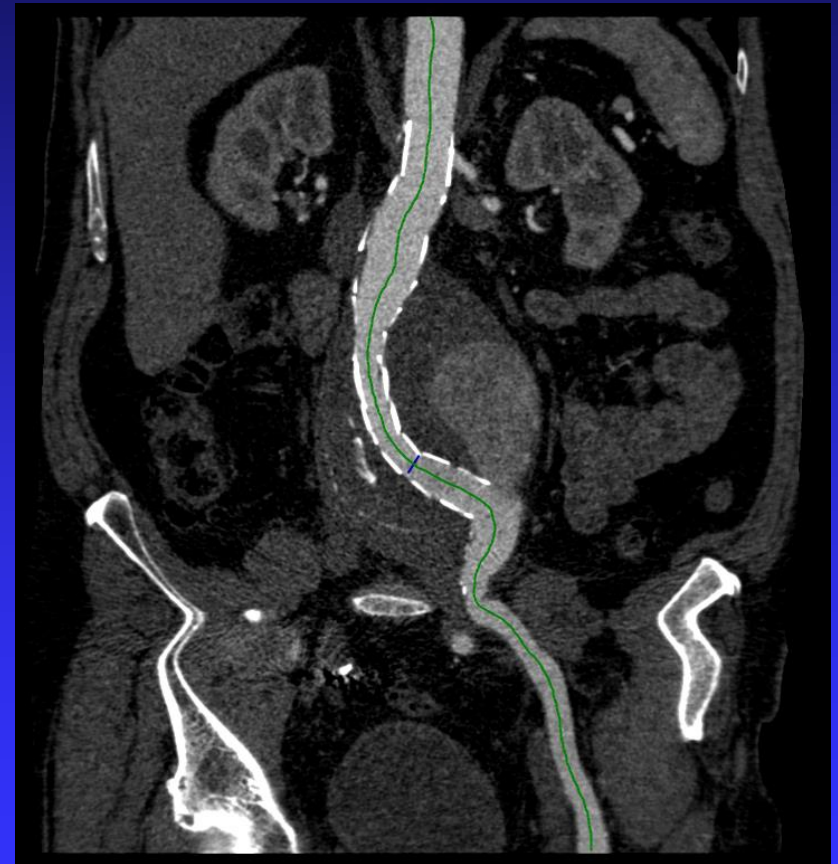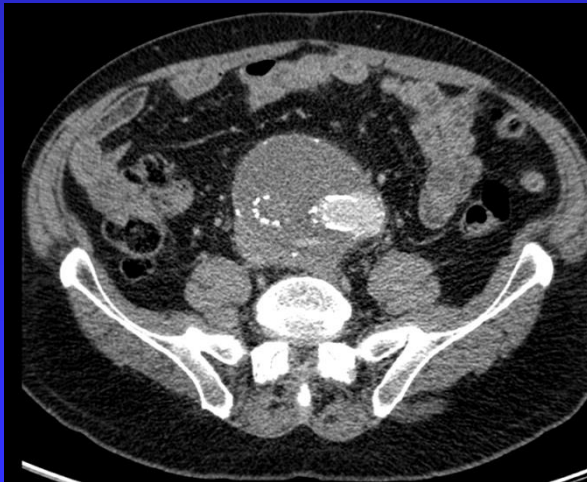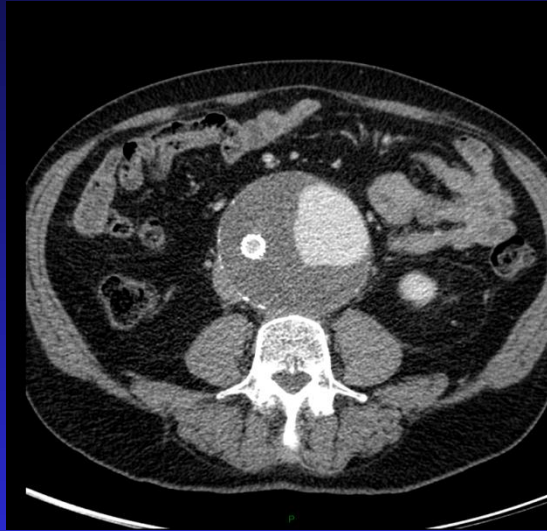


Type Ia:

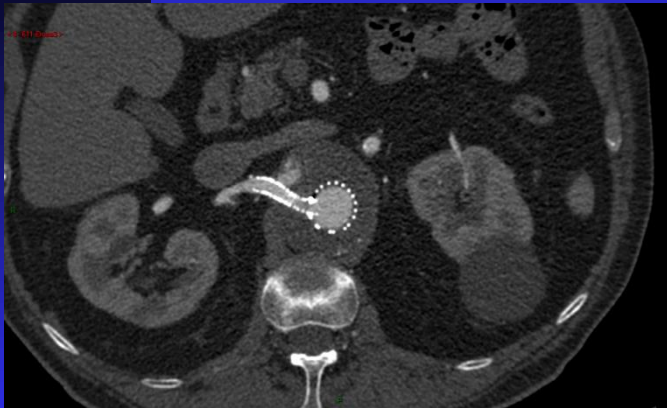
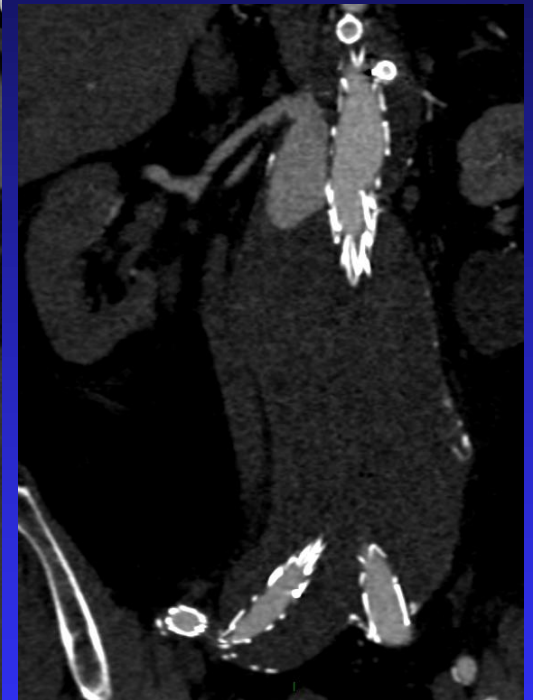
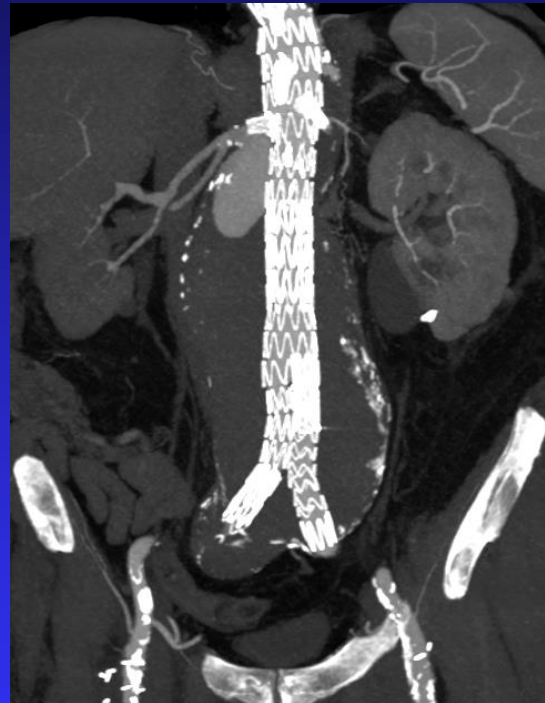
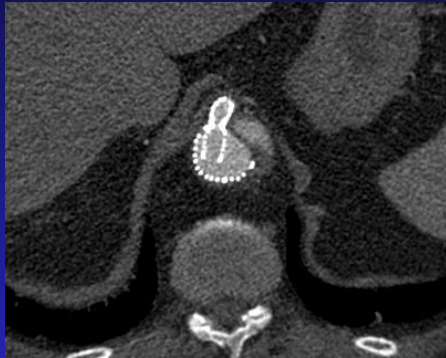P70646Z

Type 1b

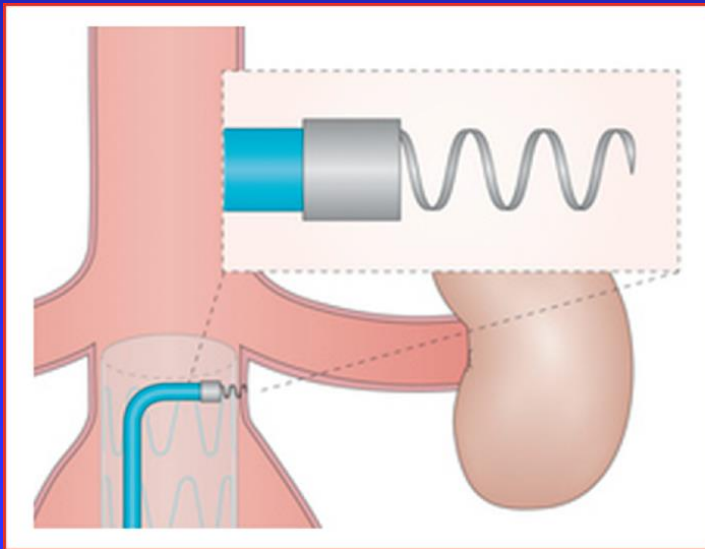


Endofuite prothèse fenestrée (1d)



Type I >>> traitement rapidement

- **Addition prothèse**
- Matériel de fixation
- (Embolisation: coils + agent liquide)

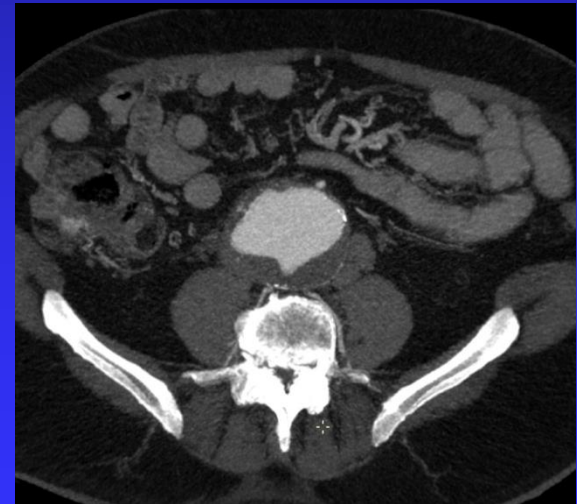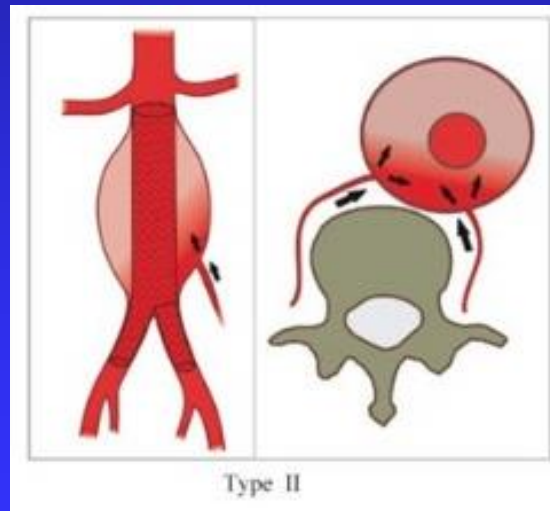
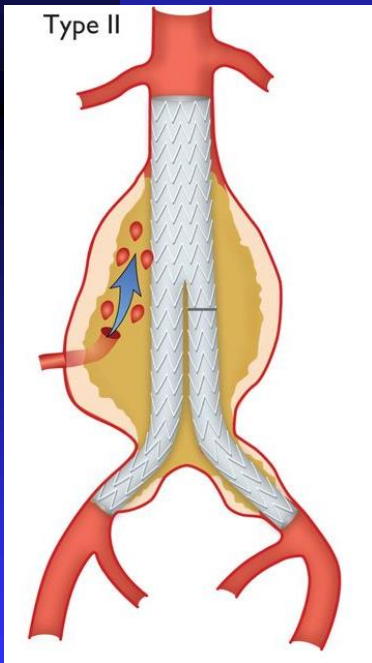


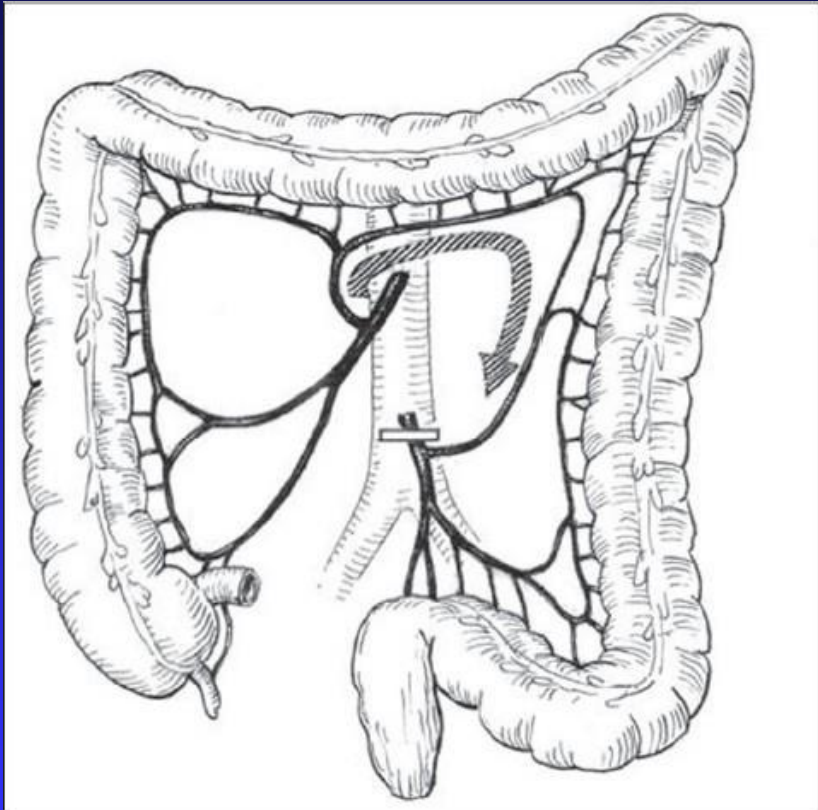
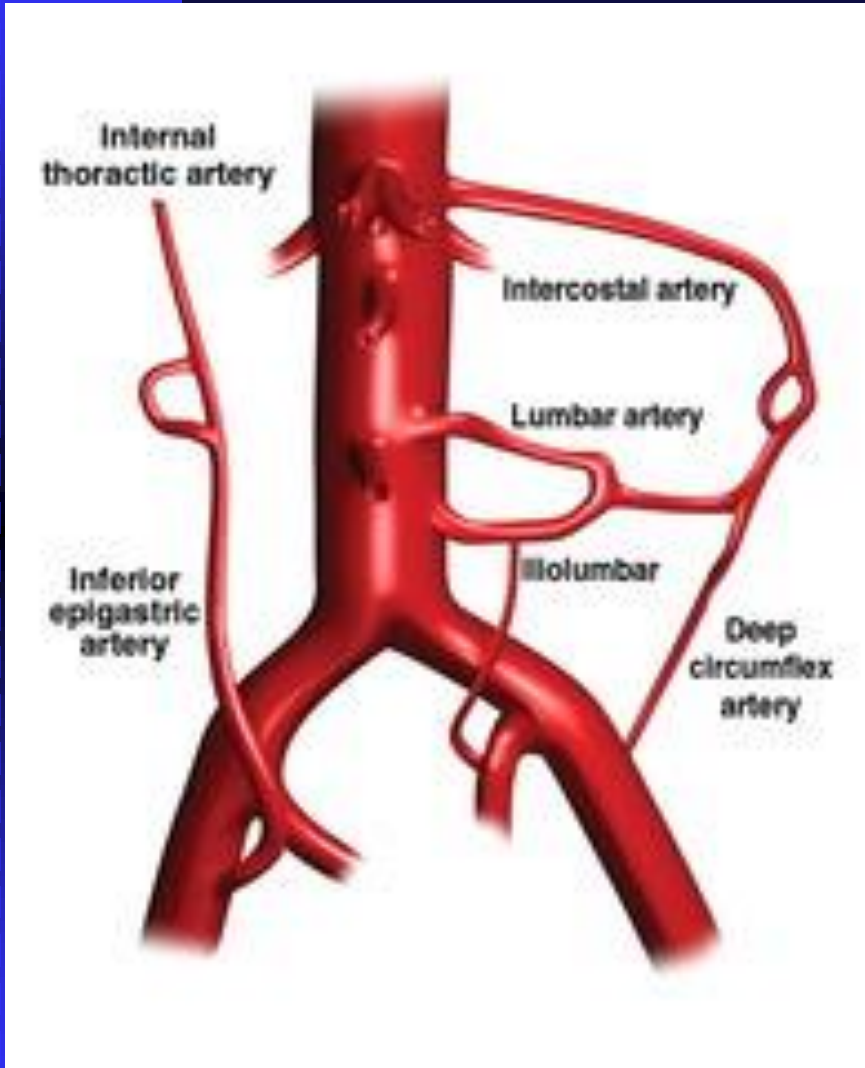
Aptus™
Heli-FX EndoAnchor™ system
Medtronic

Type II:

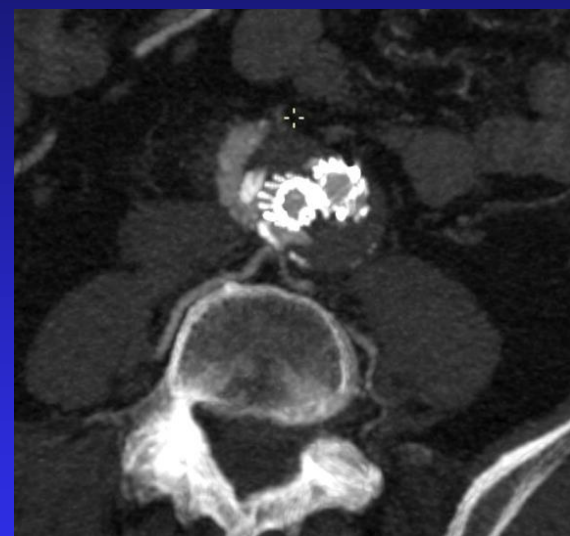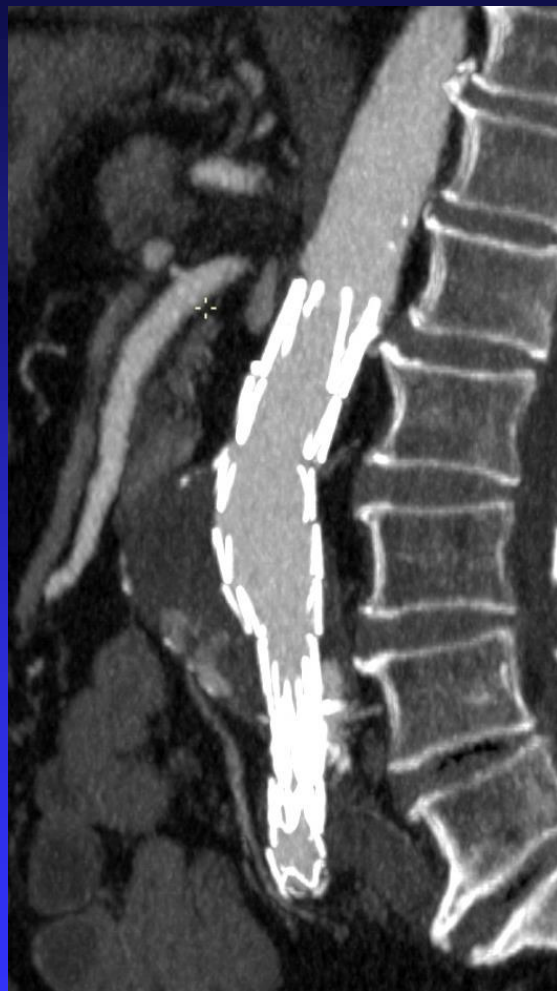
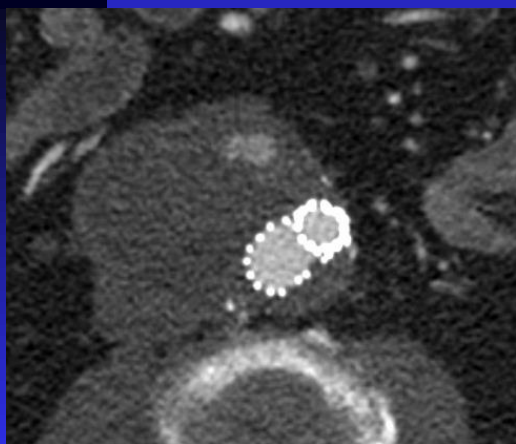
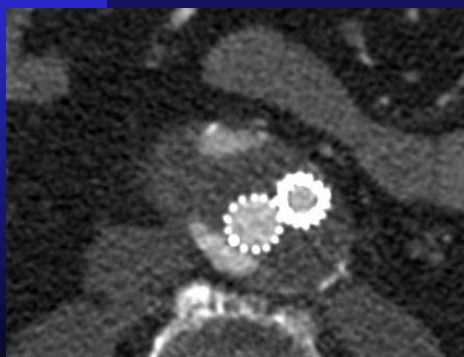
Re-injection du sac anévrismal par une “branche artérielle”:

- **AMI et / ou branches ilio-lombaires**
- Type le plus fréquent
- Prise de contraste périphérique focale intra-sac:
 - antérieur: AMI (A)
 - postéro-latéral: artères lombaires (B)
- Traitement si augmentation du sac anévrismal.





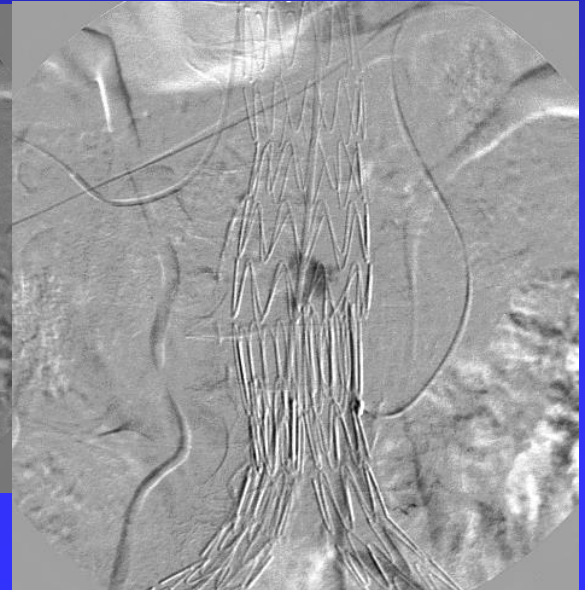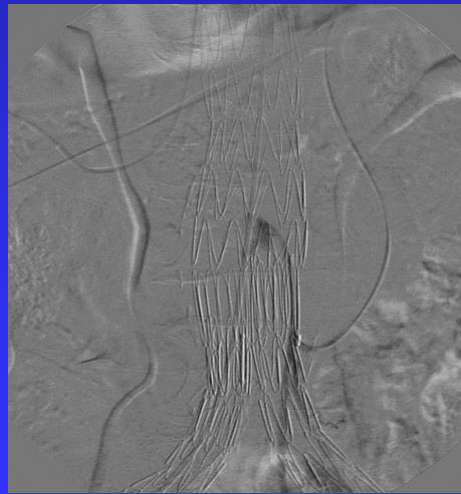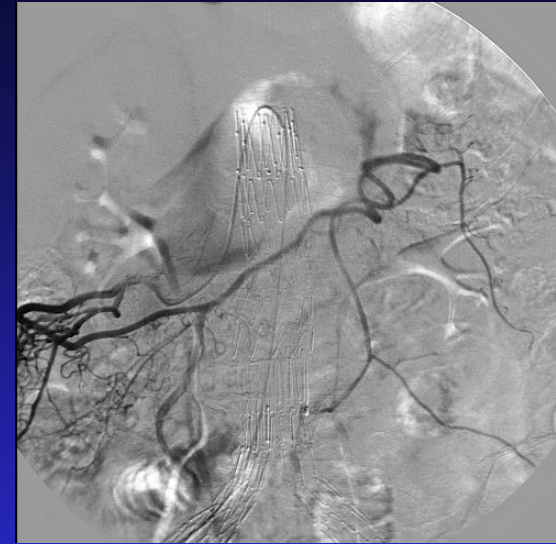
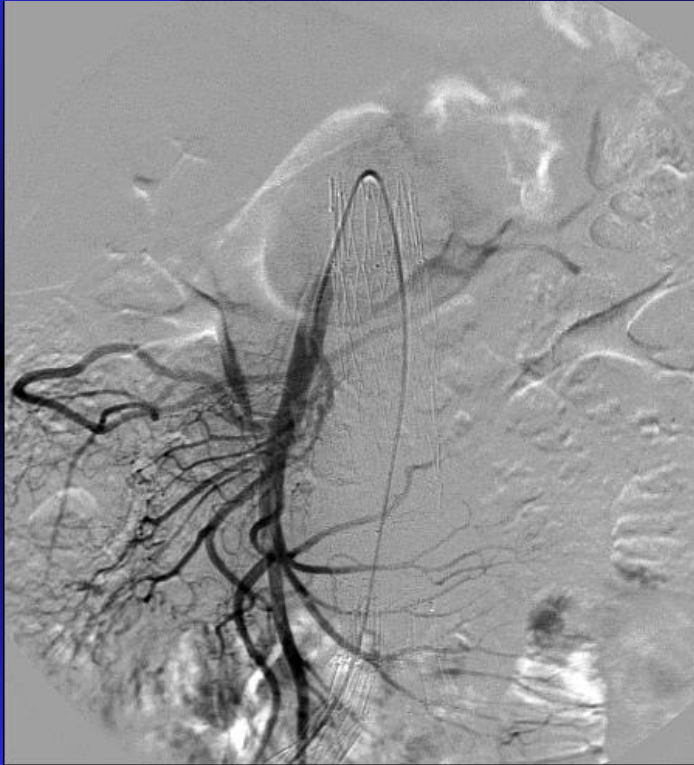
Endofuite de type ?



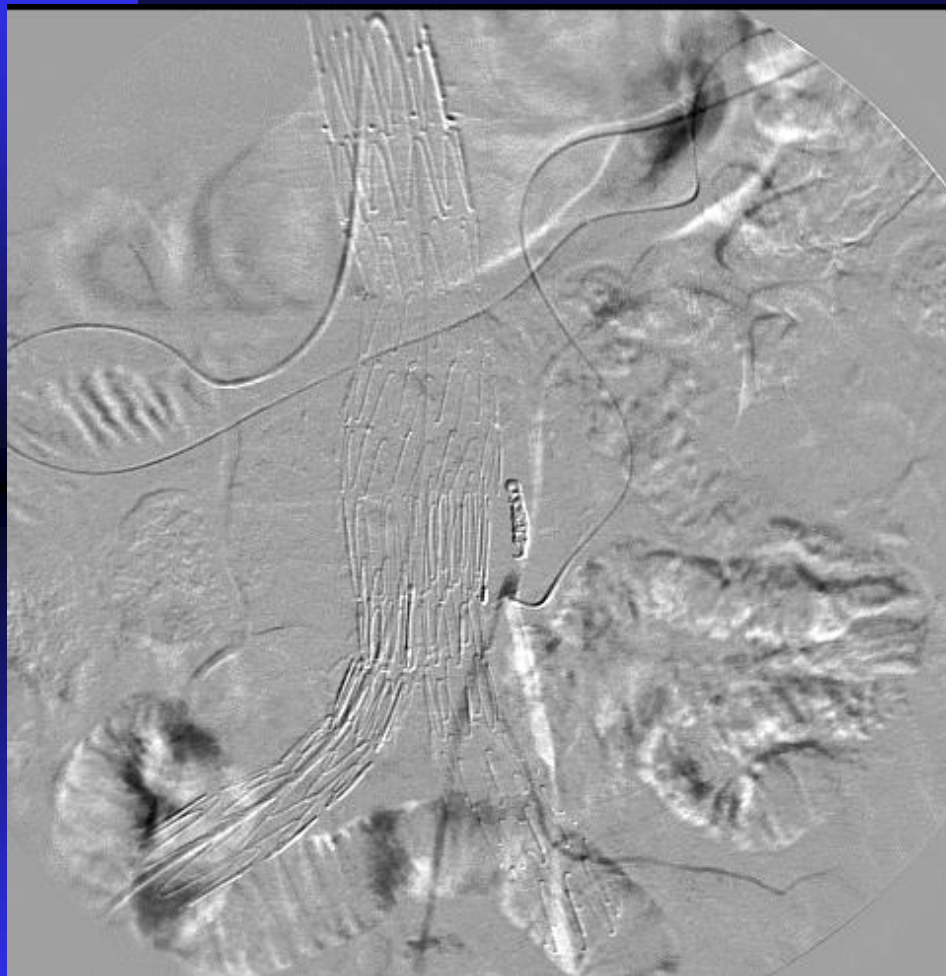
Traitement du type II: “RI”

- Surveillance
- Embolisation transartérielle:
 - ◆ AMI via arcade de Riolan
 - ◆ Artères ilio-lombaires via l’artère hypogastrique
- Ponction percutanée du sac:
 - ◆ Embolisation par coils/colle/Onyx
 - ◆ Voie translombaire
 - ◆ Voie transabdominale
 - ◆ Voie transcave
- Rarement chirurgical: ligature laparoscopique, chir.classique.

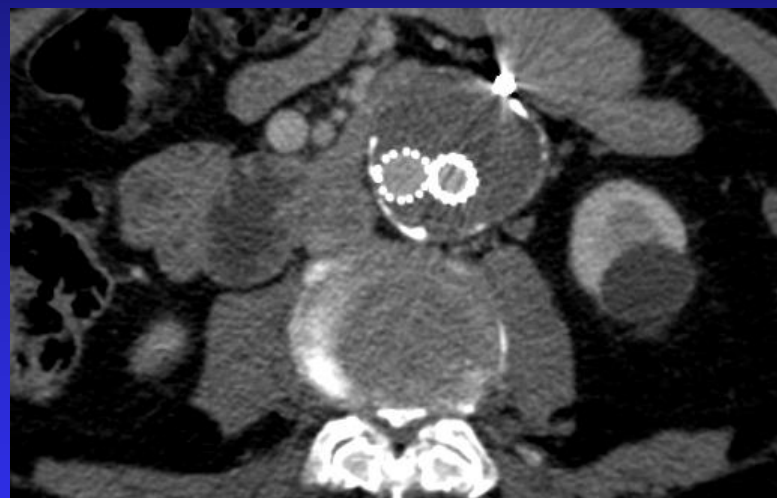
Endofuite II : coils



S57901P, F.R

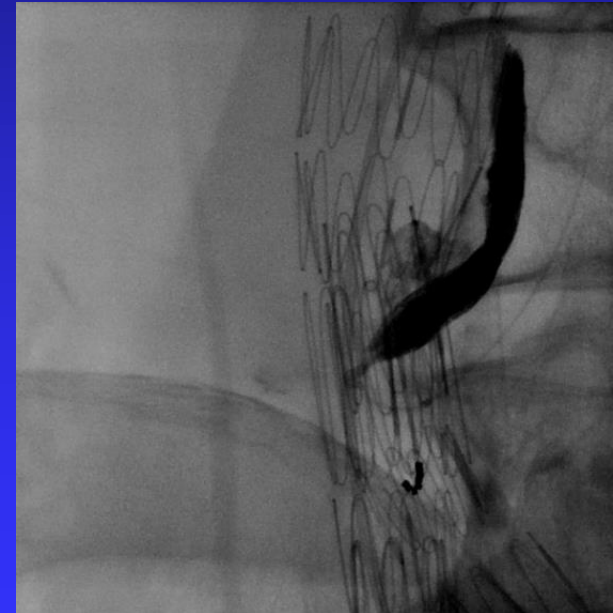
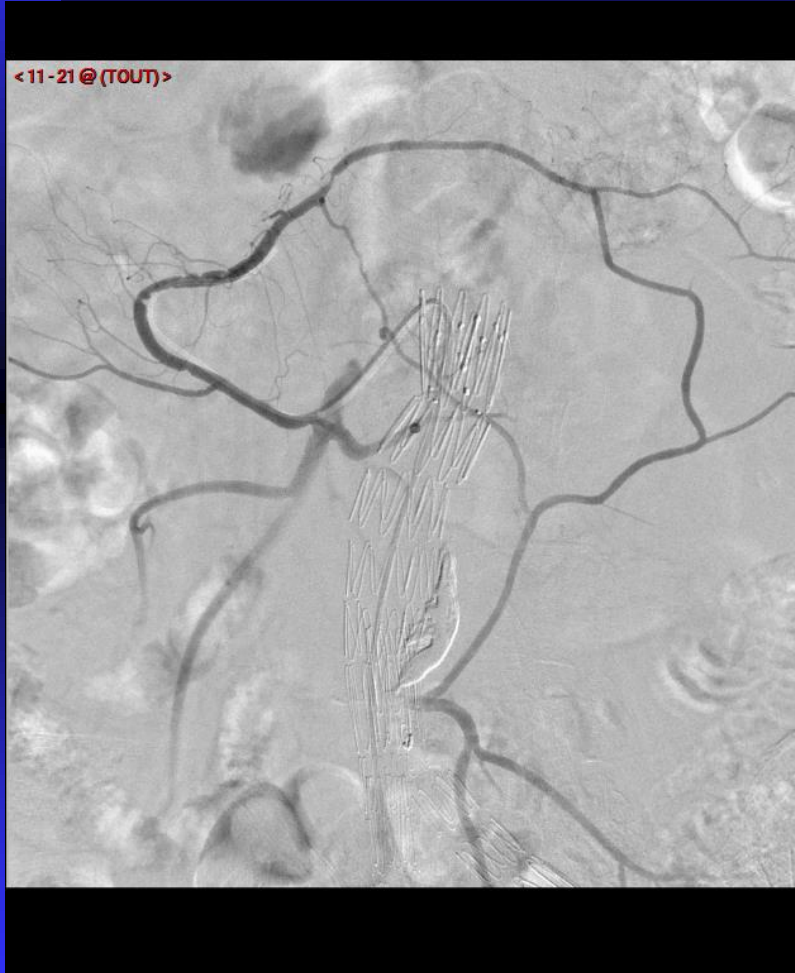
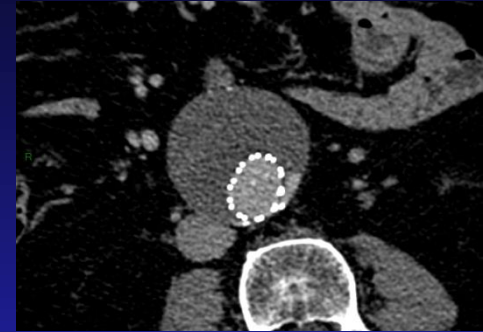



CT à 3 mois

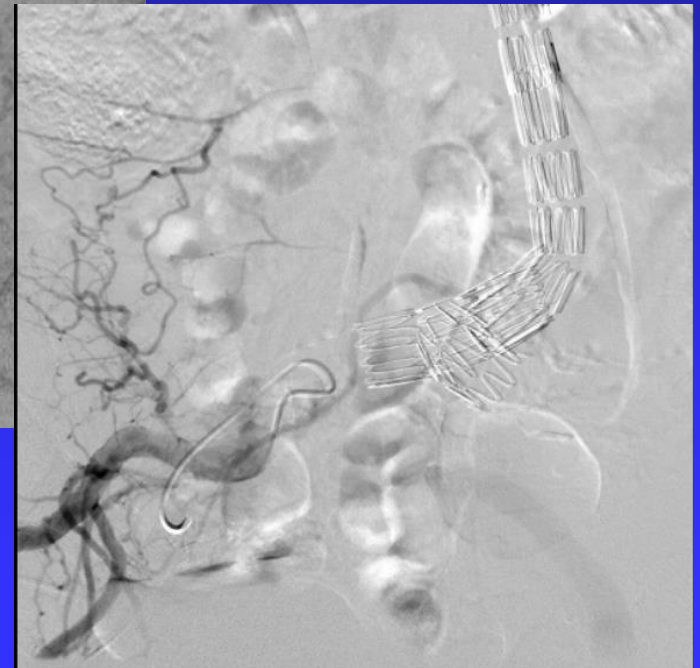
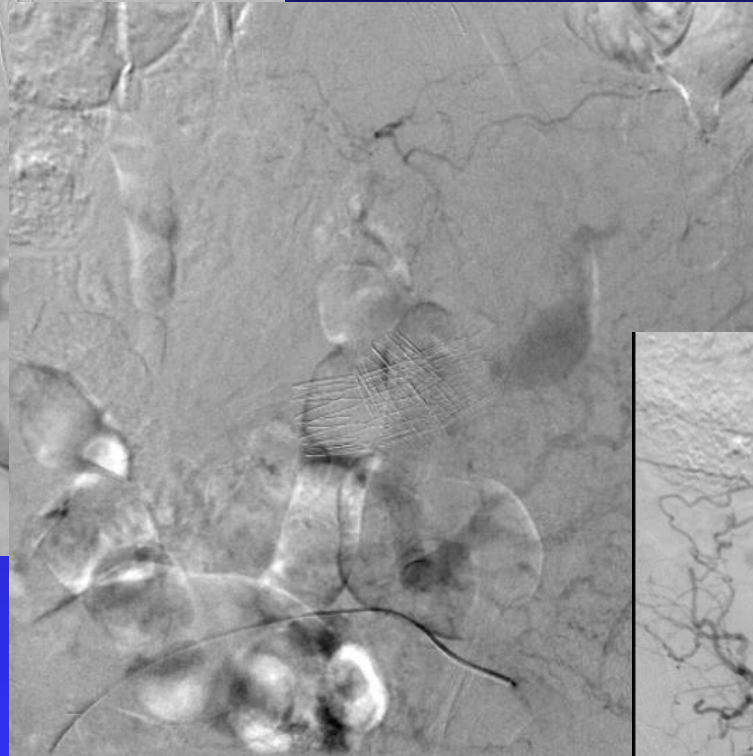
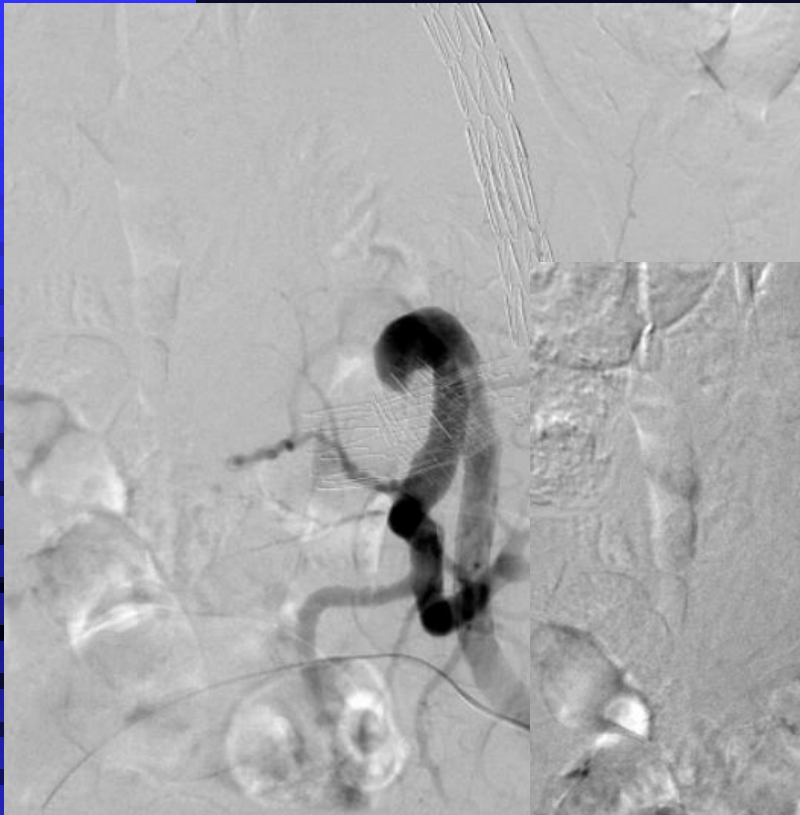


S57901P, F.R.

Endofuite II: Onyx


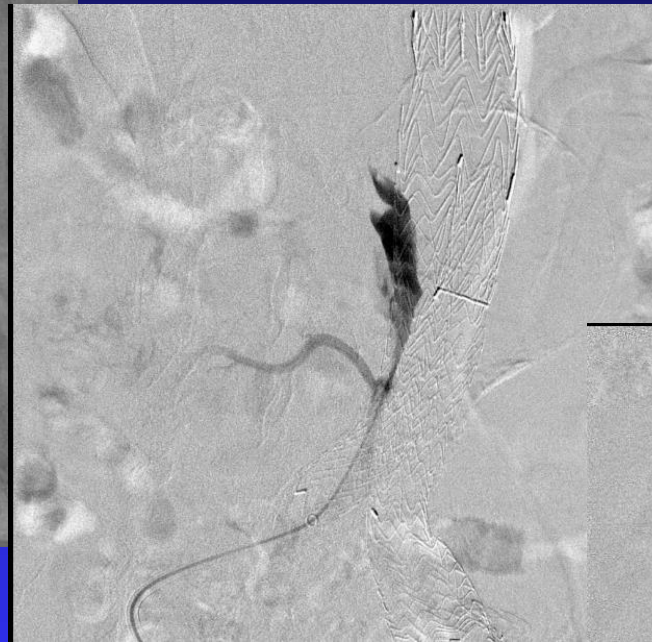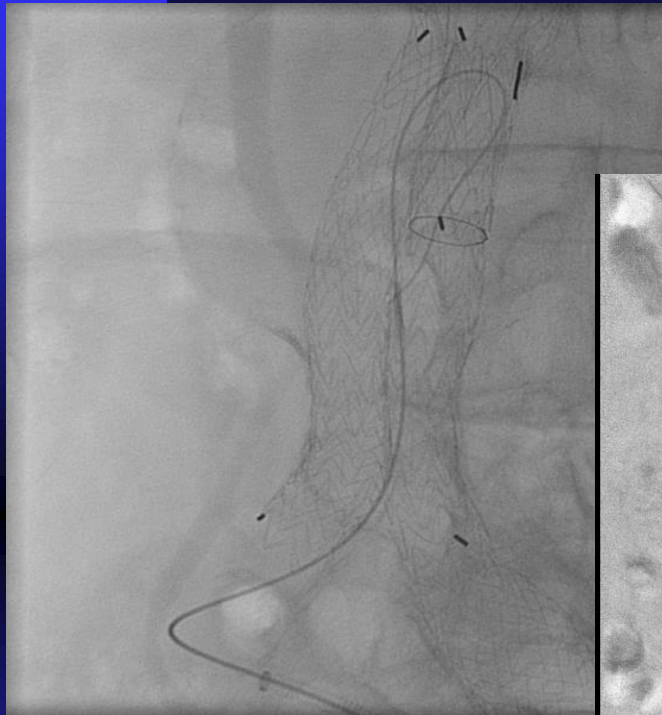


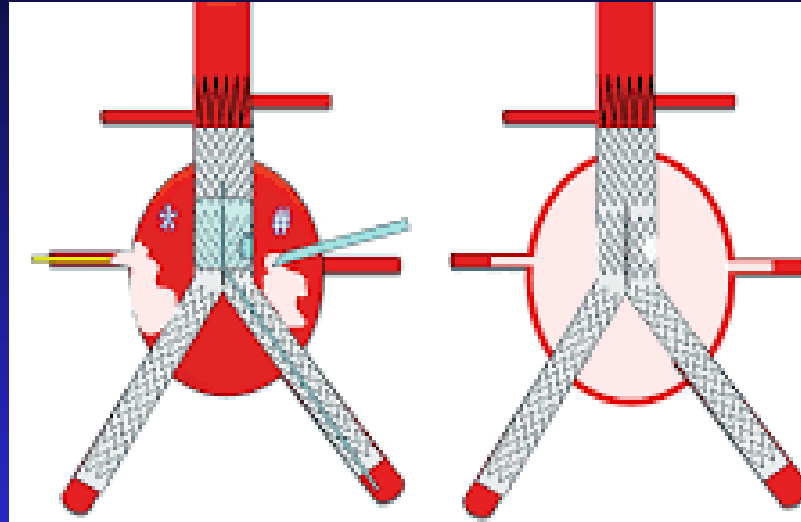
Si échec >>> abord ilio-
lombaire, mais difficile

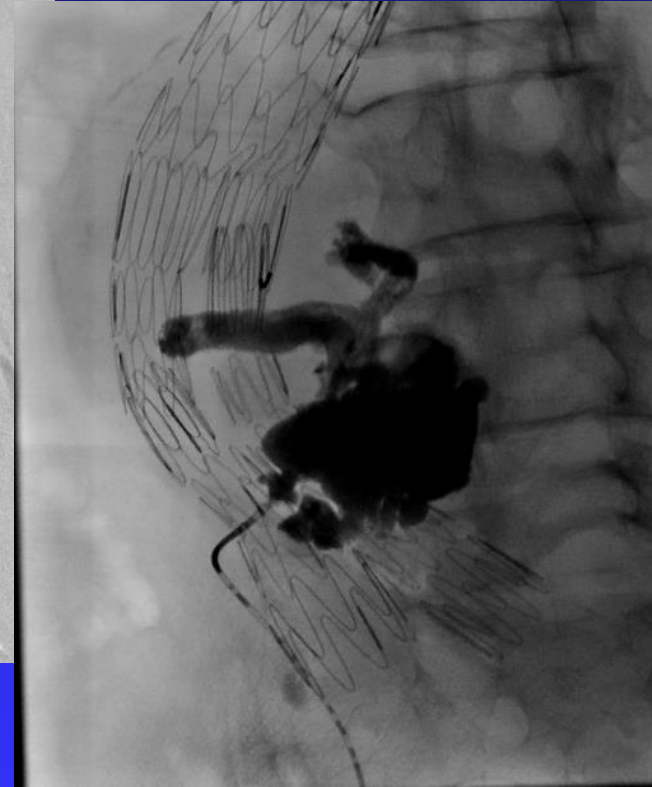

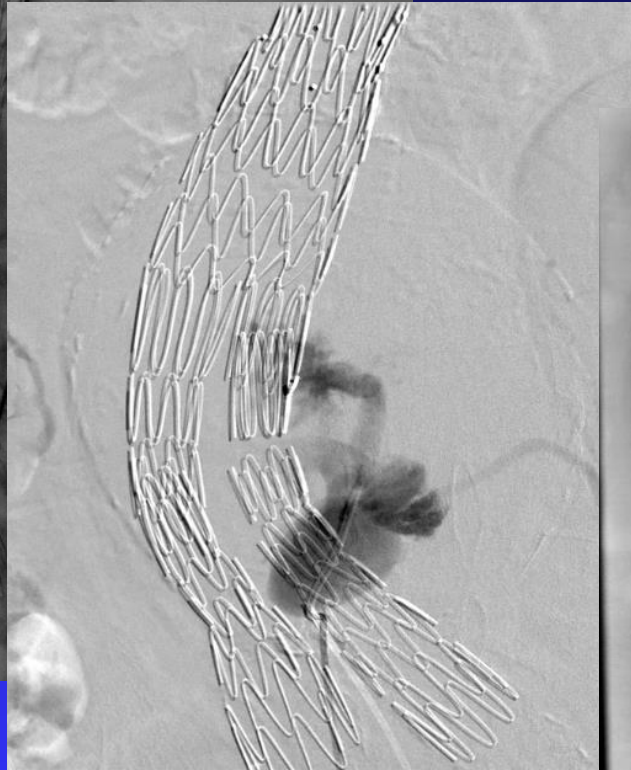
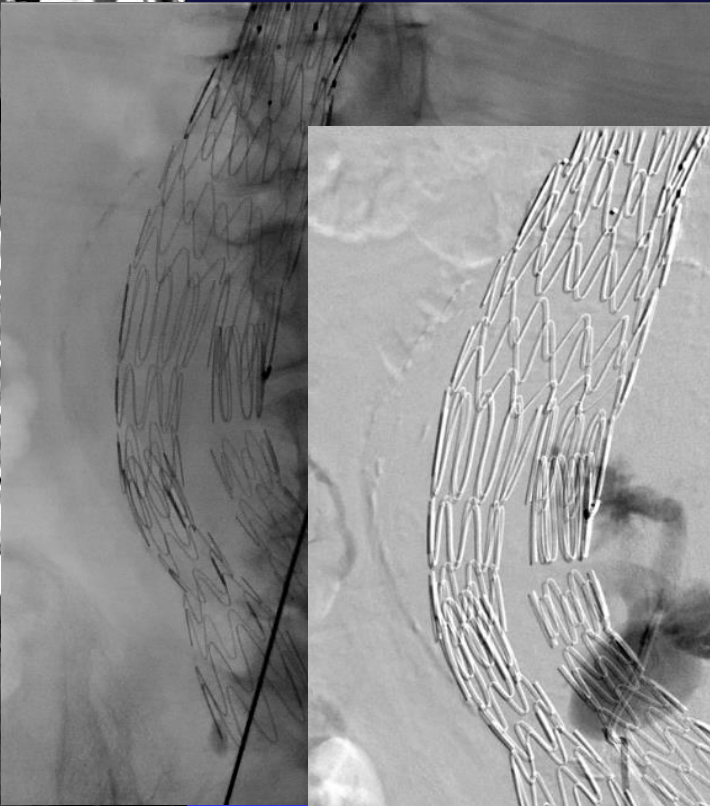
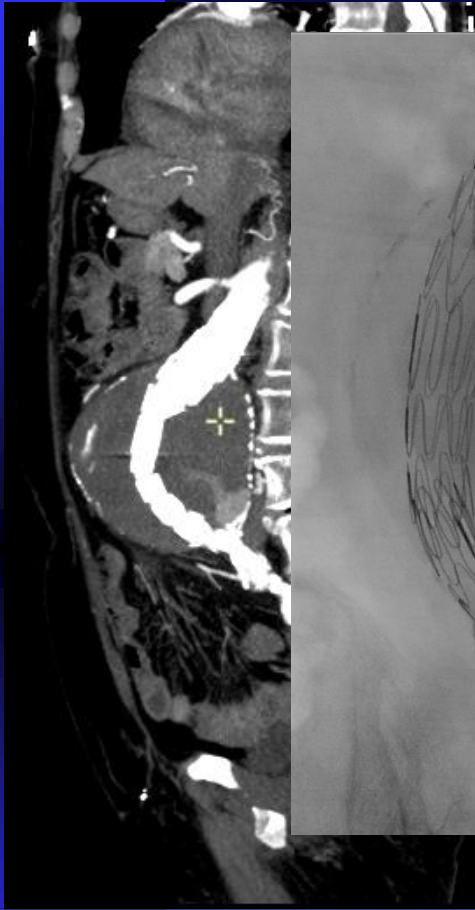


B22455F

Passage entre
stent et paroi
>>> Onyx

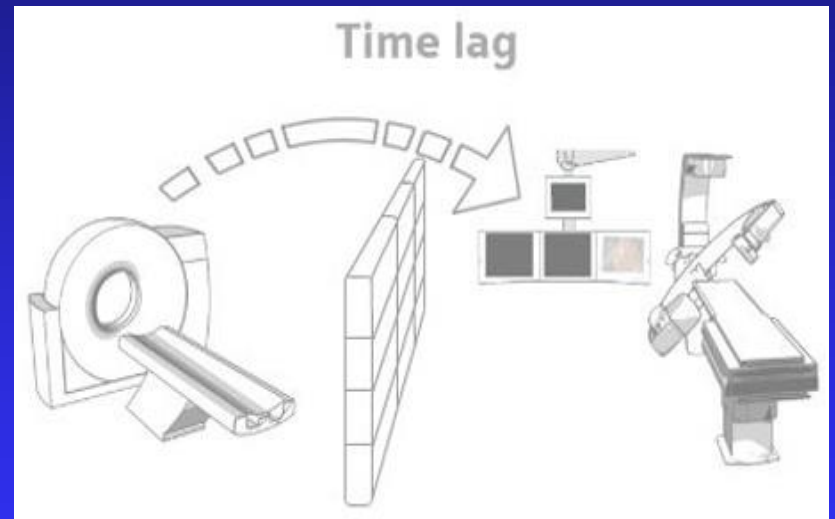
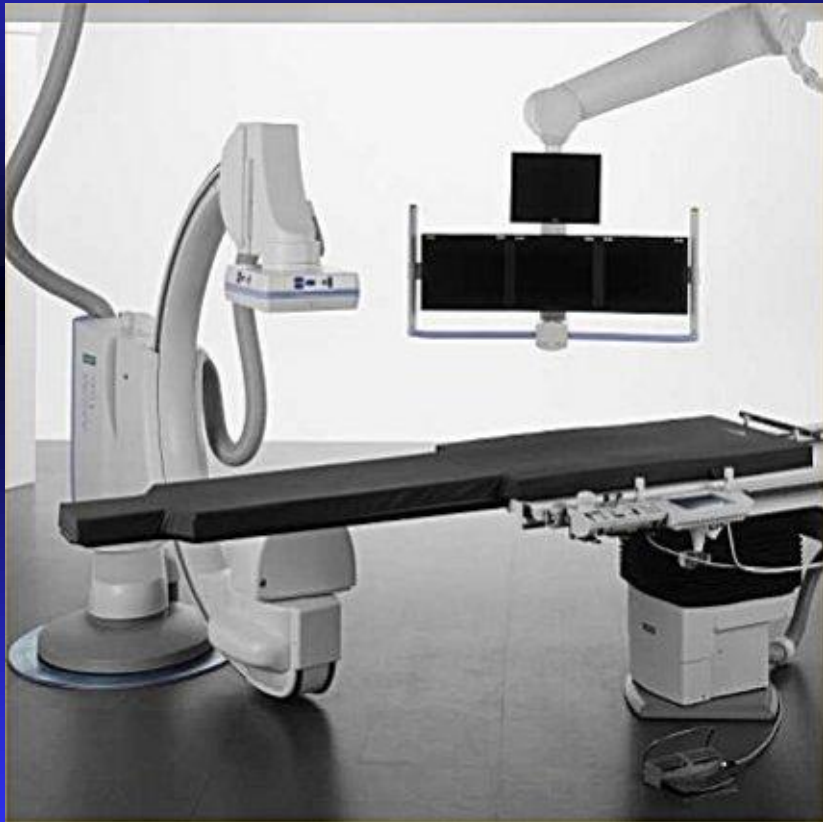





BH3870Z

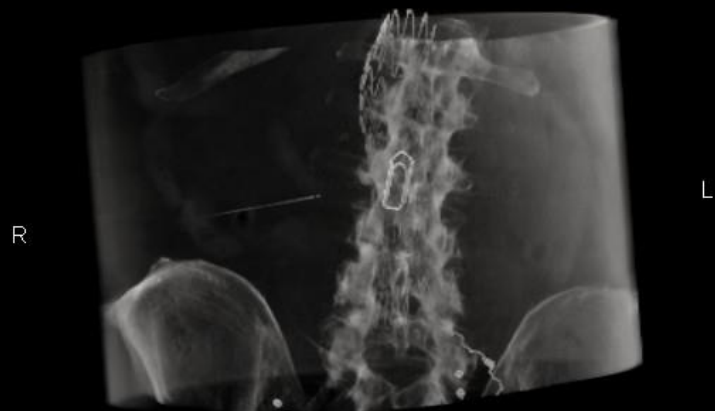
Dyna-CT ?



< 21 - 2 (TOUT) >

H

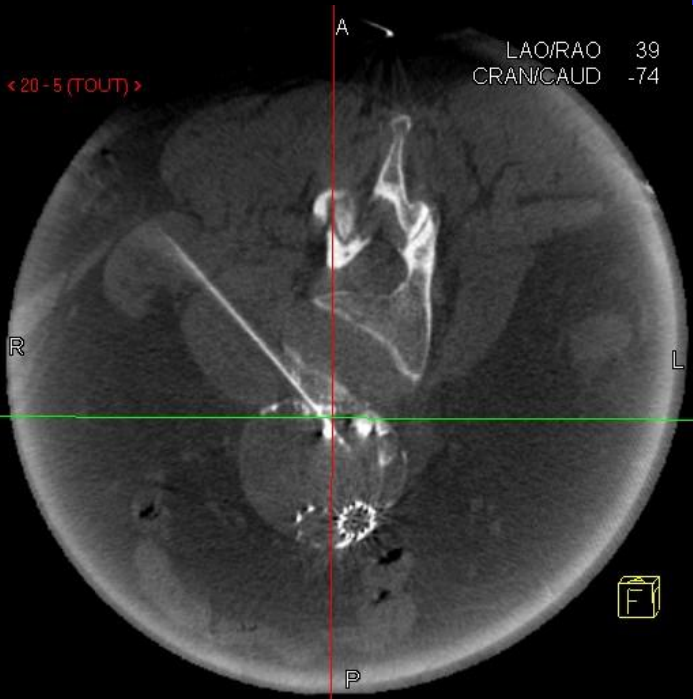
LAO/RAO 8
CRAN/CAUD 4



A

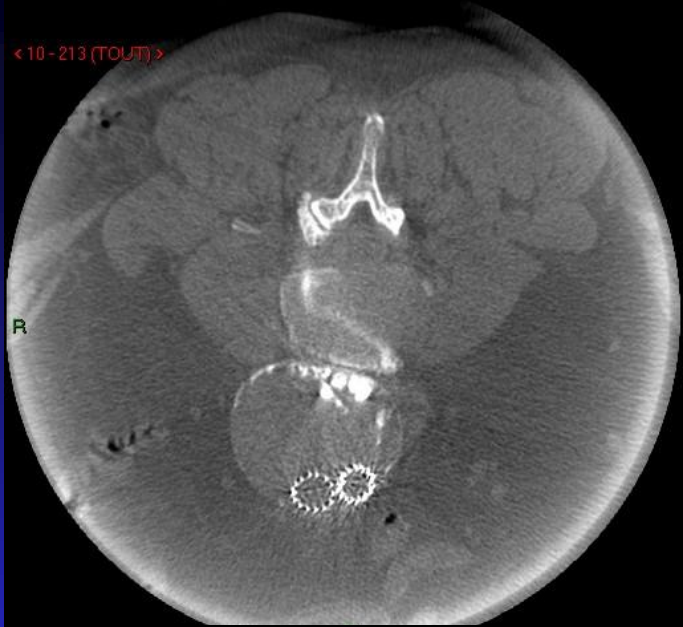< 20 - 5 (TOUT) >

LAO/RAO 39
CRAN/CAUD -74

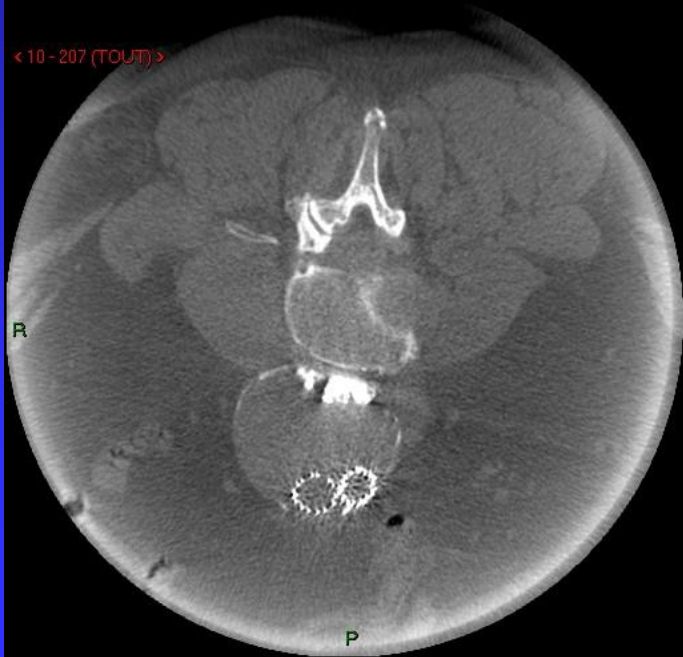


F

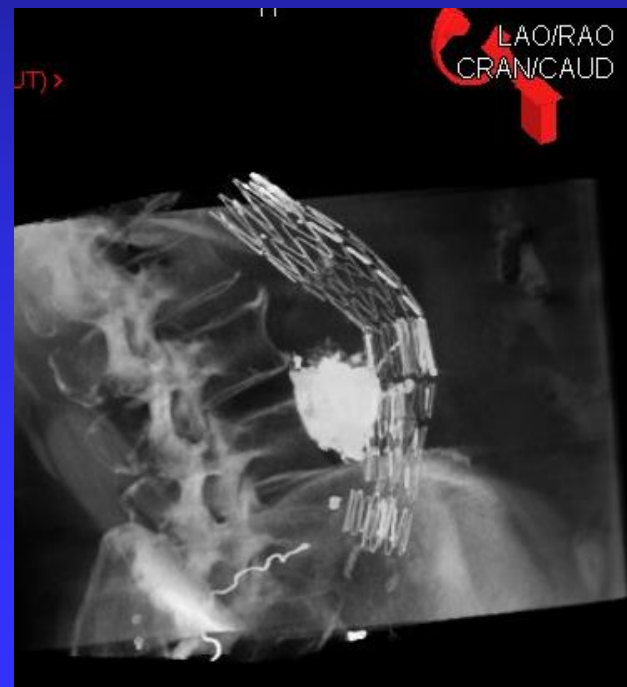
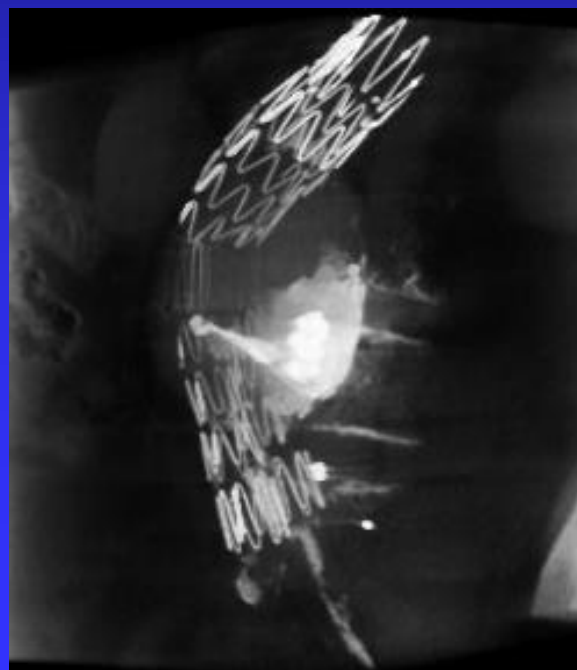
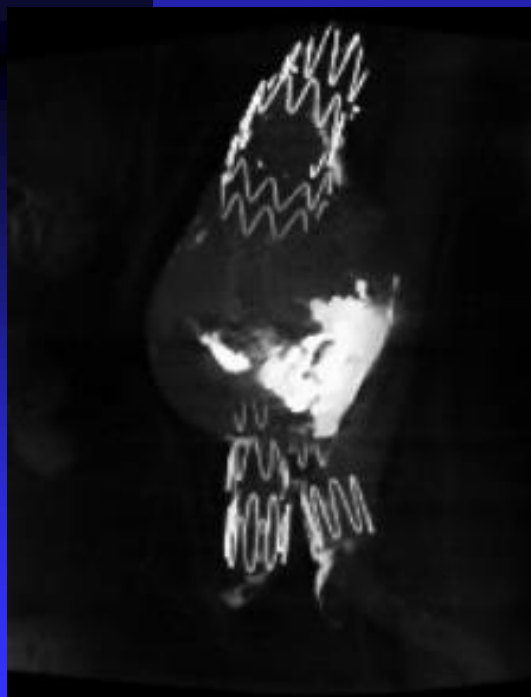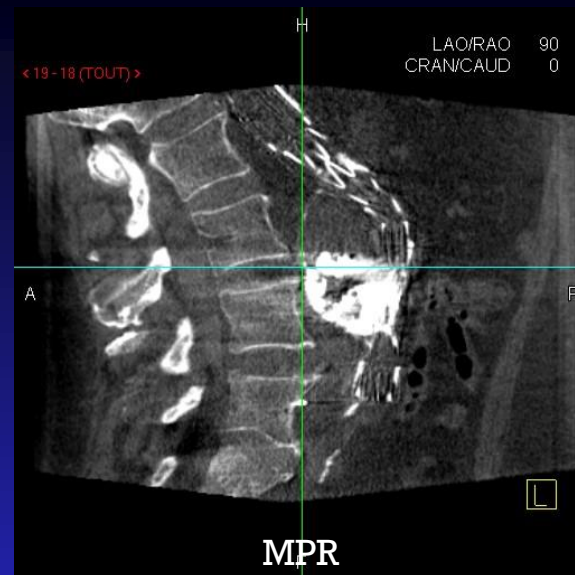
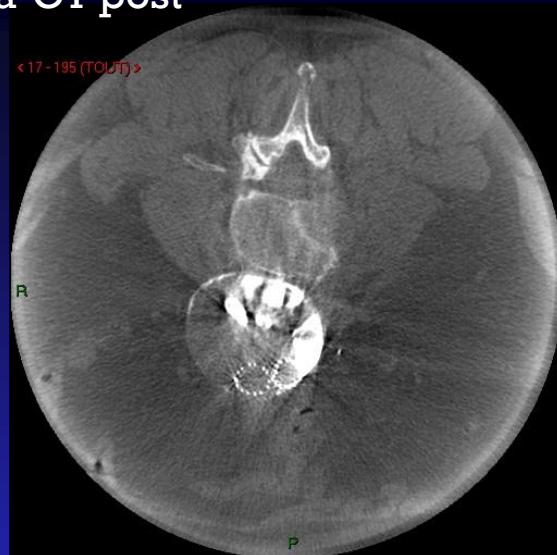
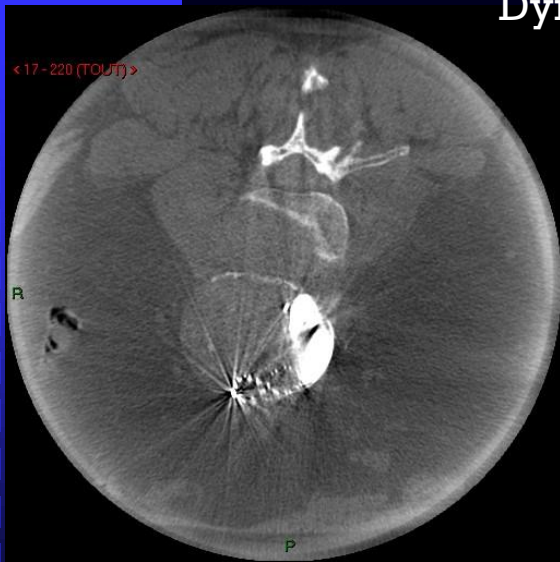
< 10 - 213 (TOUT) >



< 10 - 207 (TOUT) >



Dyna-CT post



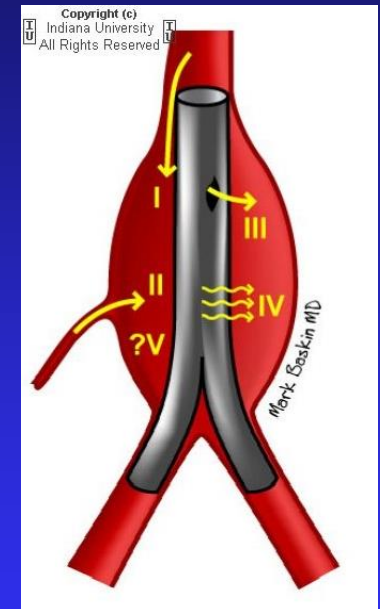
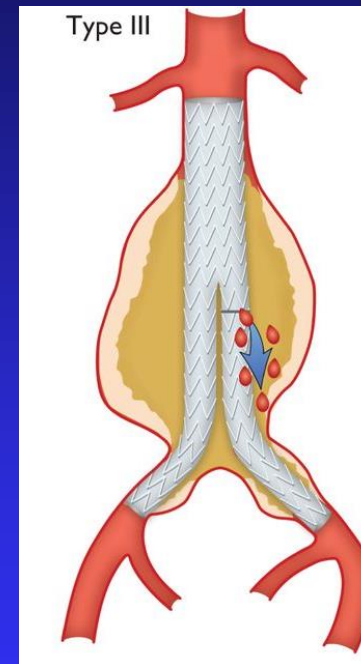
Endofuite II: conclusions

- Endofuite: 10-30%
 - Type II: la plus fréquente, non urgent
 - Risque de rupture:
 - ◆ *si croissance*
 - ◆ 05-2,4%
 - Accès transfémoral (AMI, ilio-lombaire) < ponction directe:
 - ◆ Succès: 65-100%
 - ◆ Agents liquides > coils
 - ◆ 2-20% de re-intervention
 - Chirurgie: 8-10%
 - Perspectives: prothèse Nellix (Endologix), dénudation endothéliale pdt la mise en place (RF)
- Embolisation préventive avant placement EVAR: lombaires, AMI.

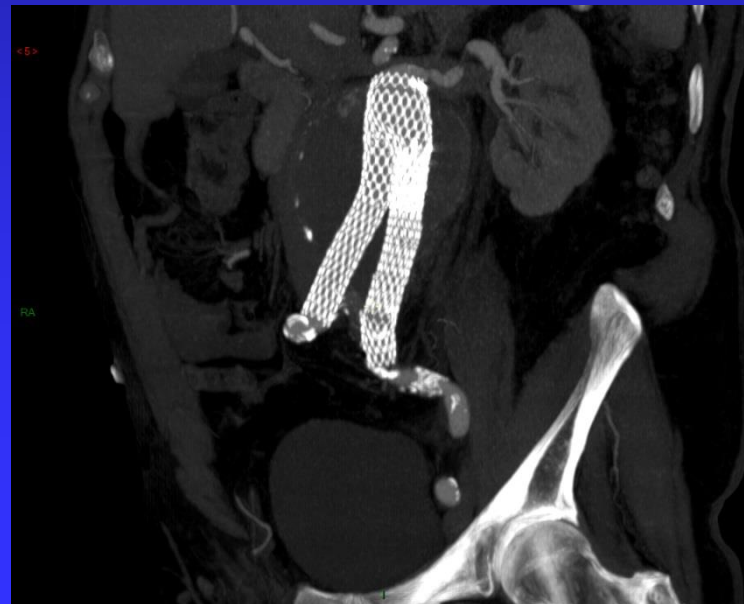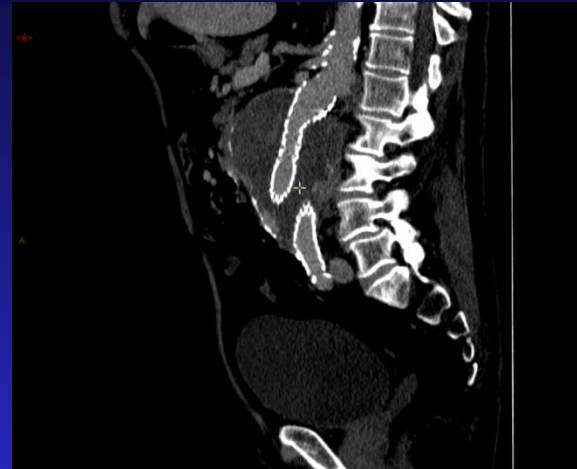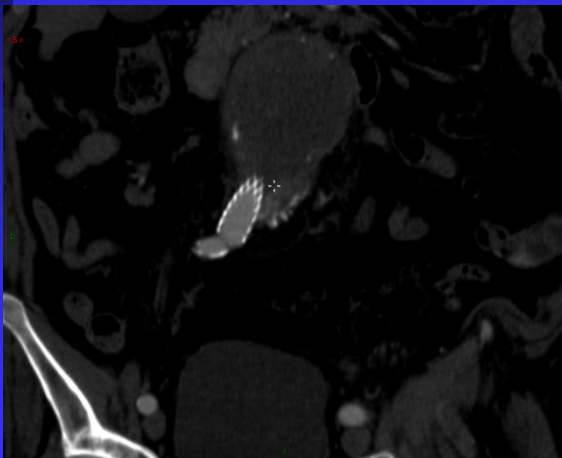
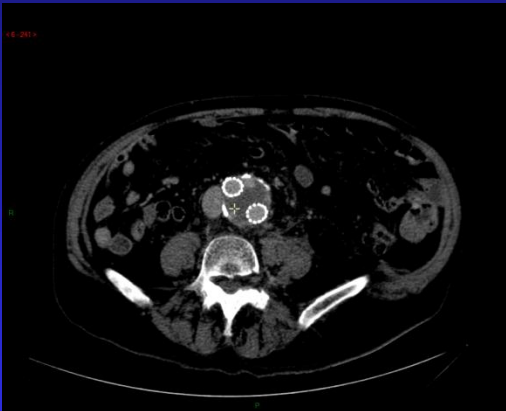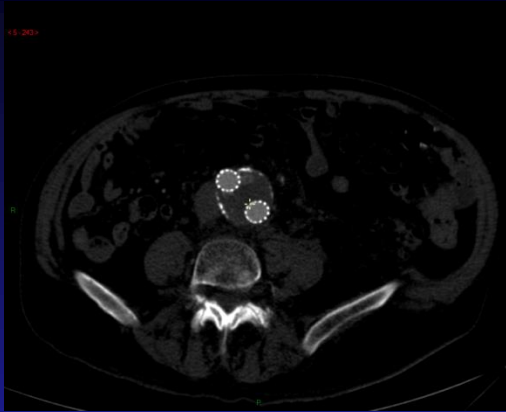
Type III:

défaut de fabrication, déchirure, déconnexion, fracture

- Exceptionnel
- Fuite immédiatement adjacente à la prothèse
- Absence d'opacification AMS et a. lombaires
- 3a: trou dans la prothèse
- 3b: fuite entre 2 composants
- 3c: défaut dans le matériel
- **Traitement urgent:** stent couvert, rarement chirurgie.

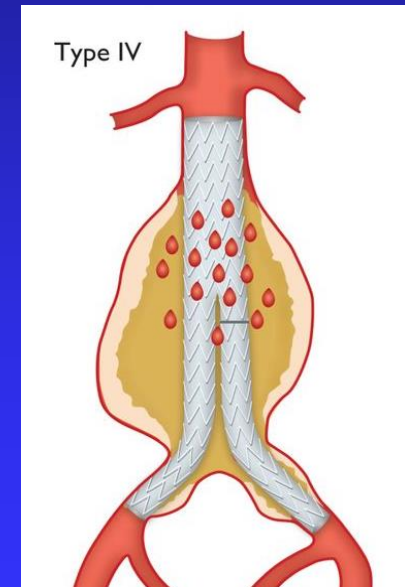
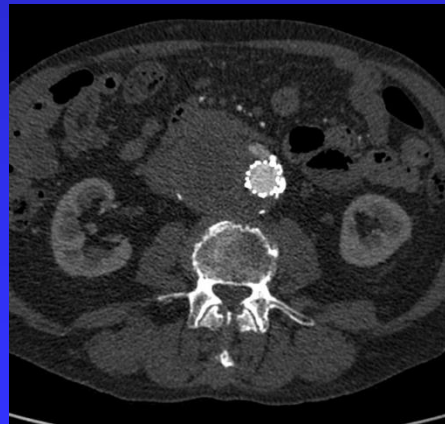
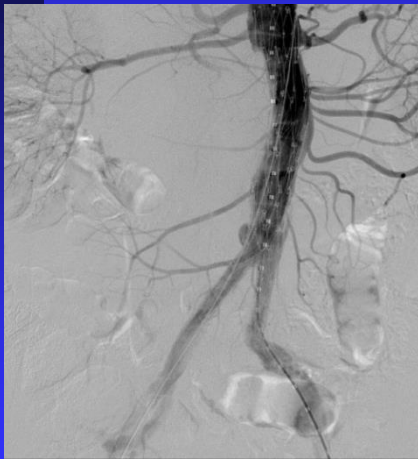
Type Ib et/ou III



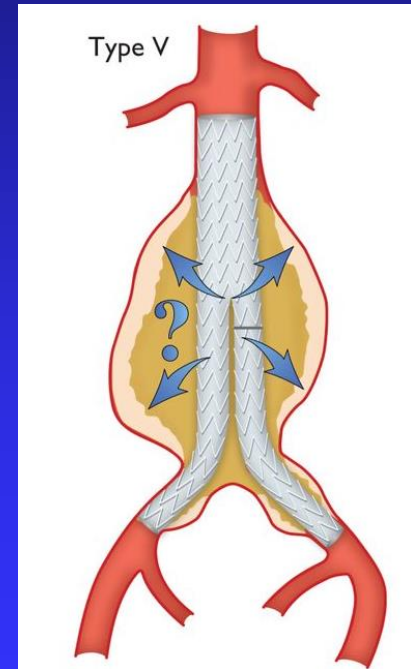
Type IV: porosité excessive

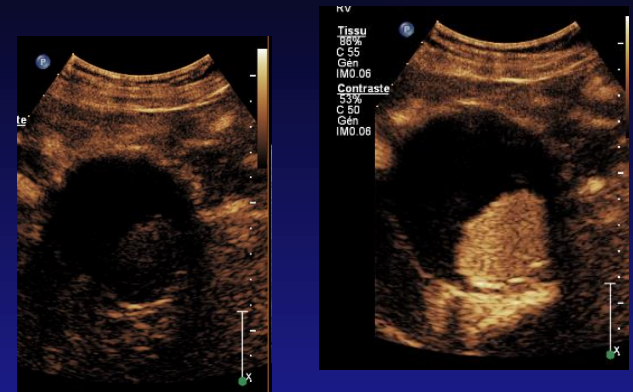
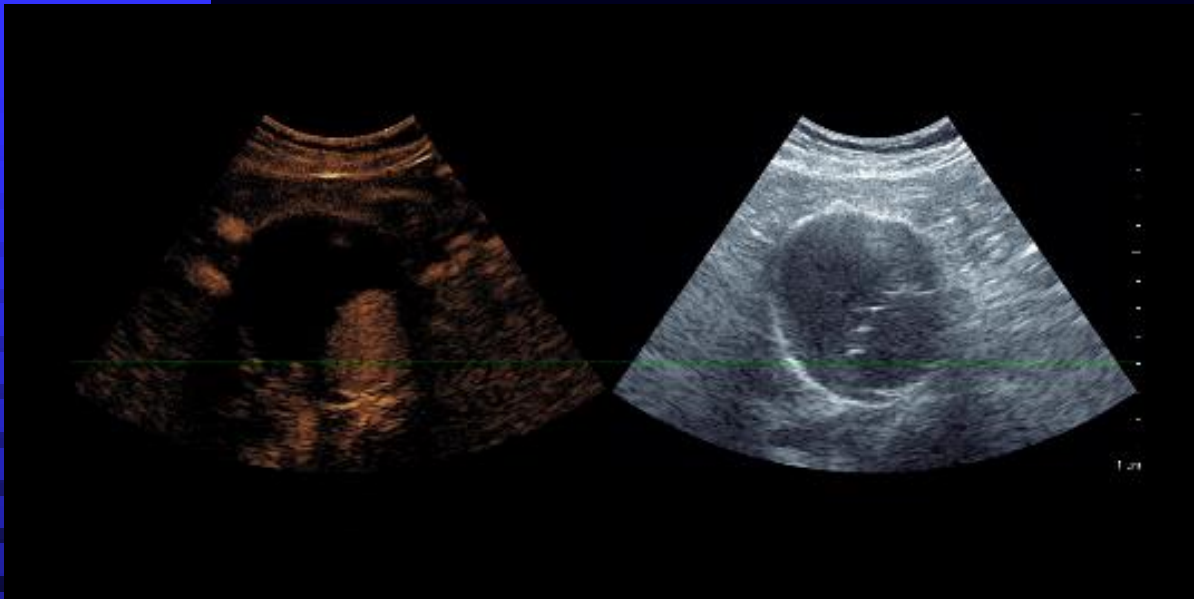
- Zone de suture tissu - stent
- Détection angiographique: fin de procédure généralement
- Évolution: tarissement spontané
- Surveillance



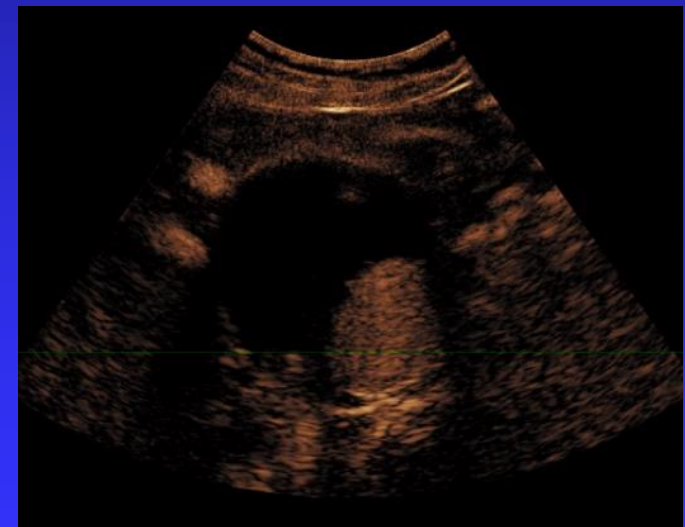
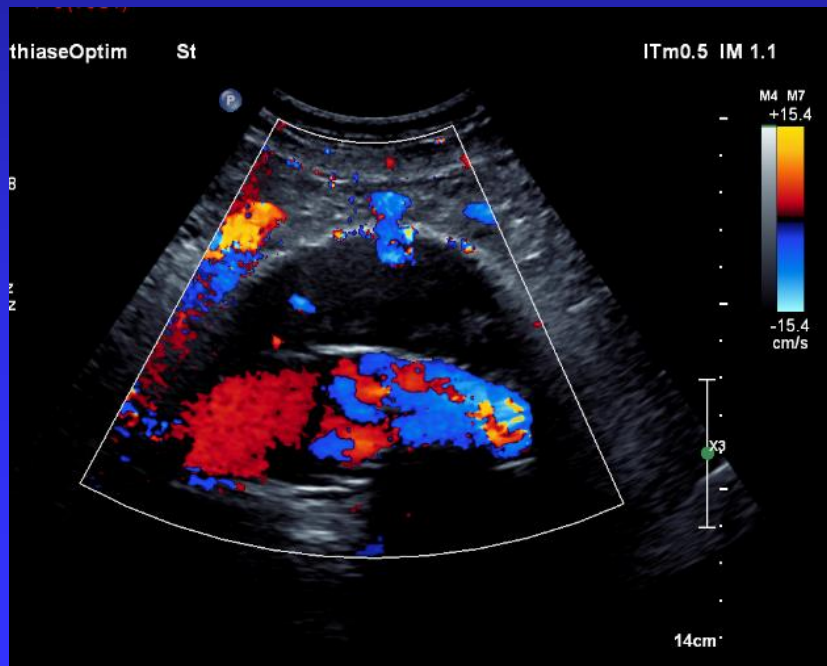
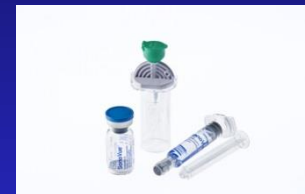Type V: “endotension”

- Augmentation de taille du sac anévrysmale
- Pas de fuite identifiable
- Traquer la fuite:
 - ◆ Écho de contraste
 - ◆ IRM
 - ◆ Angiographie
- Dernier recours: chirurgie.

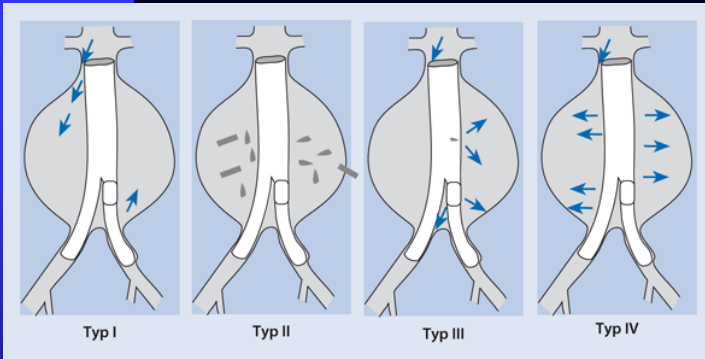




Sonovue
(Bracco)



DM7006H



TDM fuite

Type I et III

Trait. urgent:
Risque de
rupture

Type II

Traitement si
augmentation
du sac

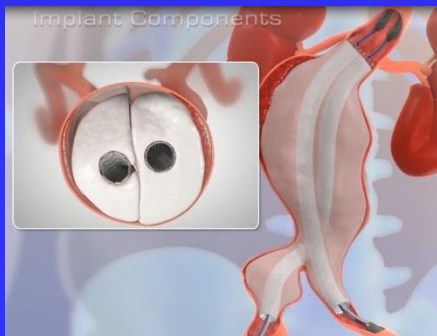
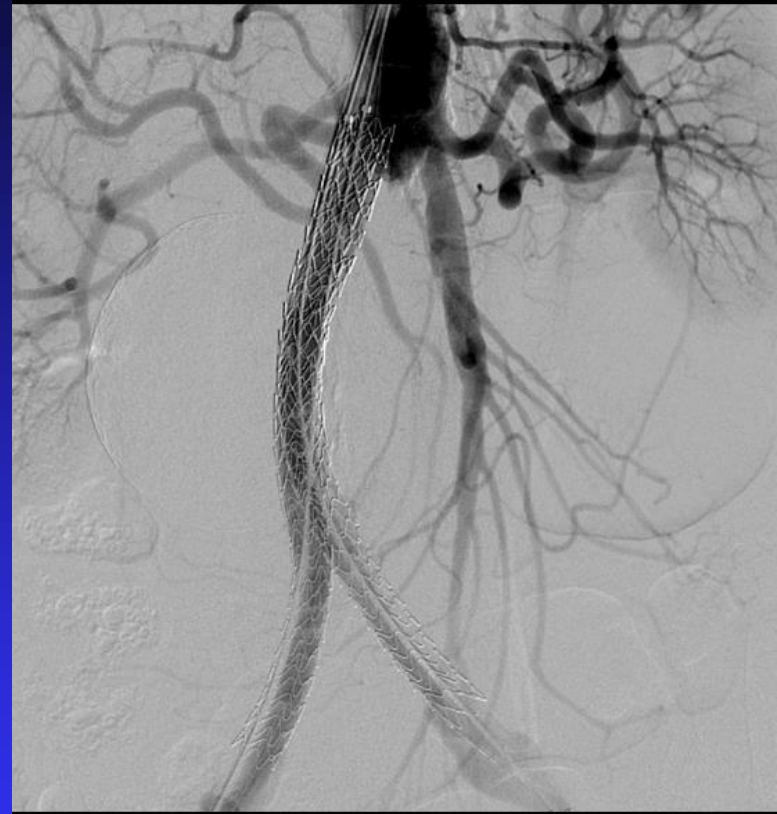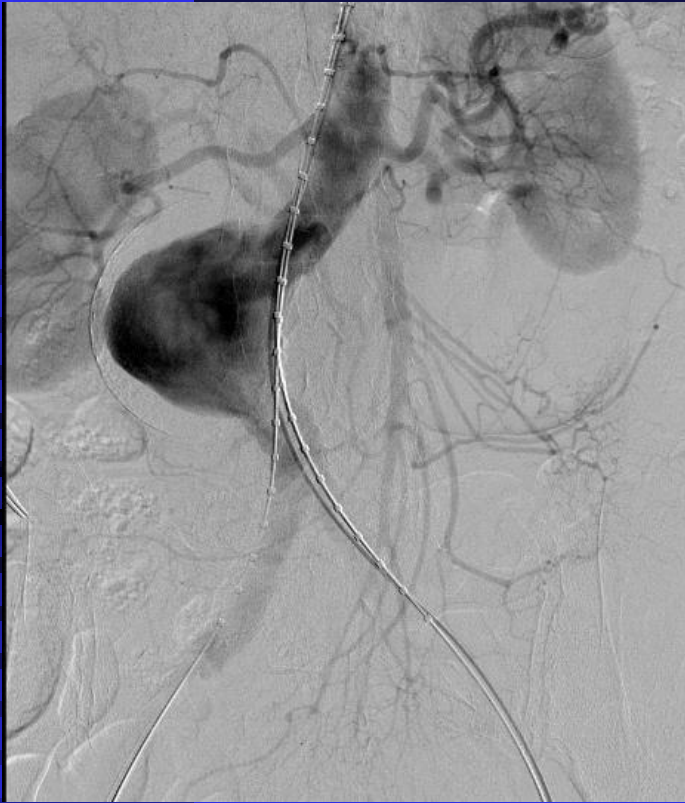Type IV

Résolution
spontanée

Type V

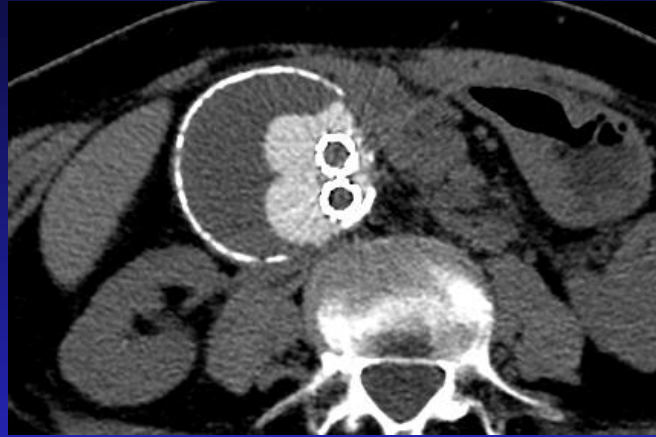
Diagnostic .
d'exclusion:
Chirurgie ?

Connaitre le type de prothèse !!!

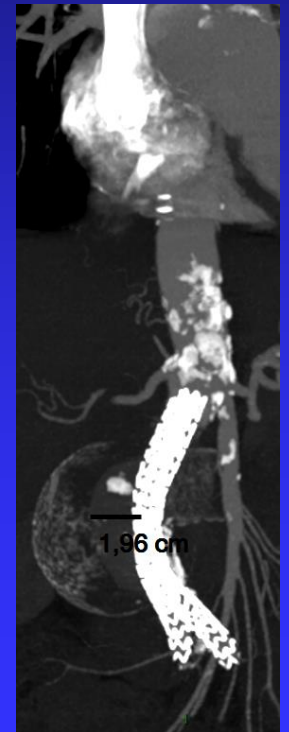
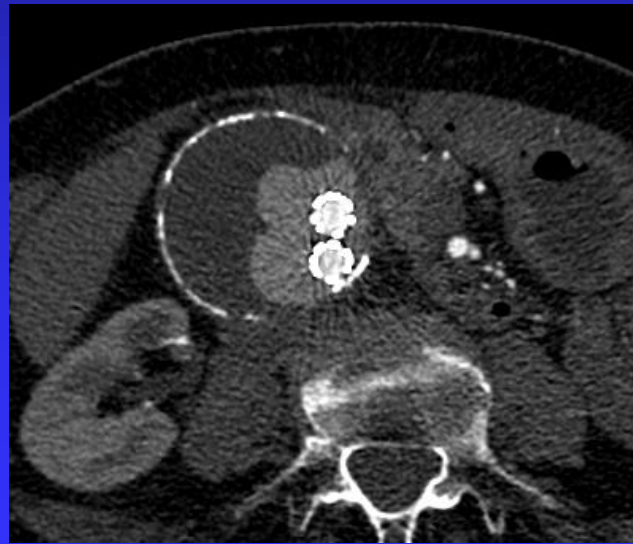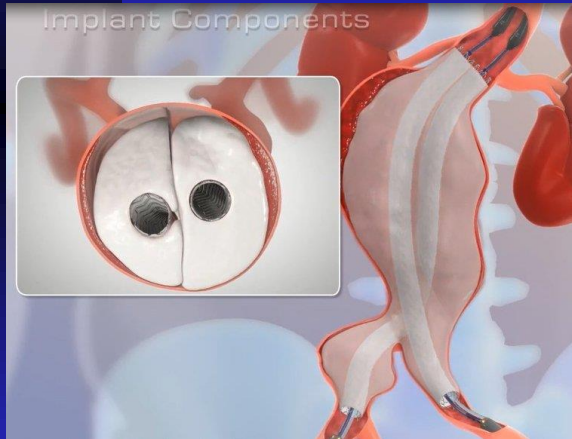


Prothèse Endologix:
“Endobag” rempli avec un polymère

Prothèse Endologix



A blanc !!!



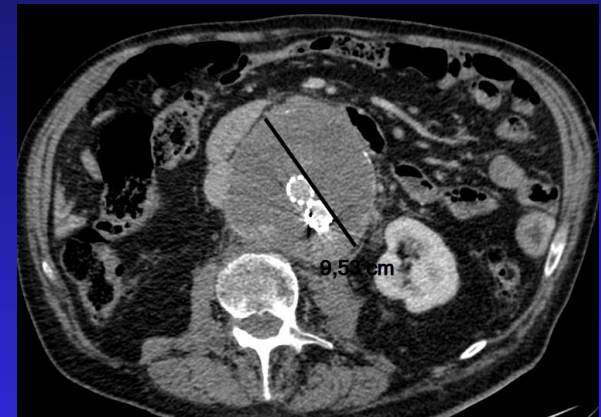Suivi EVAR: conclusion

- *Angio-CT tri-phasique: idéal.*
- RX ou CT à blanc: structure (“kinking”, dilatation, fracture, dislocation)
- + US:
 - ◆ Nombreux avantages
 - ◆ Direction du flux
 - ◆ CE-US
- (~~IRM~~)
- *Divers: capteur de pression miniaturisé, dosage d-dimers*
- *Place importante de la RI dans le traitement des endofuites.*

Rythme de surveillance ?

- Classique:

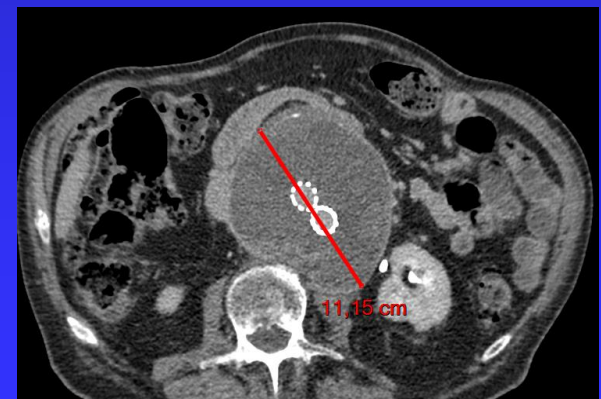- ◆ @ 1,3,6,12 mois
- ◆ Puis annuellement



- 1 mois - (6 mois si anl) - 1 an

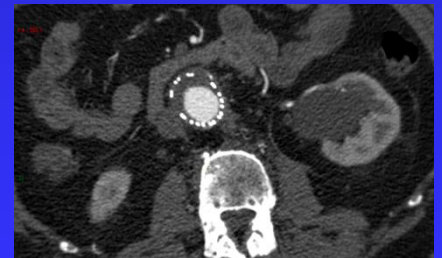
- Puis annuellement:

- ◆ Ct sans PC ("structure) + US-constraste



Complications EVAR:

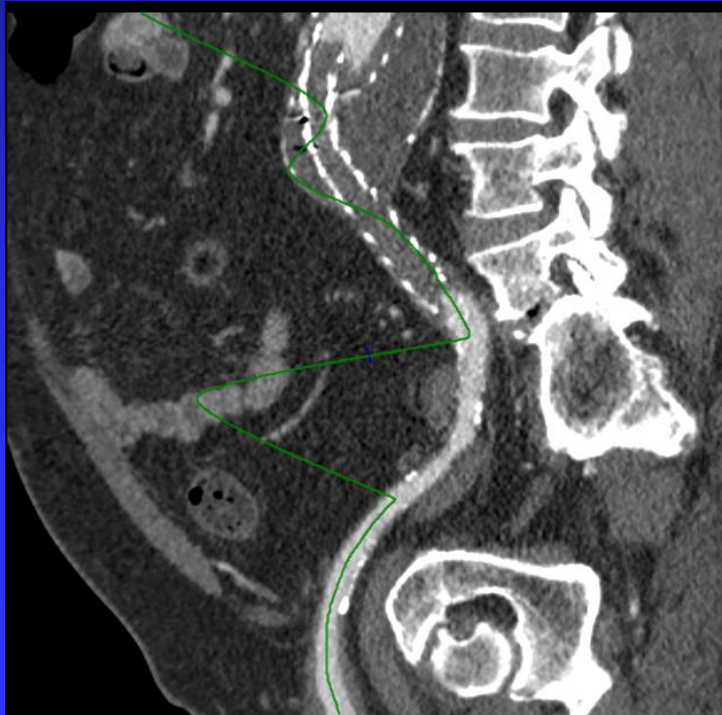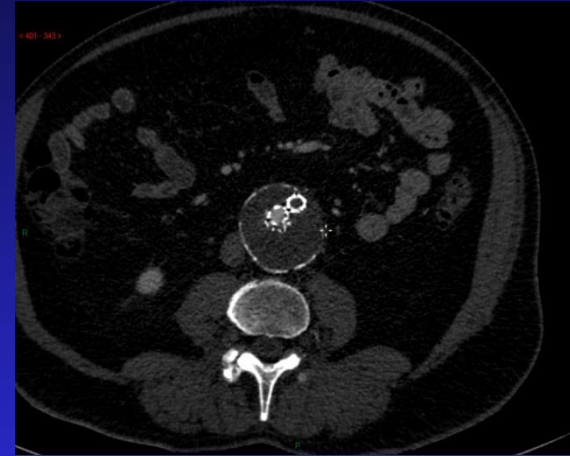
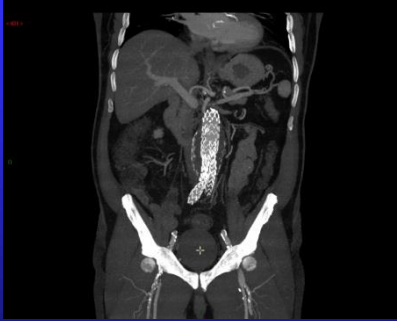- Plaies creux inguinal (hématome, infection, lymphocèle): 1-10%
- Lésion artérielle: thrombose, dissection, pseudoanévrisme 3%
- Néphropathie (IRA) sur PCI: 6,7%
- Ischémie colique: 1-3%
- Ischémie médullaire: 0,21% (Eurostar, sur 2862 pat.)
- Occlusion artère rénale: <5%
- Occlusion d'une branche iliaque: ...jusqu'à 40%;
- Infection: 0,5-1%



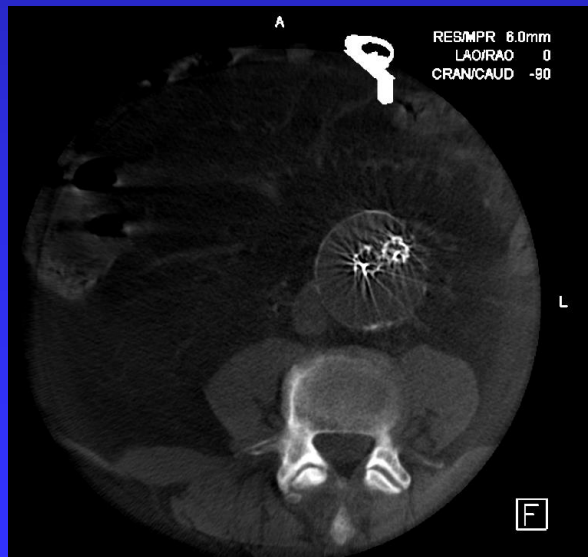
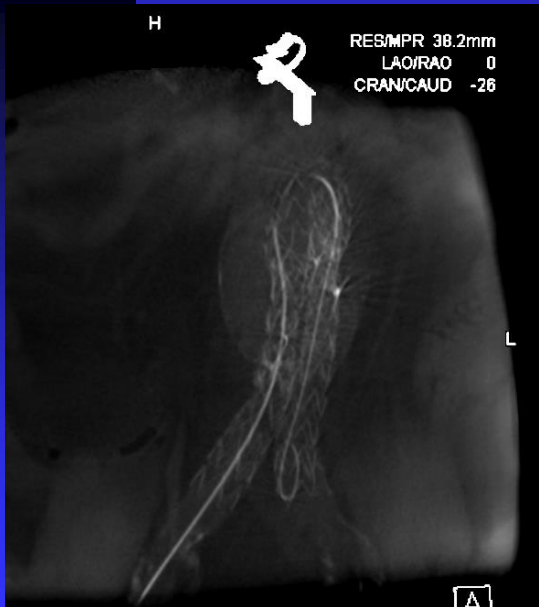
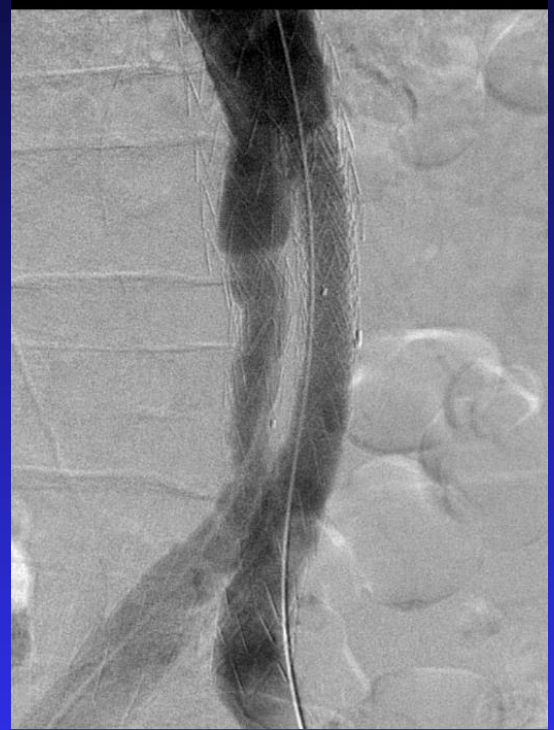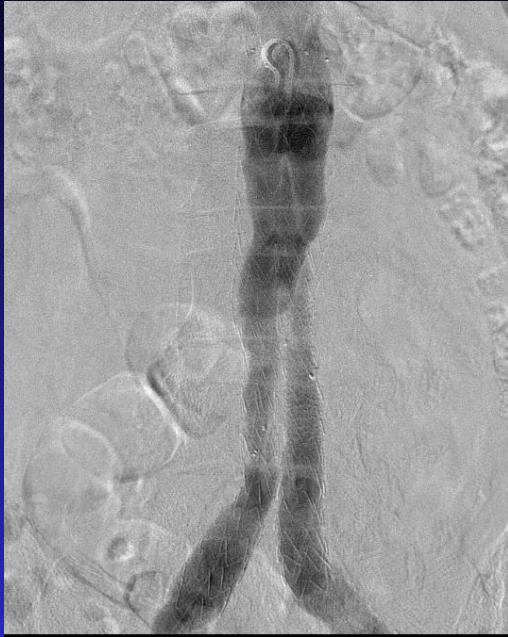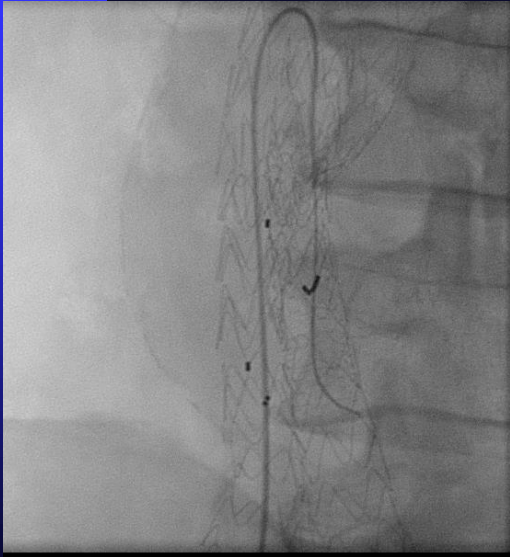
Malleux G. Sem Intervent Radiol 26,1,2009.

Thrombus intra-graft

Thrombose



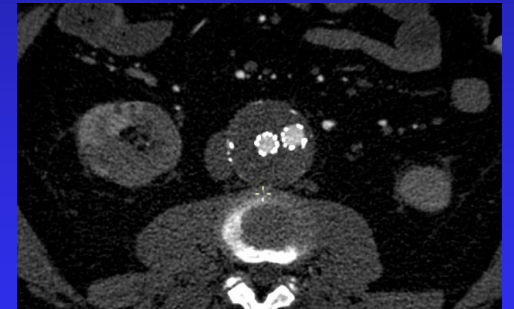
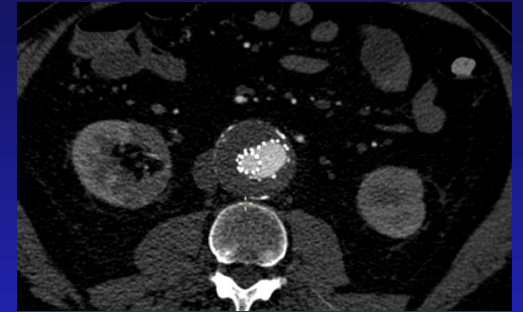
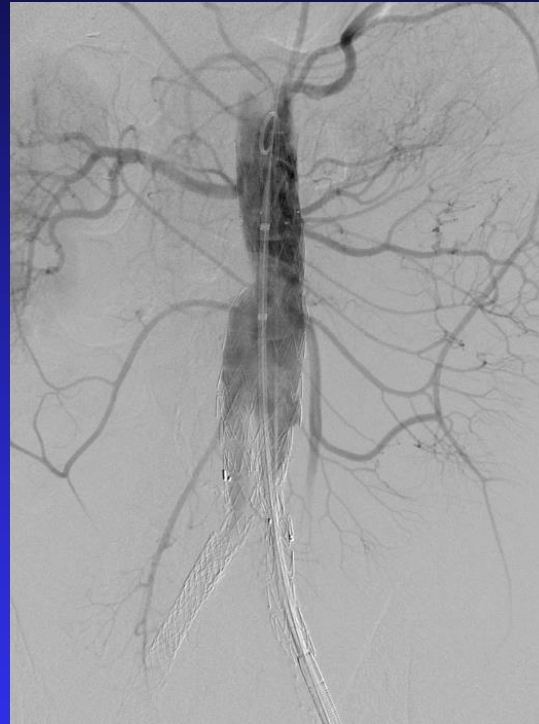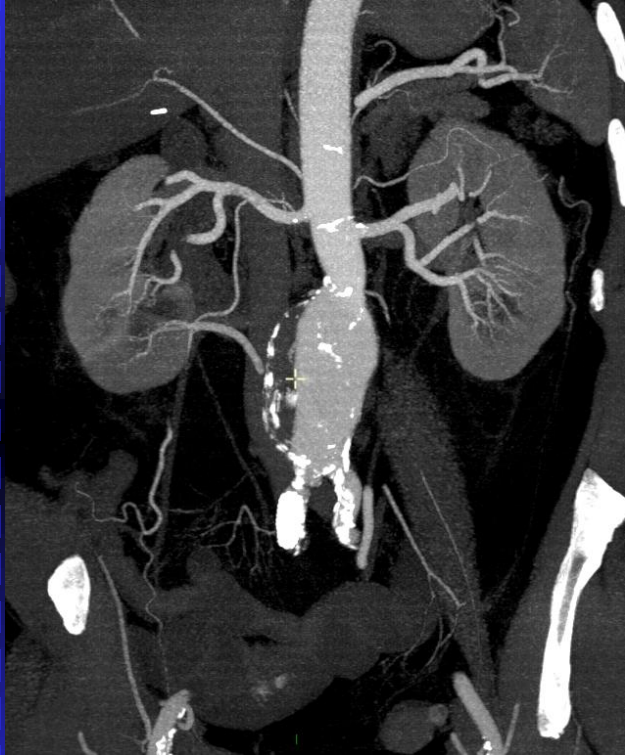
B68689D



Thrombolyse +stent

B68689D

Occlusion artère rénale



Aorte Abdominale

■ Anévrisme aorte abdominale:

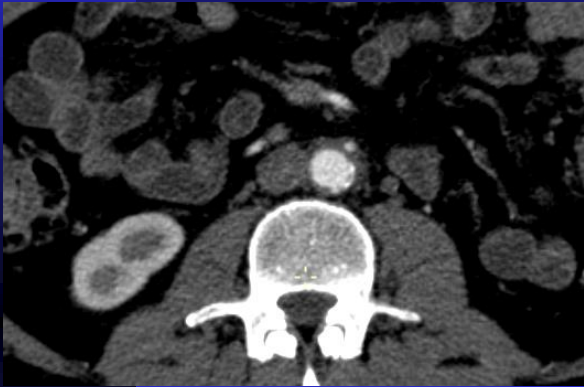- ◆ Définition et Étiopathogénie
- ◆ Imagerie médicale, suivi, principe de traitement
- ◆ EVAR
- ◆ Pathologies non athéromateuses: aortites
- ◆ (Dissection aortique).

■ Anévrismes des branches de l'aorte abdominale

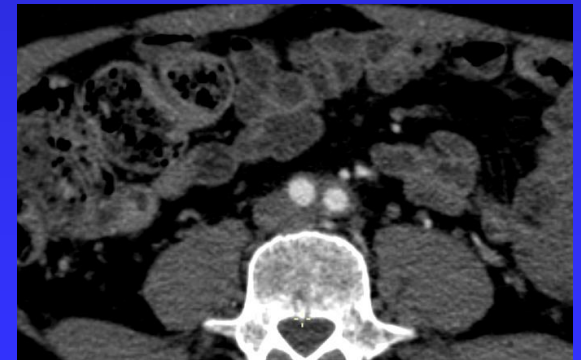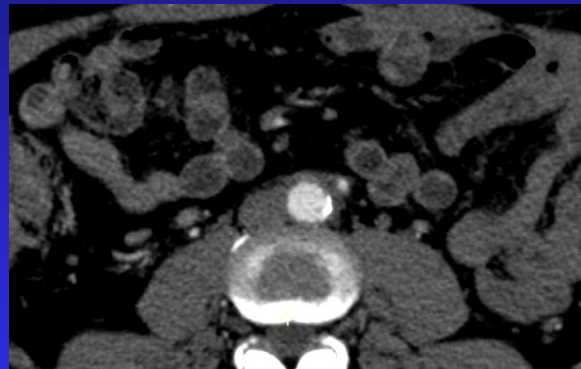
■ Divers:

- ◆ Dissections, ligament arqué, dysplasie fibro-musculaire artères rénales.

AORTITIS



2006



L80105T

Aortites

- Association possible avec “péri-aortite” = réaction fibro-inflammatoire de l’adventice de l’aorte vers le rétro-péritoine = fibrose idiopathique ou 2° rétropéritonéale.
- Aortites/vasculites “primitives”: connectivites ou aortite idiopathique
 - ◆ Classification macroscopique (gros-moyen-petit vaisseaux) et microscopique (histologie).
- Aortites/vasculites “secondaires”:
 - ◆ Pathologie infectieuse, néoplasique ou post-médicamenteuse ou radio-induite.

“Aortites” primitives (1)

■ Larges vaisseaux:

- ◆ Artérite de Horton (à cellules géantes)
- ◆ Mal. Takayasu
- ◆ LED (lupus)
- ◆ Arthrite rhumatoïde
- ◆ Spondyloarthrite ankylosante
- ◆ Syndrome de Reiter

■ Petits et moyens vaisseaux:

- ◆ Artérite de Wegener
- ◆ Périartérite noeuse
- ◆ Maladie de Behçet

■ Idiopathiques:

- ◆ **Aortite idiopathique: 2/3 femmes, >90% AA thoracique et/ou abdominal**
=/= **Anévrisme aortique inflammatoire (5%-25% des AAA)**
=/= **Péri-aortite = Fibrose idiopathique rétropéritonéale**

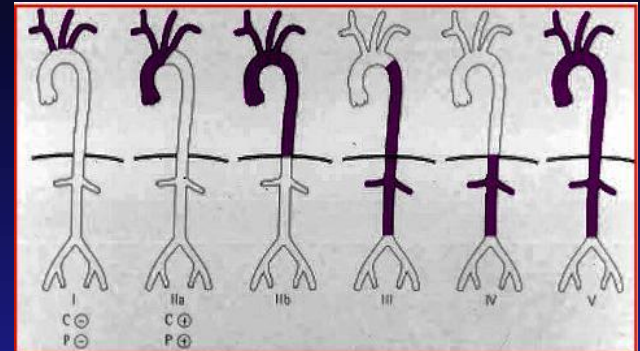
Classification anatomo-pathologique des vascularites

	Histologie	
Vascularites leucocytoclasiques	■ Petits vaisseaux Infiltrat de polynucléaires à noyaux éclatés	■ Vascularites (cutanées) infectieuses ou médicamenteuses
Vascularites nécrosantes	■ Présence constante de nécrose fibrinoïde	■ Périartérite noueuse
Vascularites nécrosantes et granulomateuses	■ Nécrose fibrinoïde + granulomes vasculaires et extravasculaires	■ Granulomatose avec polyangéite ■ Granulomatose éosinophile avec polyangéite
Vascularites granulomateuses	■ Infiltrat paroi artérielle fait de granulomes avec cellules géantes sans nécrose fibrinoïde	■ Maladie de Horton ■ Maladie de Takayasu
Vascularites thrombosantes	■ Infiltrat paroi + thrombose artérielle ou veineuse	■ Maladie de Behçet ■ Maladie de Buerger

“Aortites” infectieuses (2)

- ◆ **A exclure - contexte particulier:** *SI, fièvre prolongée, croissance rapide vers anévrisme et rupture...*
- ◆ **Bactériennes:**
 - ◆ Streptocoque (pyogène, pneumoniae),
 - ◆ Salmonellose, Staphylocoque: 40%.
- ◆ **Syphilitiques** (S. tertiaire): aorte asc. (60%), arche (30%).
- ◆ **Mycobactériennes:** myco. Tbc (Tbc résistante au trait. , + HIV), anévrismes mycotiques (pseudo, rupture).
- ◆ **Virales:** HIV
- ◆ **Terrain favorisant:** athéromatose, anévrisme pre-existant, diabète, néoplasie, alcoolisme, traitement immunosuppresseur, cortico-stéroïdes, dispositif endovasculaire ou chirurgie...

Artérite de Takayasu



- Maladie auto-immune
- Destruction **média**: sténose > anévrisme
- **Femme > homme, début 20-40 ans**
- Asie du Sud-Est, Inde, Amérique du Sud
- Rare en occident: 1-2 nouveaux cas / an / million d'habitants
- **Artérite inflammatoire de l'aorte et de ses branches: art. pulmonaires et coronaires, ao abdominale > ao thoracique descendante > arche !**
- Signes visuels (uvéïte, épisclérite), cutanés (ulcère, érythème noueux), douleurs musculaires ...
- Cause d'HTA réno-vasculaire:
 - ◆ Associé à une sténose aortique: 70%
 - ◆ PTA: succès technique 85%
 - ◆ Resténose --->> 25%.

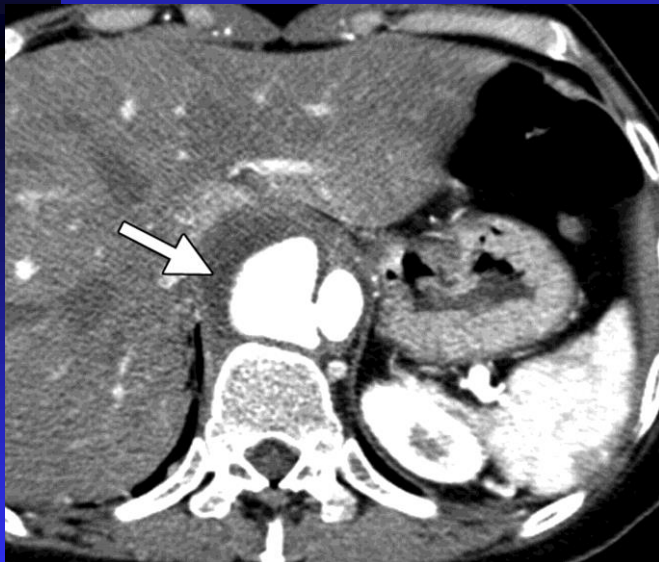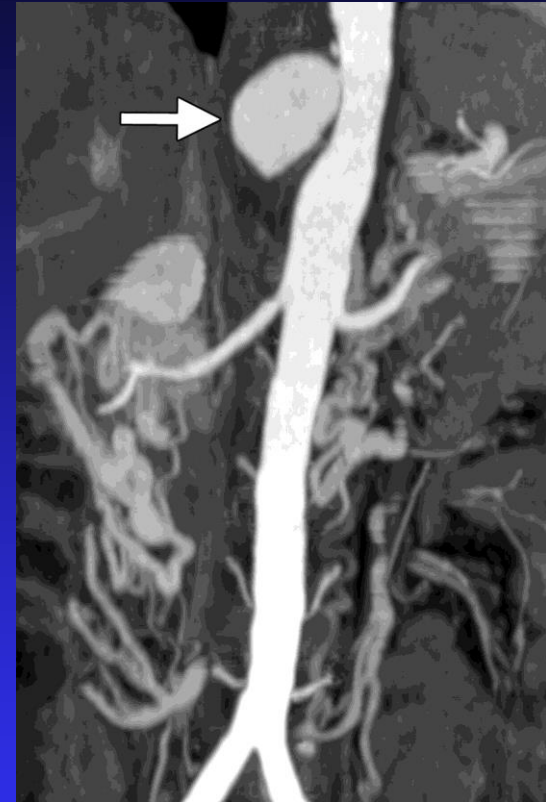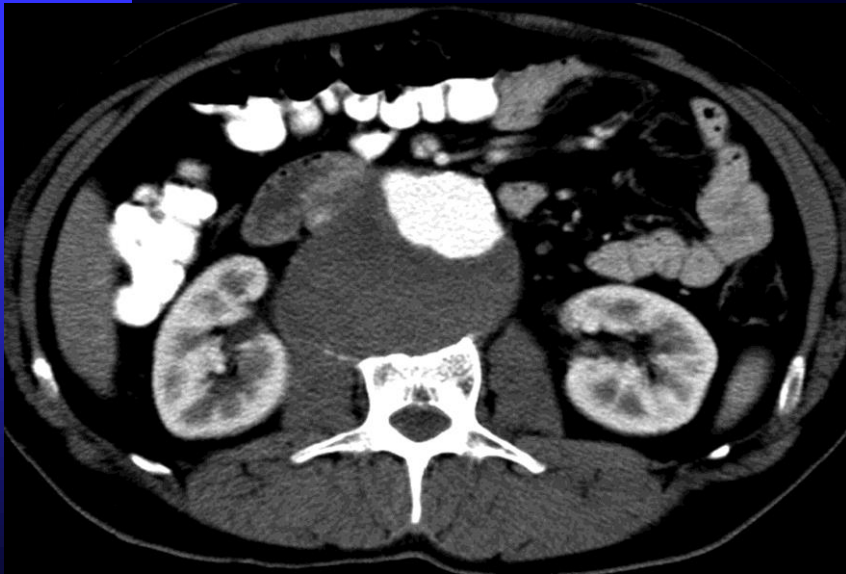
Maladie de Behçet:

■ Origine:

- ◆ Immunitaire
- ◆ Génétique: “route de la soie”
 - ◆ Moyen-Orient, Japon, Turquie: 1:230 - 1000
 - (Europe occidentale: 1:40000-100.000)

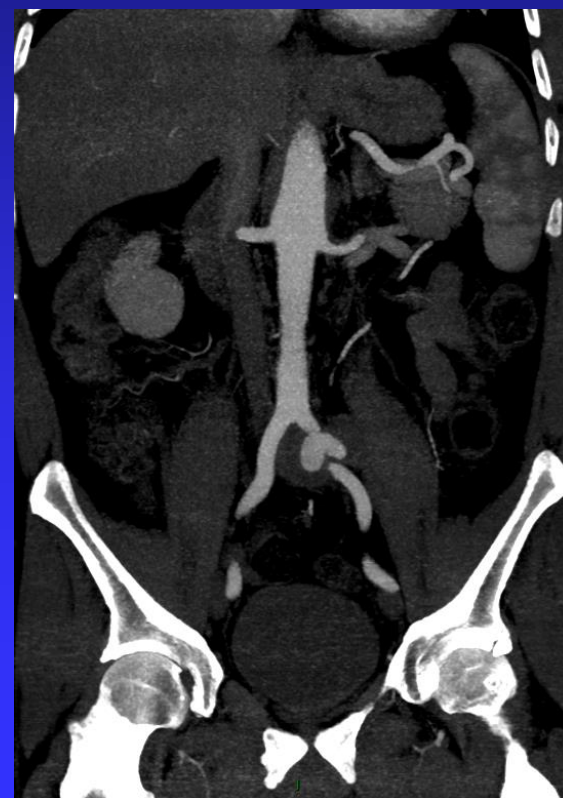
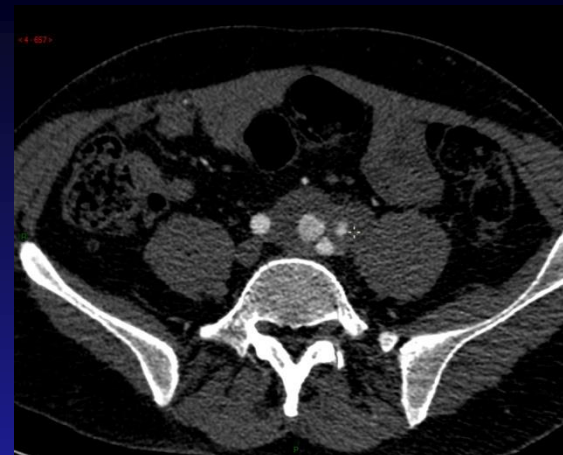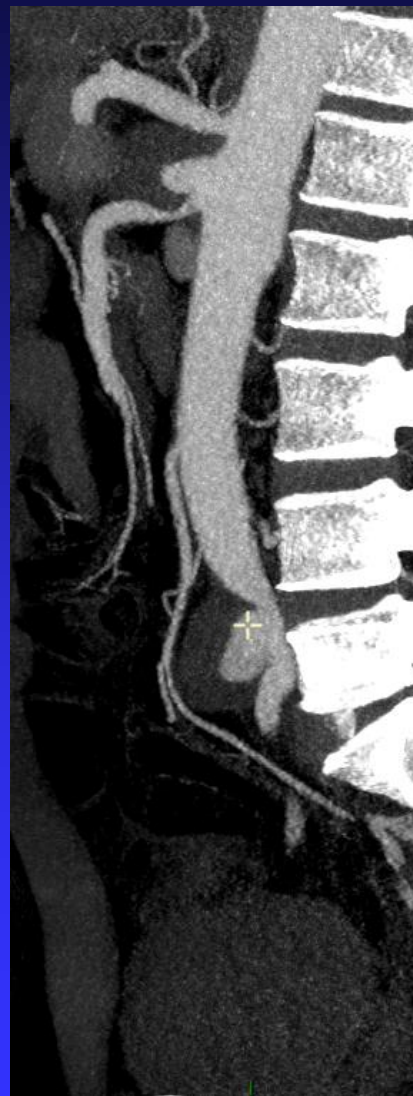
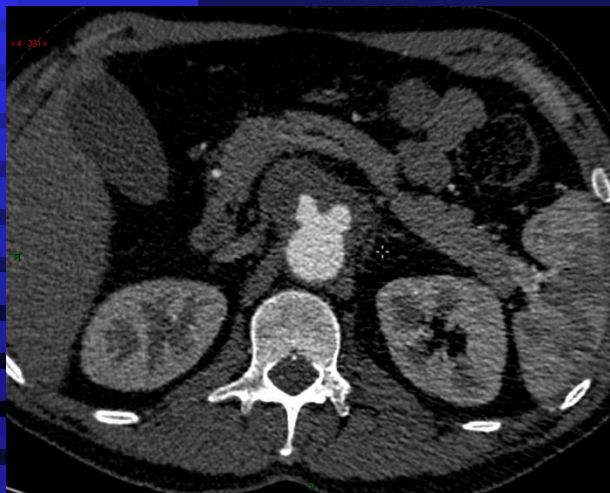■ Diagnostic clinique: score ≥ 4

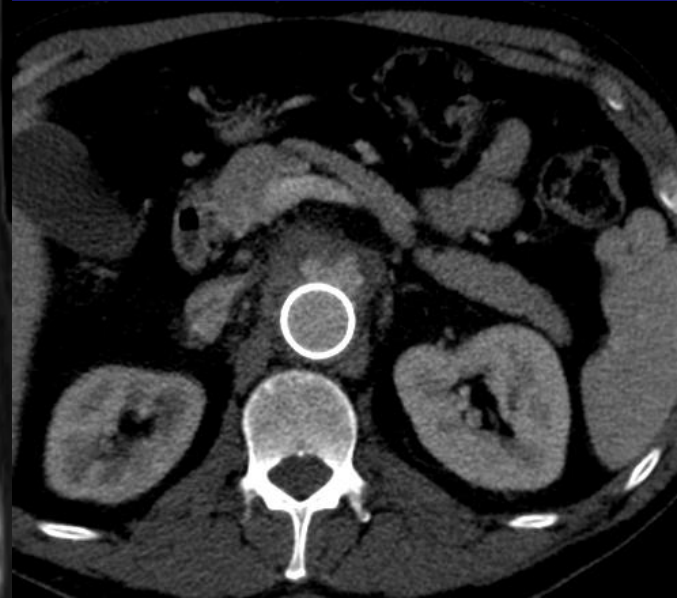
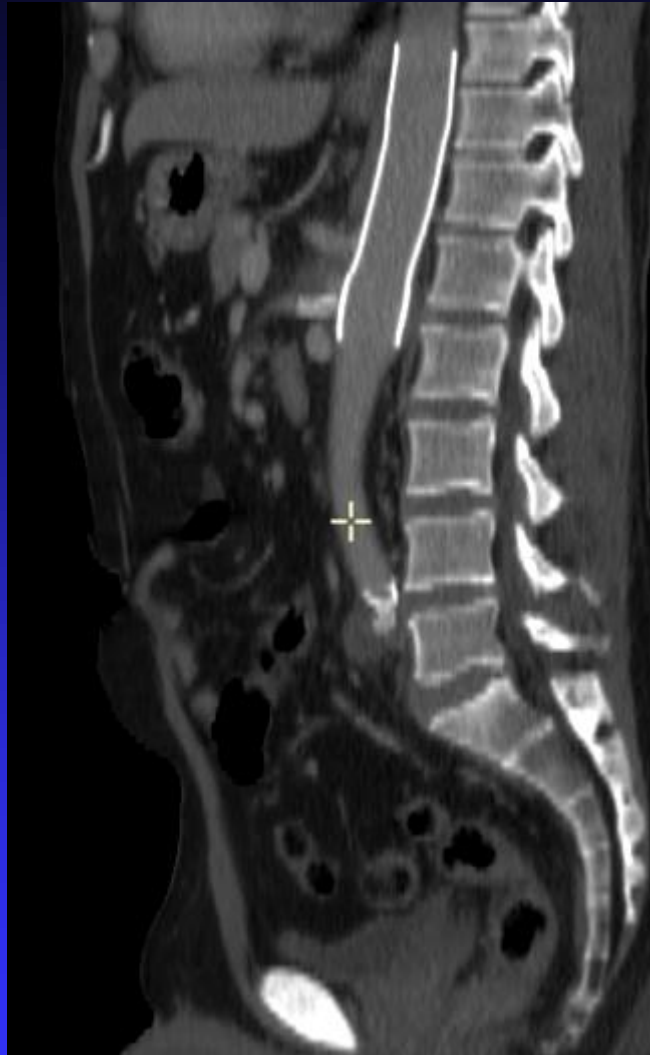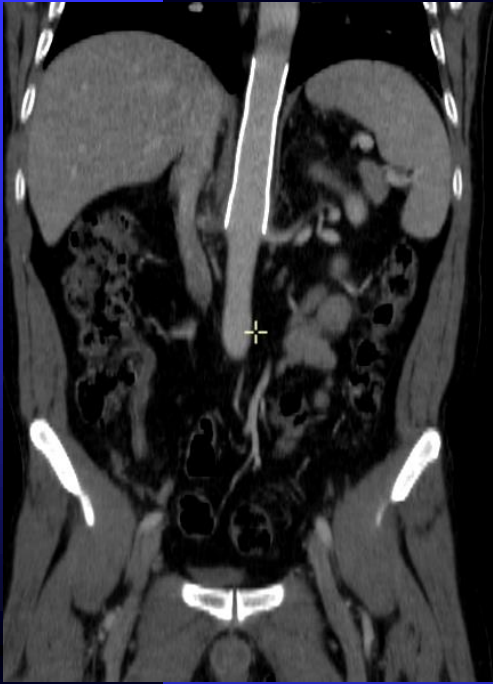- ◆ Oculaire (uvéïte, vascularite rétinienne): 2 pts
- ◆ Aphtose muqueuse buccale: 2pts
- ◆ Aphtose génitale: 2 pts
- ◆ Manifestation cutanée (érythème noueux), arthrites: 1pt
- ◆ Neurologique (crise E, méningite...): 1 pt
- ◆ Test de pathergie (pique-24-48H > pustule avec aréole rouge): 1 pt
- ◆ **Artérite inflammatoire (5-40%): 1 pt**
 - ◆ Pseudo-anévrismes sacculaires, multiples dans 20% des cas.



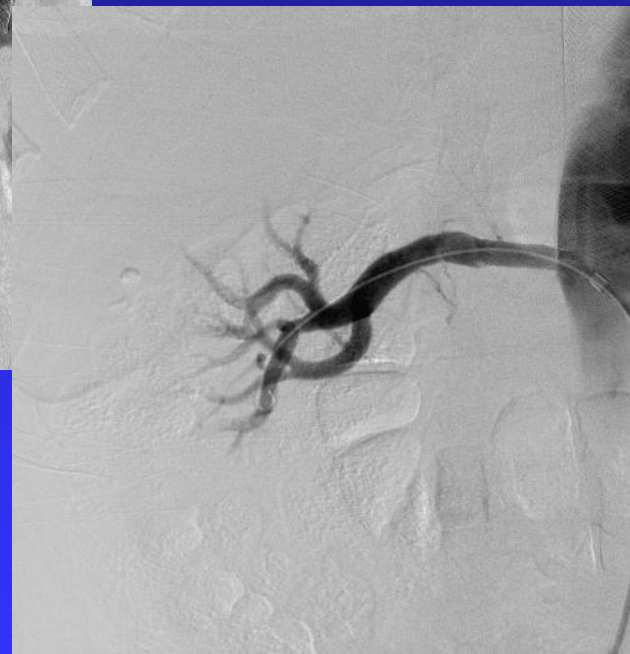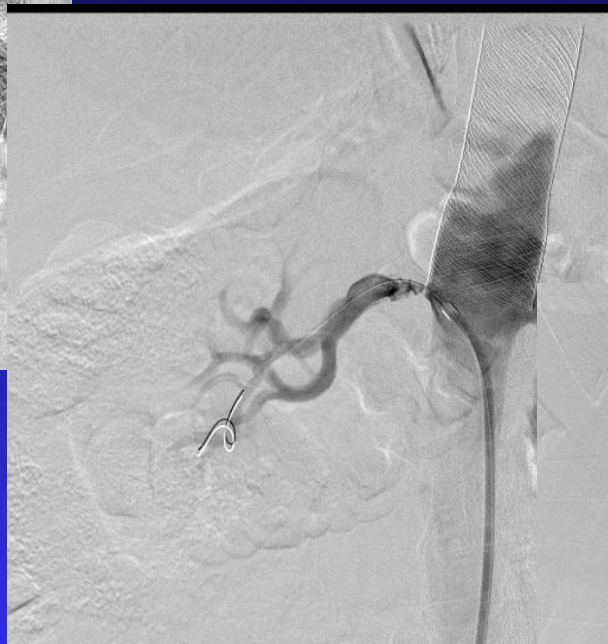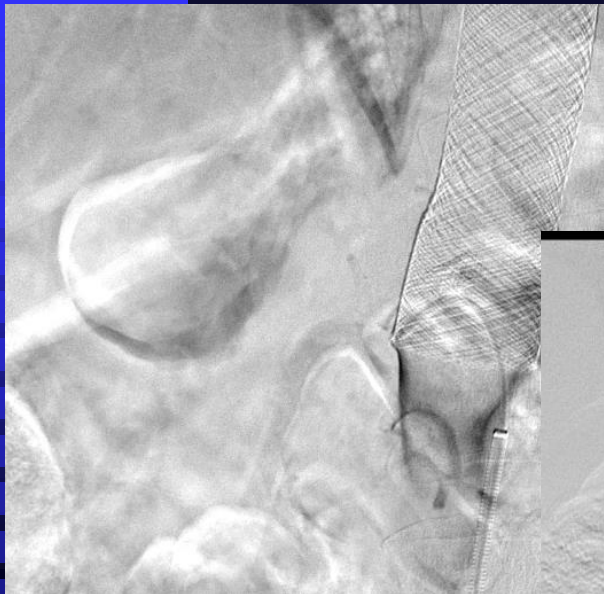
Behçet Pseudo-anévrisme

C.A. DB9977A: m, 42 ans.



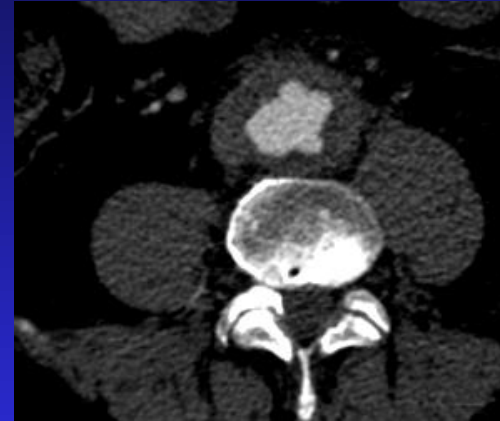
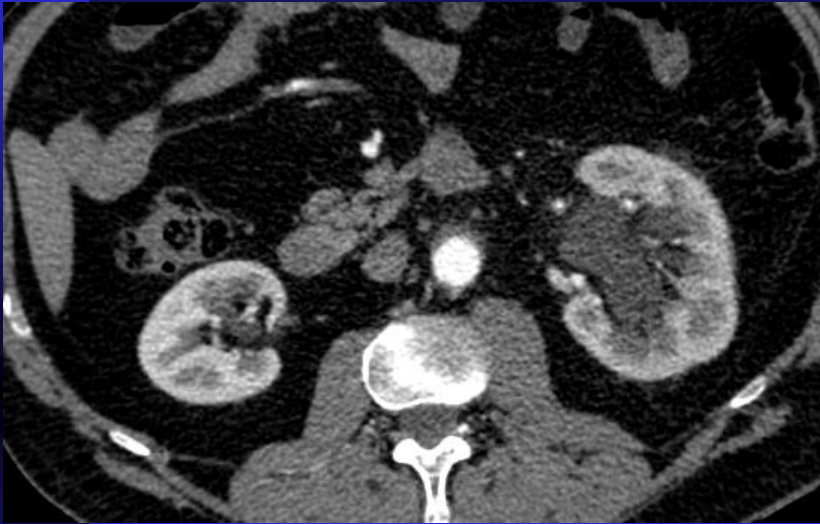


DB9977A

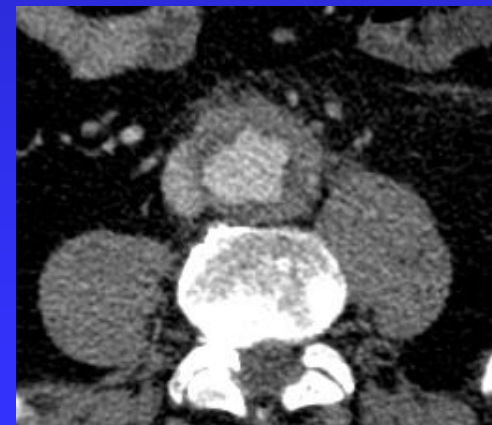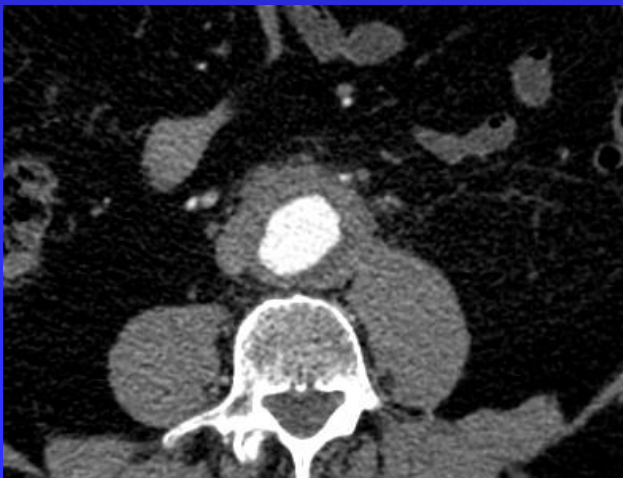


DB9977A

Aortite ou péri-aortite chronique ou AAA inflammatoire ?

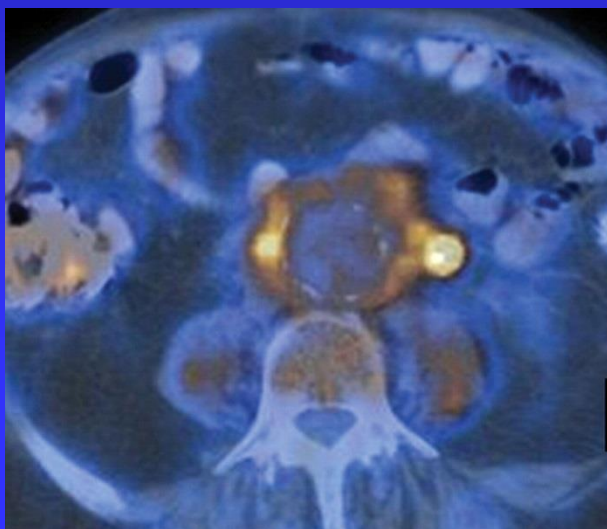
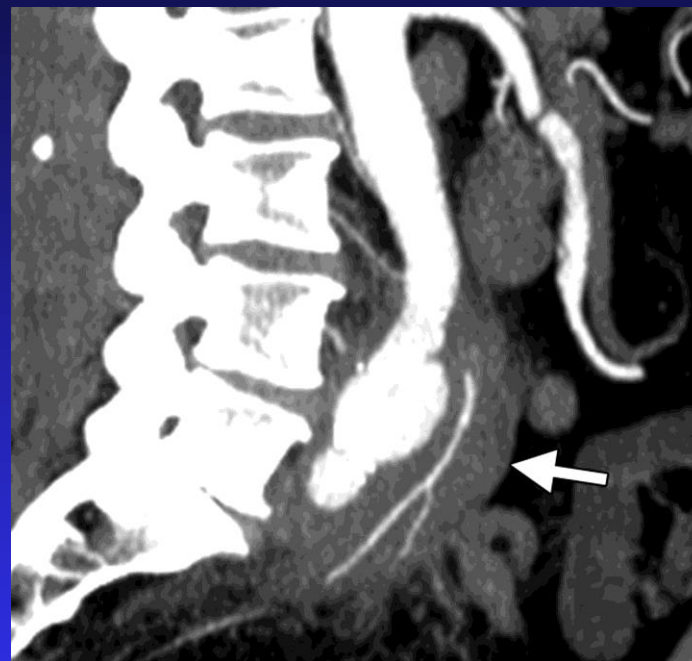
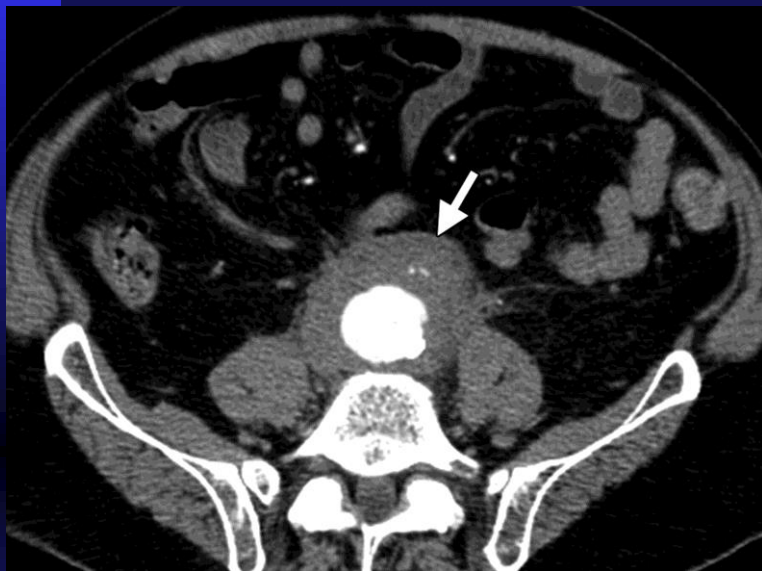
Phase
artérielle



@ 70 “

A.A. inflammatoire idiopathique



FDG-
PET

Intérêt: extension inflammation,
adhérences (uretères, sigmoïde, vx)
planification chirurgie à risque

Published in: Carlos S. Restrepo; Daniel Ocazonez; Rajeev Suri; Daniel Vargas; *RadioGraphics* 2011, 31, 435-451.

DOI: 10.1148/rg.312105069
© RSNA, 2011

Fibrose rétro-péritonéale: étiologies

- Idiopathique (70%)
- Secondaire (30%):
 - ◆ **Néoplasie**: métastases, tumeur rétropéritonéale, t. carcinoïde
 - ◆ **“Traumatisme rétropéritonéal”**: hémorragie, entérite, diverticulite perforée, irradiation, opération...
 - ◆ **Agent infectieux**: infection urogénitale, histoplasmosse
 - ◆ **Médicaments**: méthysergide, ergotamine, méthyldopa, hydrazaline, β -bloquant (?)
 - ◆ Divers: **vascularite**, panniculite mésentérique, fibrosclérose.

Fibrose rétro-péritonéale: pathologies associées

■ Maladies fibrosantes:

- ◆ cholangite sclérosante, thyroïdite de Riedel, fibrose pulmonaire

■ Collagénoses et vascularites:

- ◆ PAN, maladie Horton, Takayasu, sclérodermie, LED, syndrome de Sjögren, spondylarthrite

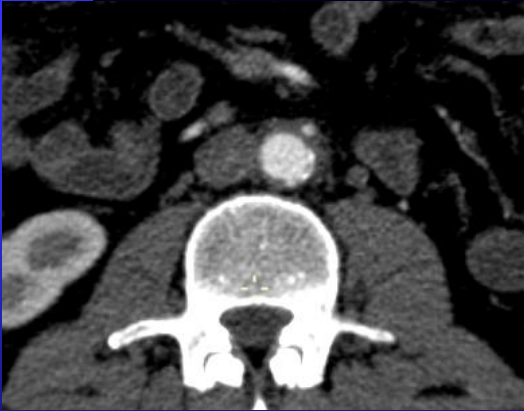■ Maladies granulomateuses:

- ◆ sarcoïdose, cirrhose biliaire primitive

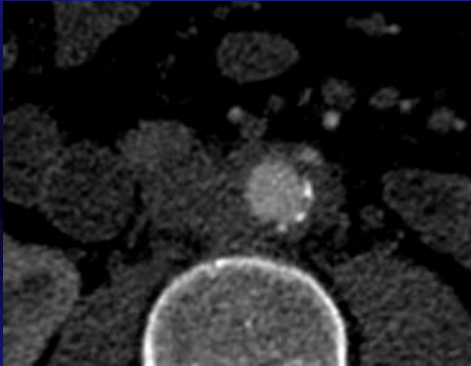
■ Autres:

- ◆ uvéite, GN extramembraneuse, syndrome d'hyperéosinophilie, drépanocytose, syndrome de Marfan, cryoglobulinémie.

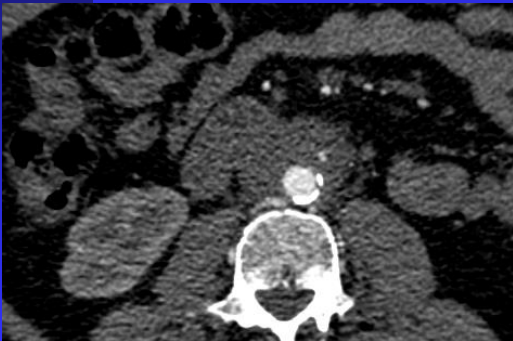
Péri-aortite idiopathique ?



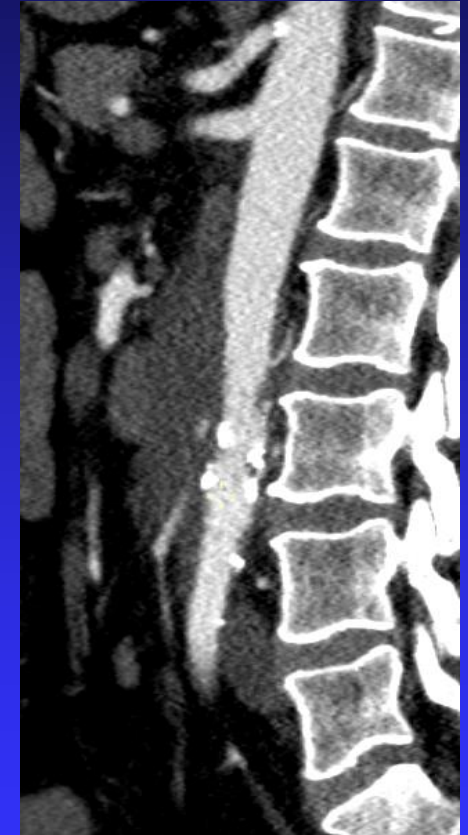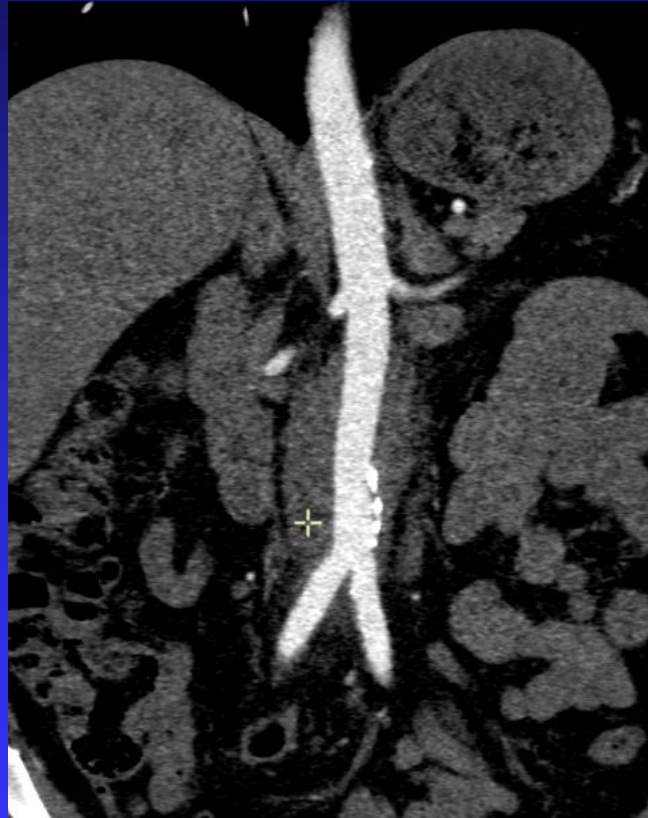2006



2007



2013



L80105T

ANEVRYSMES INFECTIEUX

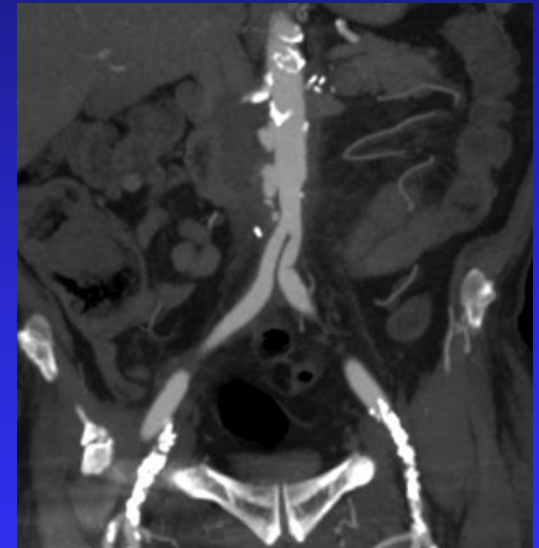
« mycotiques:

■ Contexte particulier:

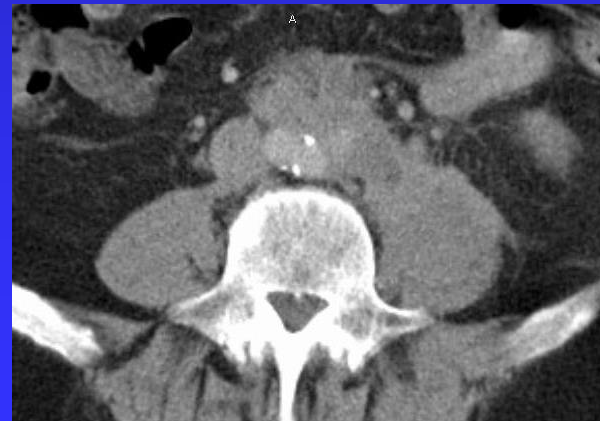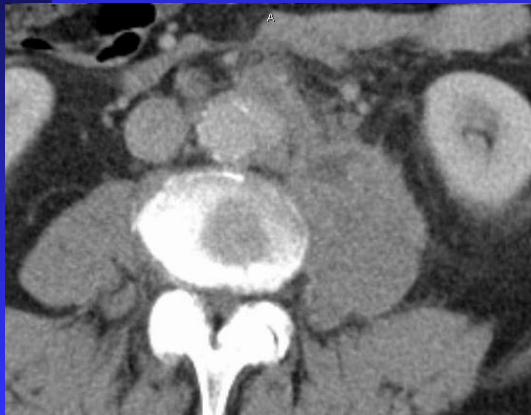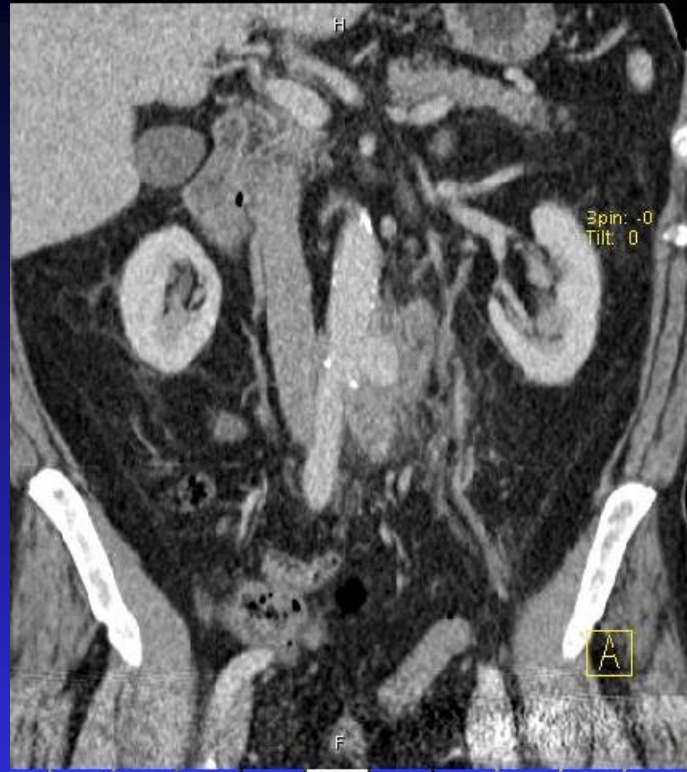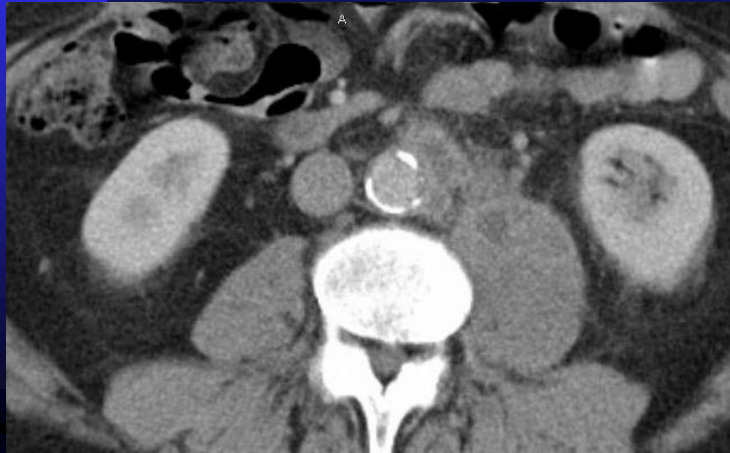
- ◆ Température, altération EG
- ◆ Douleurs abdominales
- ◆ Anévrisme à croissance rapide
- ◆ Pas d'athéromatose
- ◆ Hyperleucocytose, hémocultures

■ Traitement chirurgical:

- ◆ exérèse de tous les tissus infectés
- ◆ reconstruction ex situ ou reconstruction in situ
- ◆ veines autologues ou homogreffes (évite prothèse).



Infection prothèse > pseudo-
anévrismes



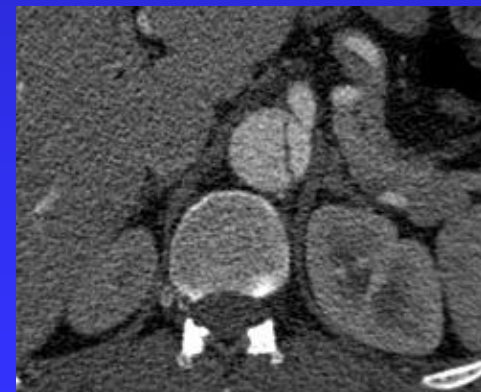
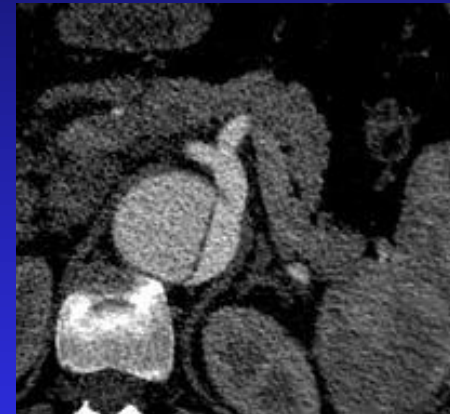
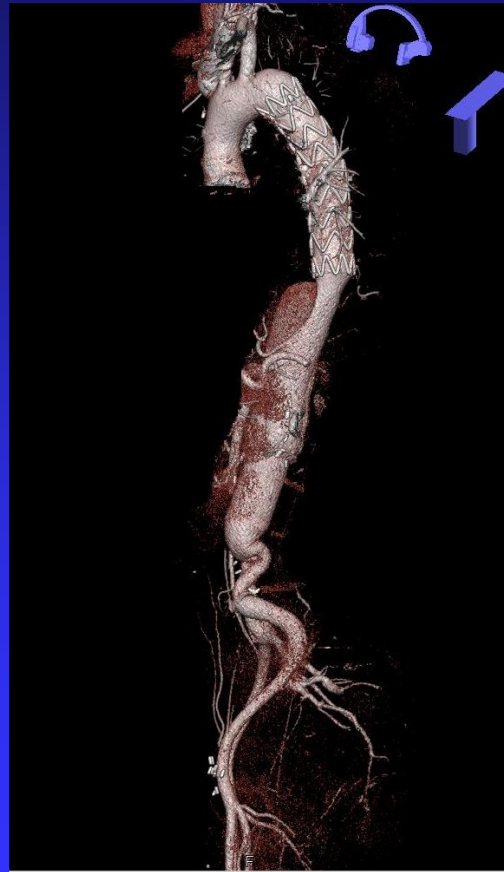
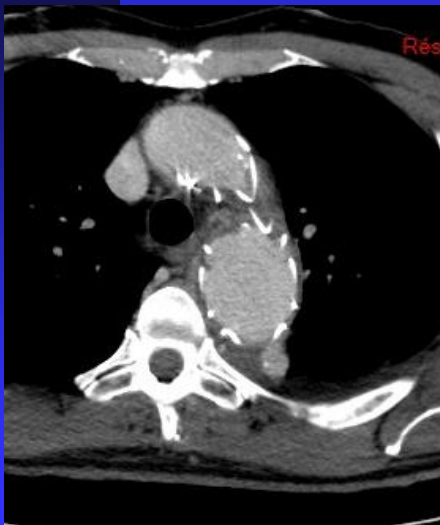
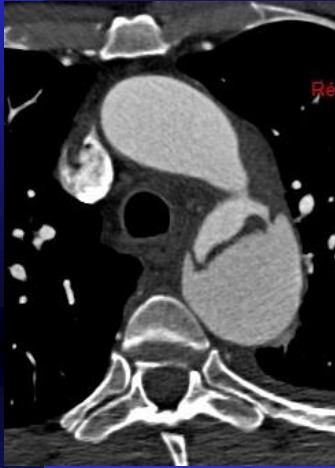Aorte Abdominale

- Anévrisme aorte abdominale:
 - ◆ Définition et Étiopathogénie
 - ◆ Imagerie médicale, suivi, principe de traitement
 - ◆ EVAR
 - ◆ Pathologies non athéromateuses: aortites
 - ◆ Dissection aortique.

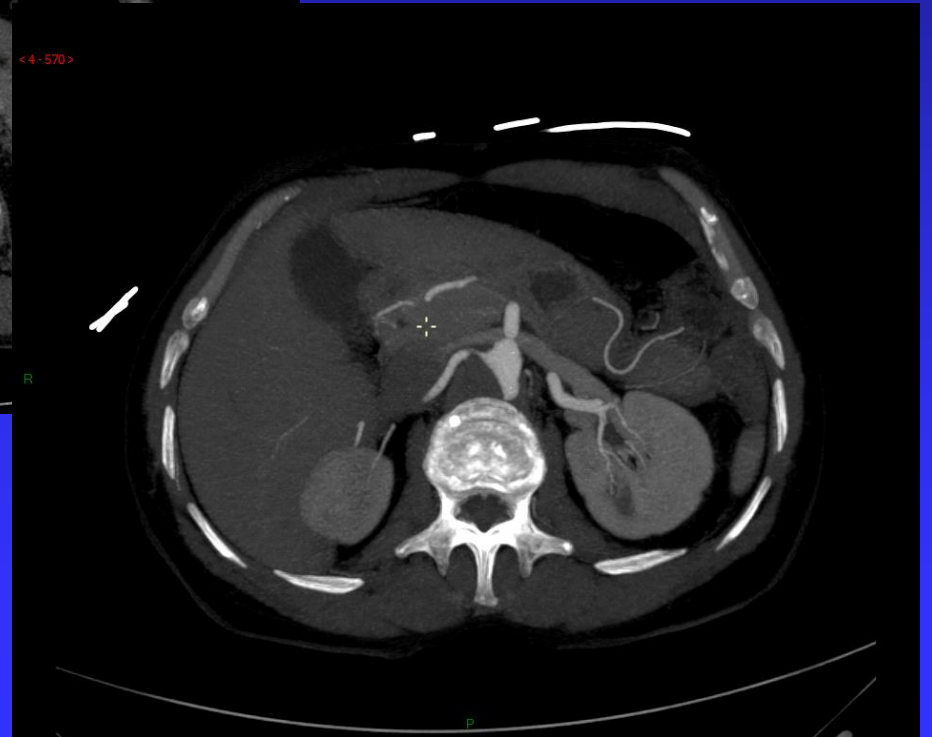
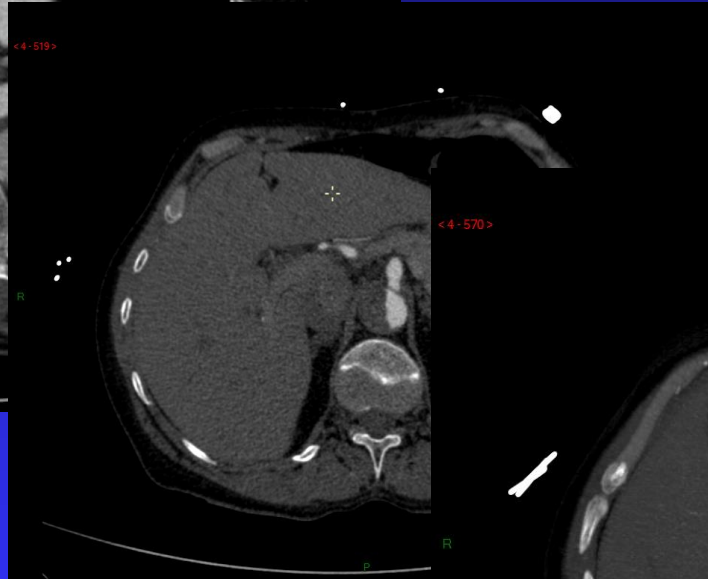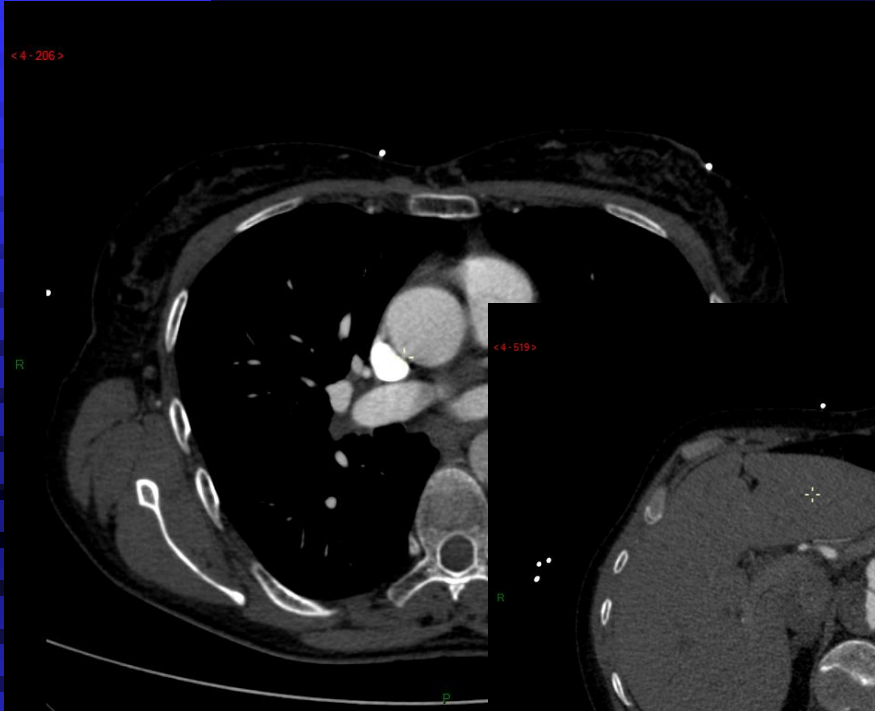
- Anévrismes des branches de l'aorte abdominale

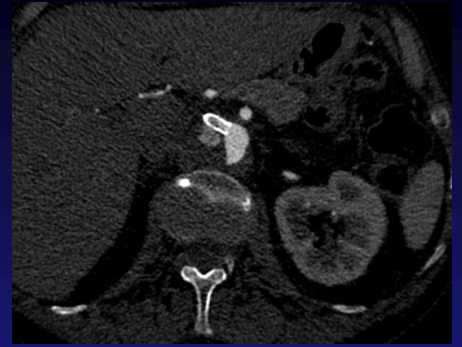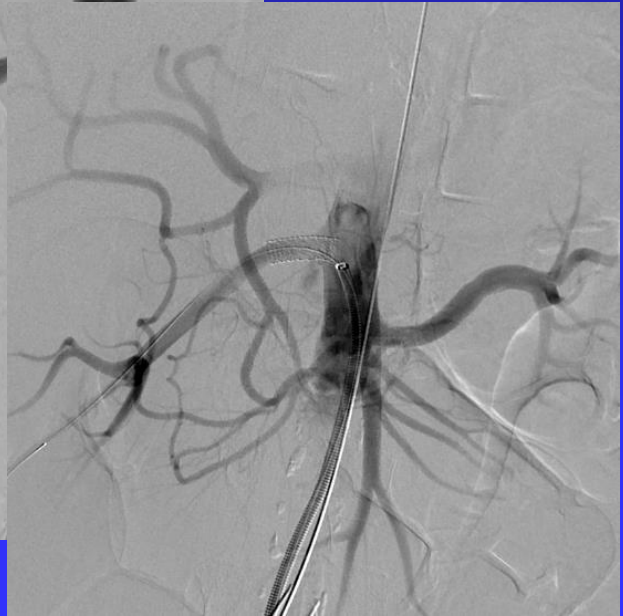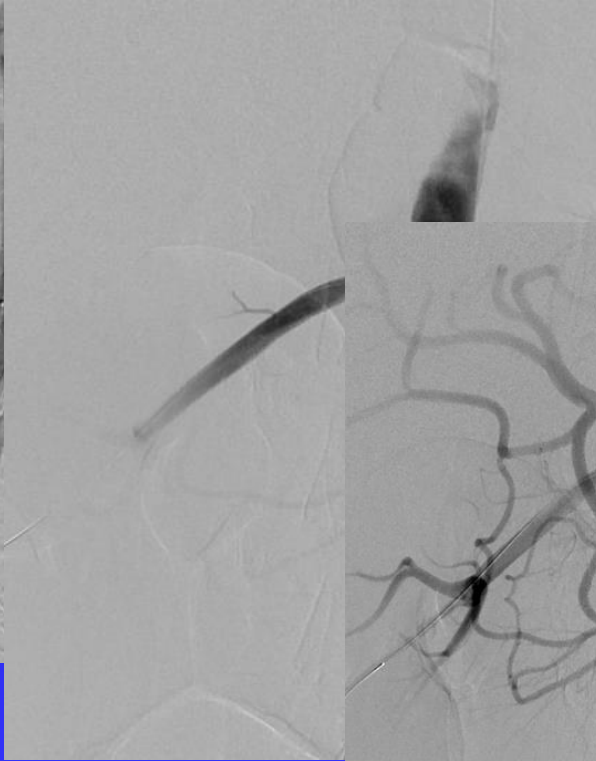
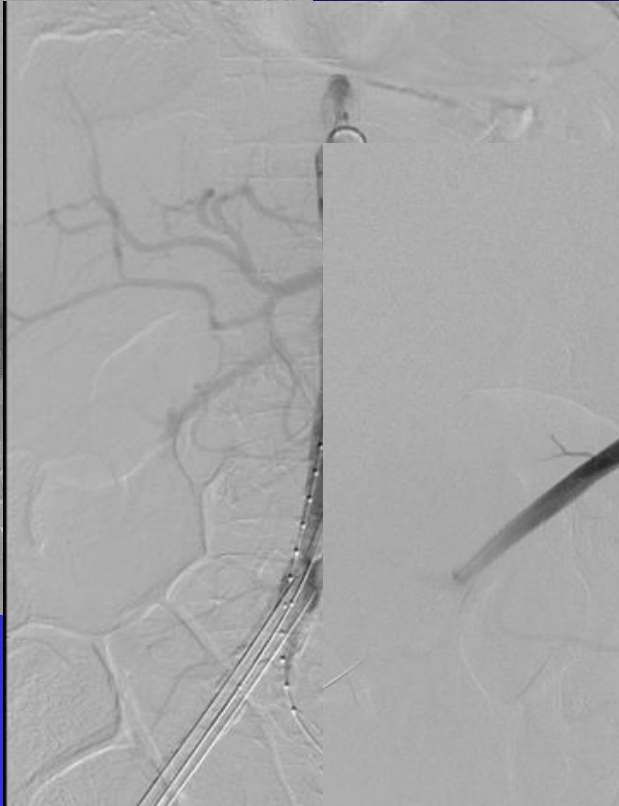
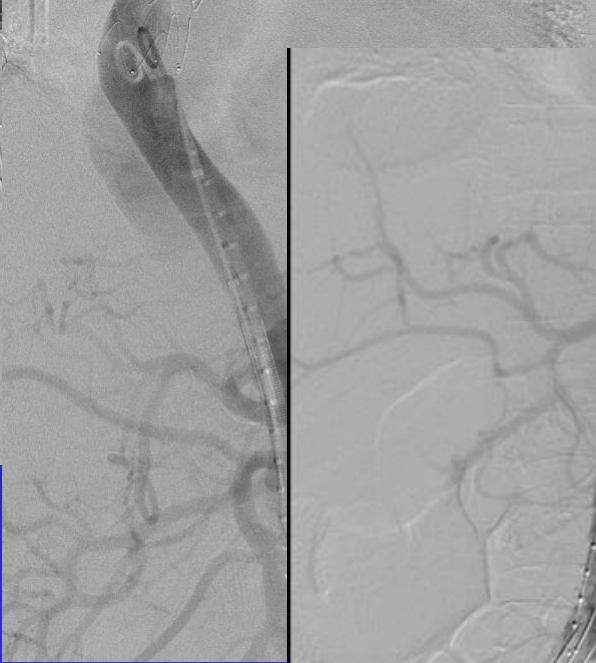
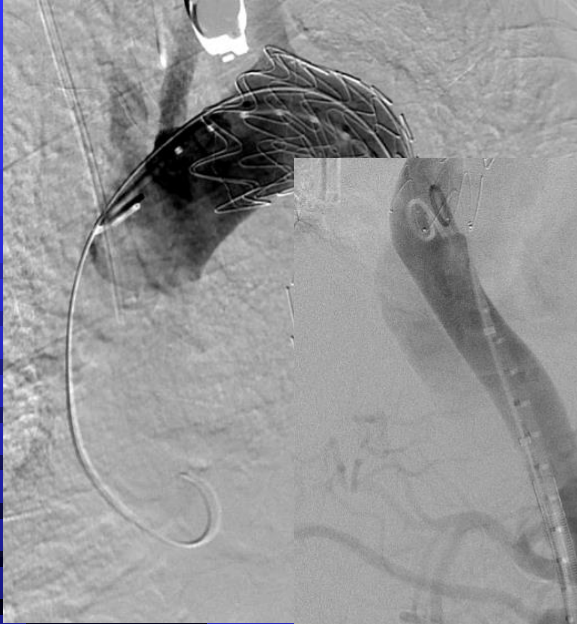- Divers:
 - ◆ Dissections, ligament arqué, dysplasie fibro-musculaire artères rénales.

DISSECTION Aorte abdominale



Extension dissection aortique (I ou III)





BR8264C

Anévrismes viscéraux

- Définition anévrisme:
 - ◆ 1,5 x calibre normal de l'artère
- Prévalence: 0,1-2% séries autopsiques
- Sites:
 - ◆ Splénic: 60-75%
 - ◆ Hépatique: 10-20%
 - ◆ Mésentérique: branche pancréatico-duodénale
 - ◆ Rénal: 0,3-1%.

Anévrismes viscéraux et rénaux: options thérapeutiques

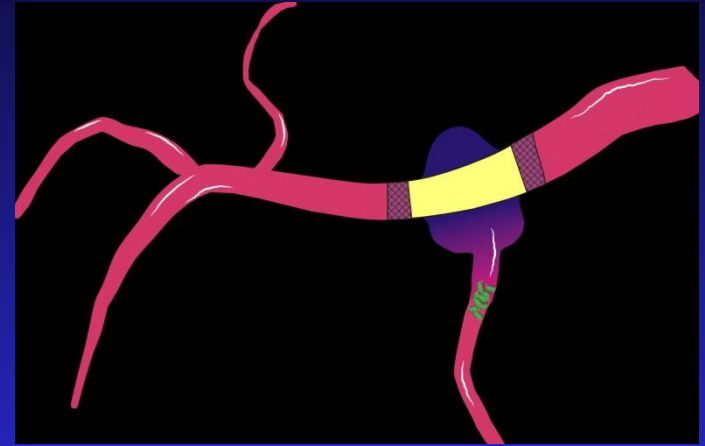
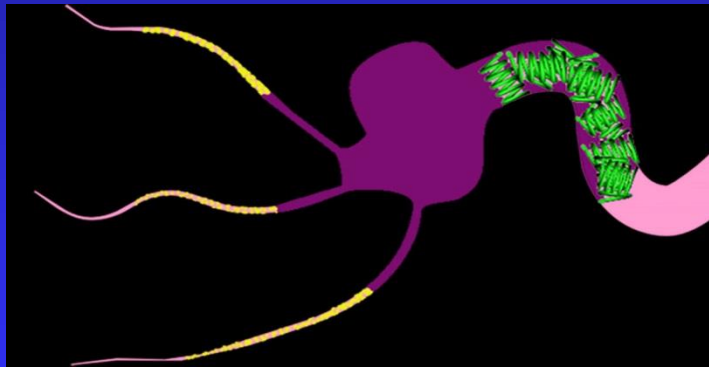
- **Observation:** contrôle facteurs de risque et tension artérielle
- **Endovasculaire (RI).**
- **(Chirurgical):**
 - ◆ ligature
 - ◆ résection et anastomose artérielle
 - ◆ Splénectomie, néphrectomie, autotransplantation rénale.

Techniques endovasculaires

- En fonction de l'accessibilité (anatomie), taille du vaisseau porteur, préservation perfusion...
- Embolisation:
 - ◆ Coils, plugs, agents liquides (thrombine, Glubran, Onyx)
- Endoprothèses:
 - ◆ stent + coils
 - ◆ Stentgraft (endoprothèse couverte).



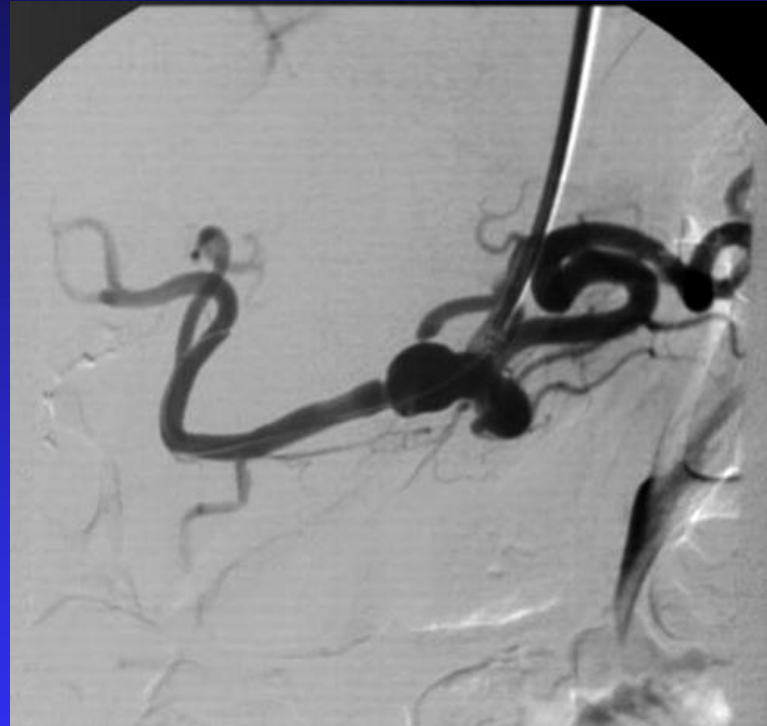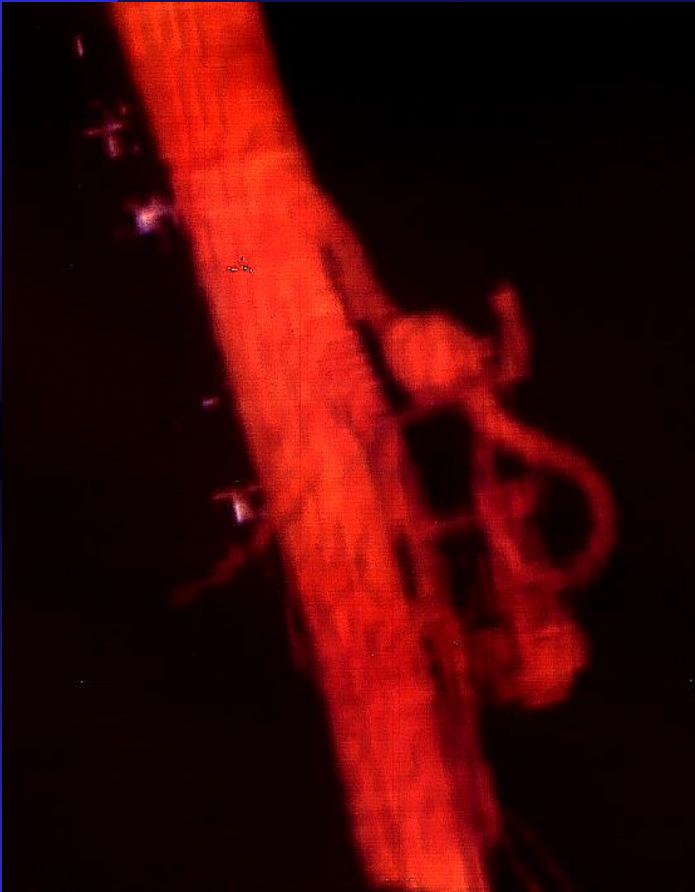
Traitement par embolisation:



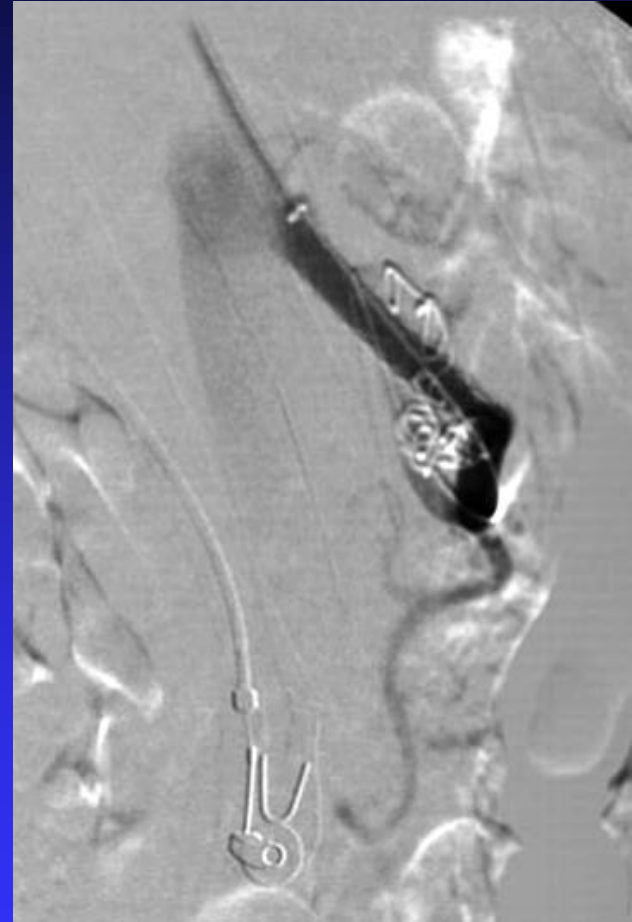
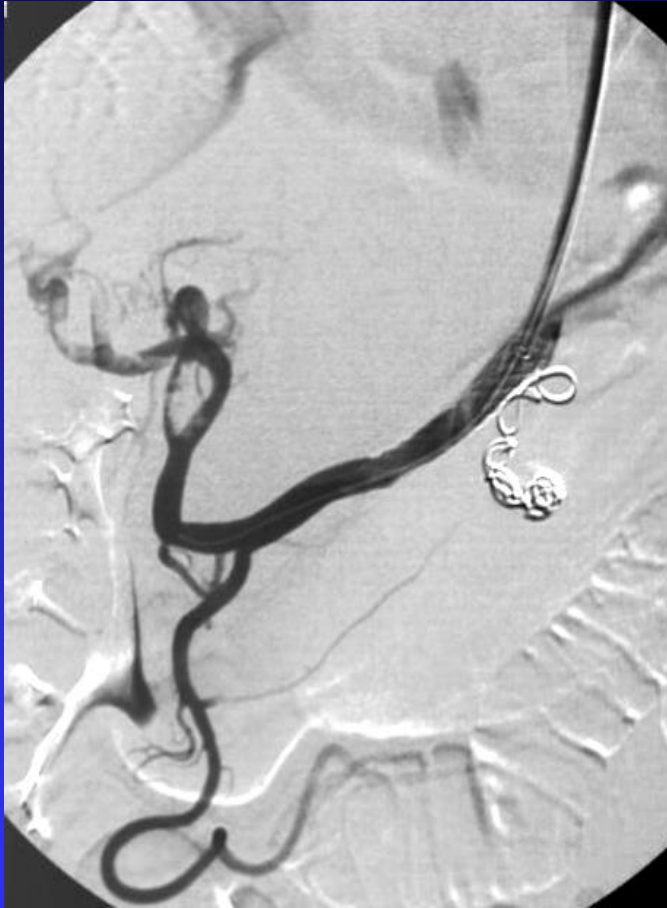Anévrisme hépatique

- 50% sont des “pseudo-anévrisme”
- Vrais anévrismes sont extra-hépatiques
- Symptomatiques: hémopéritoine ou hémobilie dans 20%.
- Indication traitement:
 - ◆ symptomatique
 - ◆ > 2 cm.

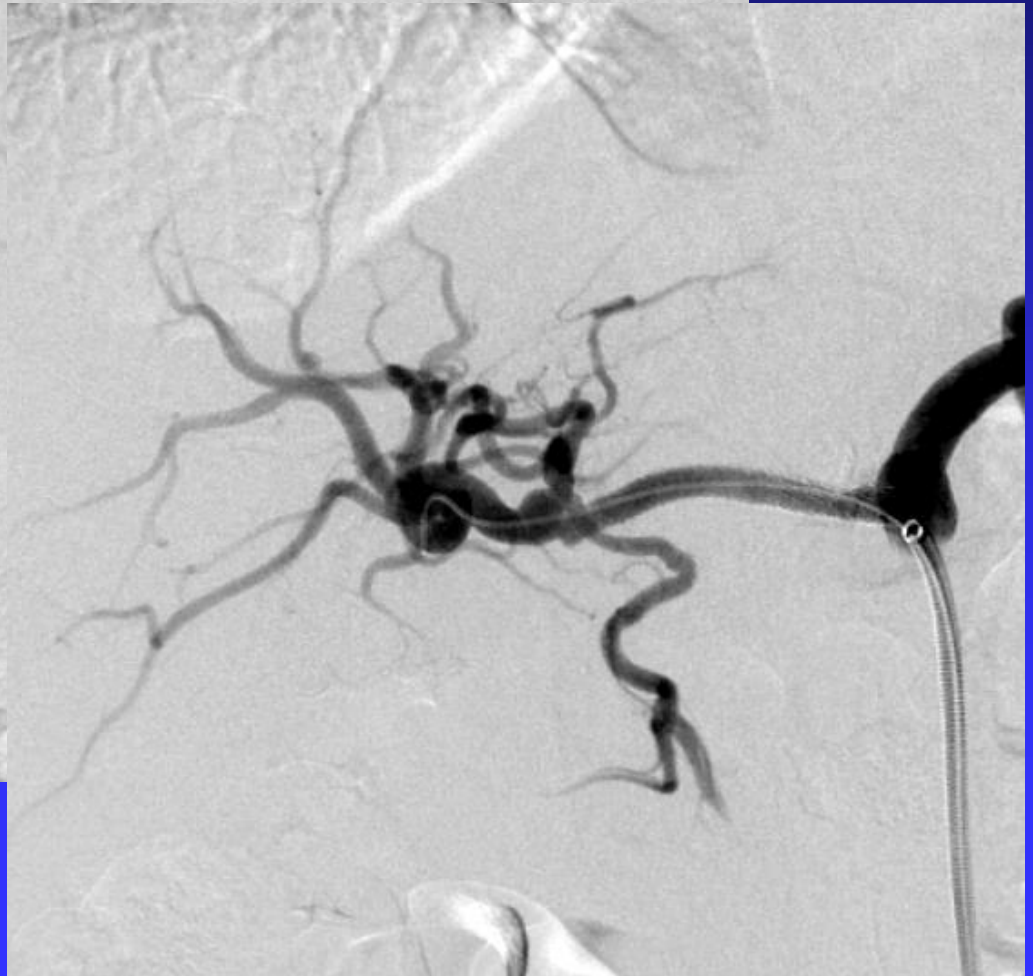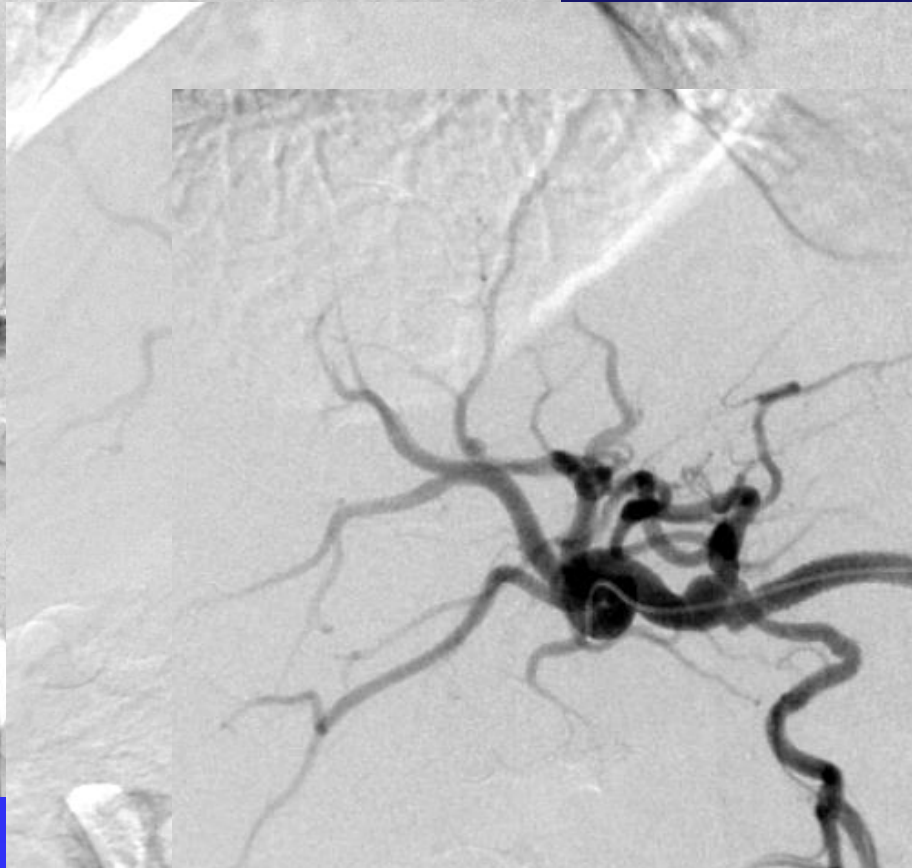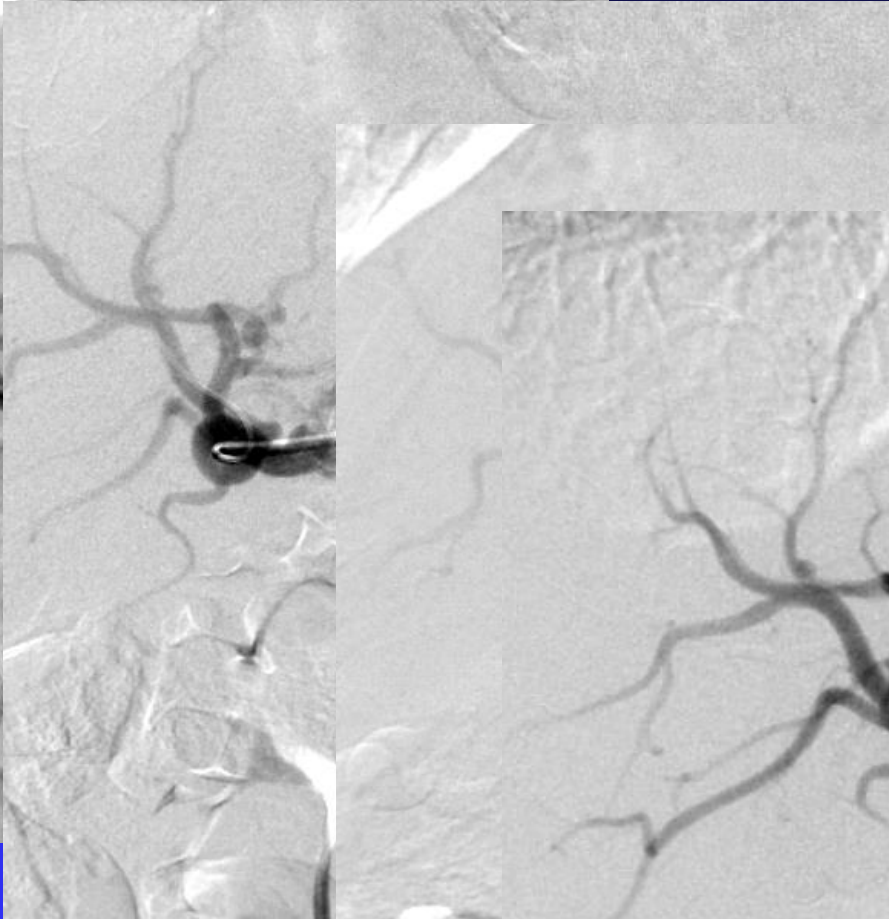
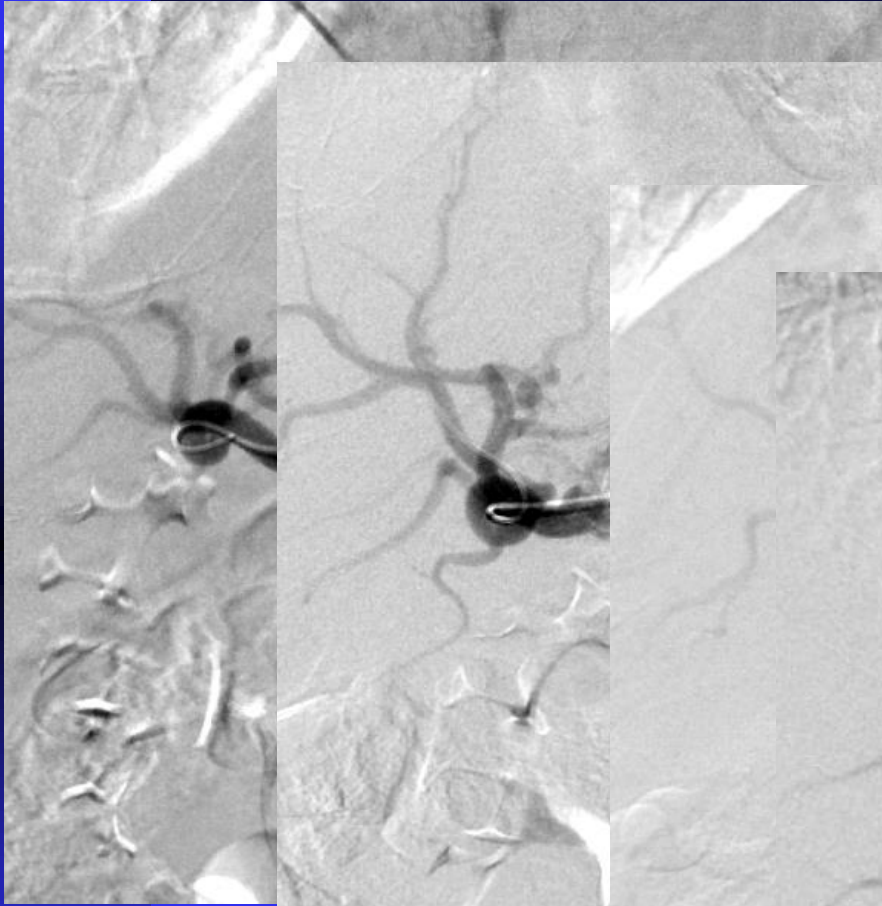
Anévrisme tronc coeliaque

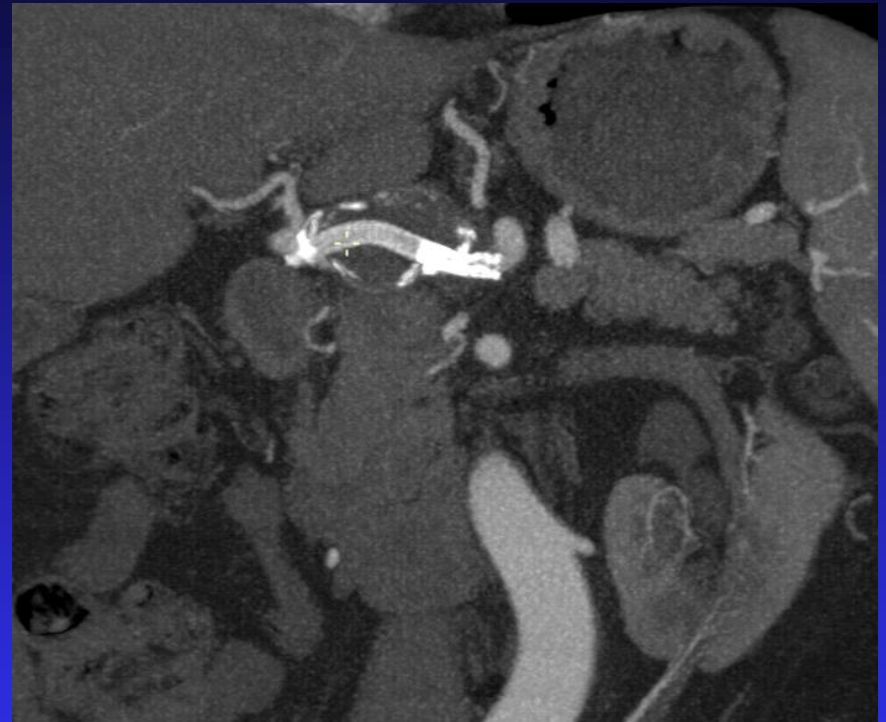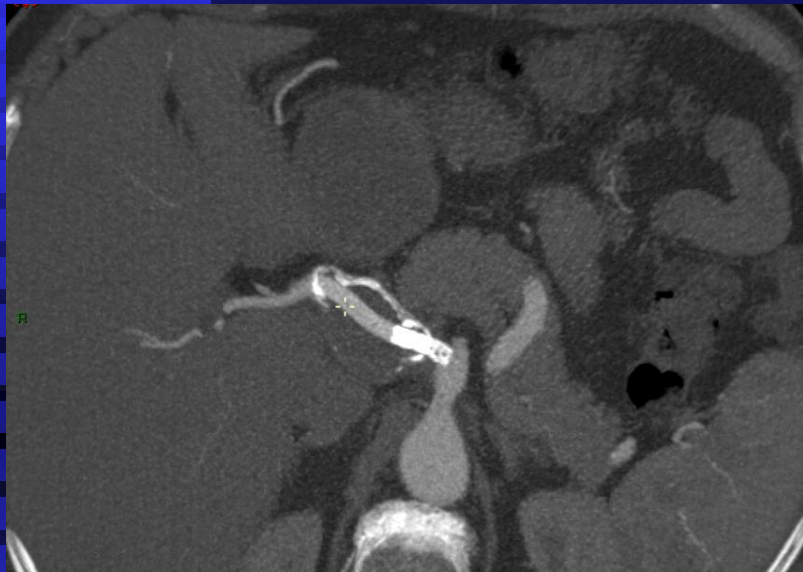


Artério voie humérale (7F)



Embolisation a splénique et stent couvert tronc coeliaque



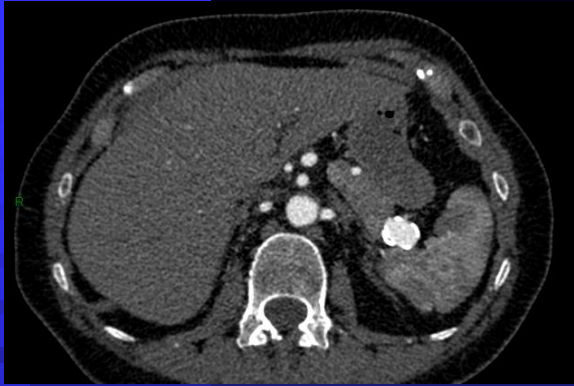

CTA @ 3 ans

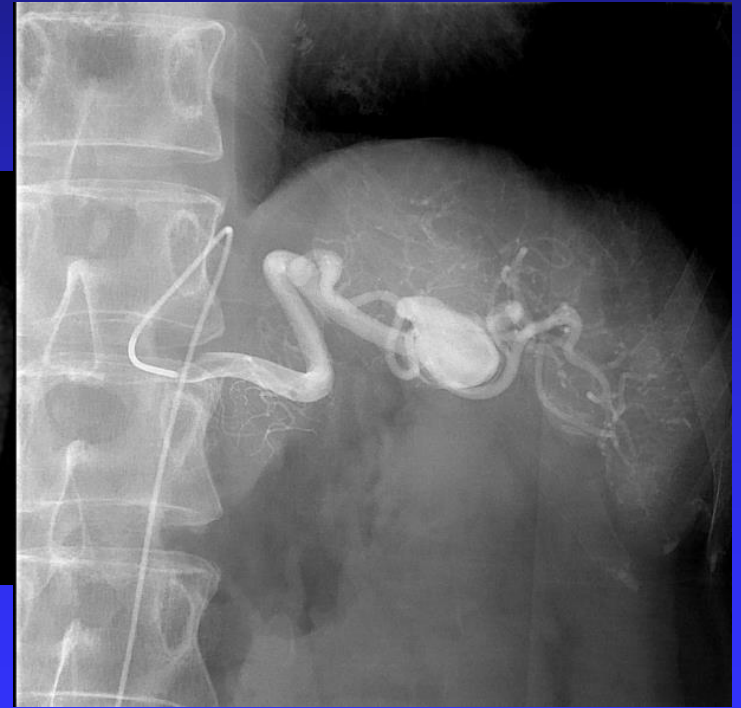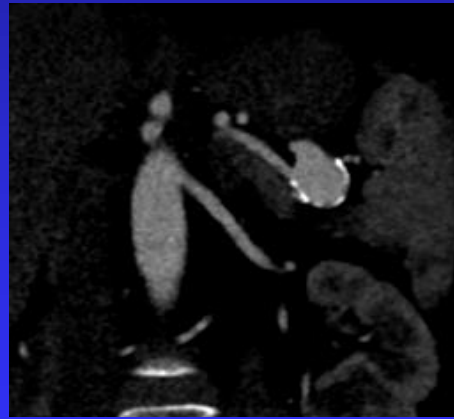
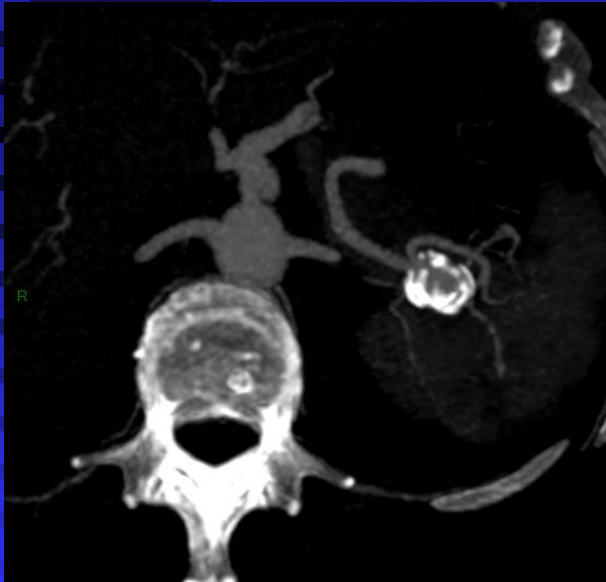
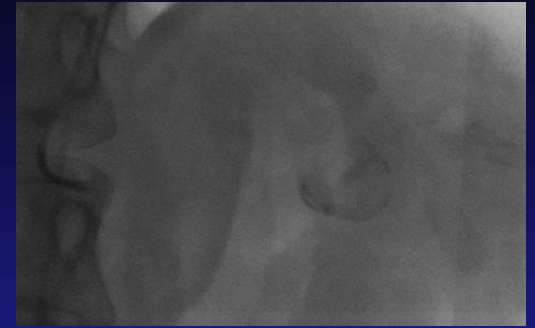
M23890S

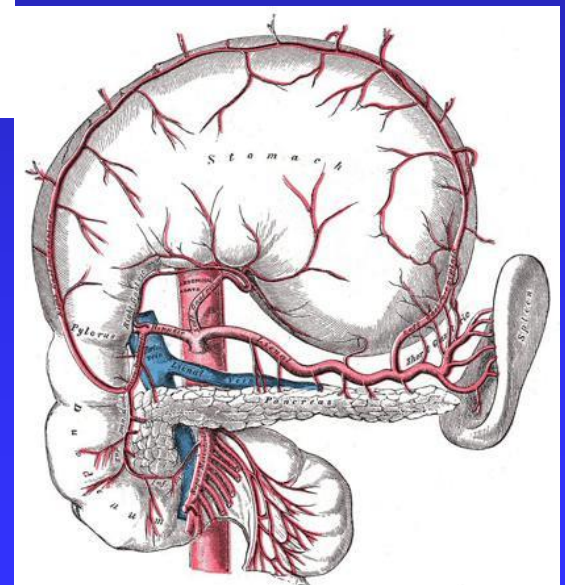
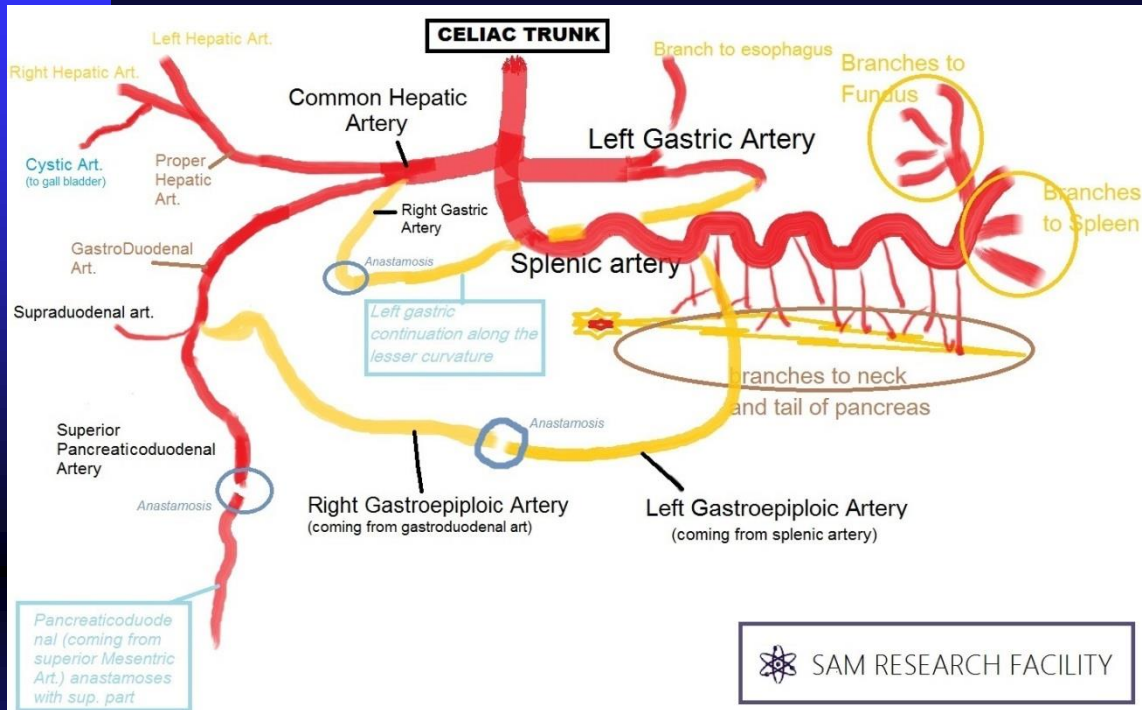
Anévrisme splénique

- Femme, 60 ans: multipare, HTA, obèse.
- Découverte fortuite: 90%
- Angio-CT
- Artériographie uniquement lors du traitement.
- Mortalité importante pendant une grossesse (mère: 20%, foetus: 90%)
- Indications de traitement:
 - ◆ *Femmes jeunes*: non ménopausées, désir de grossesse, découverte lors grossesse
 - ◆ *A.S. symptomatiques*
 - ◆ *> 2 cm.*

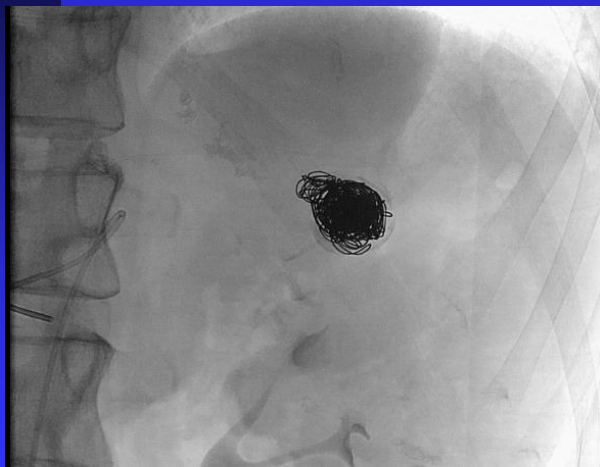
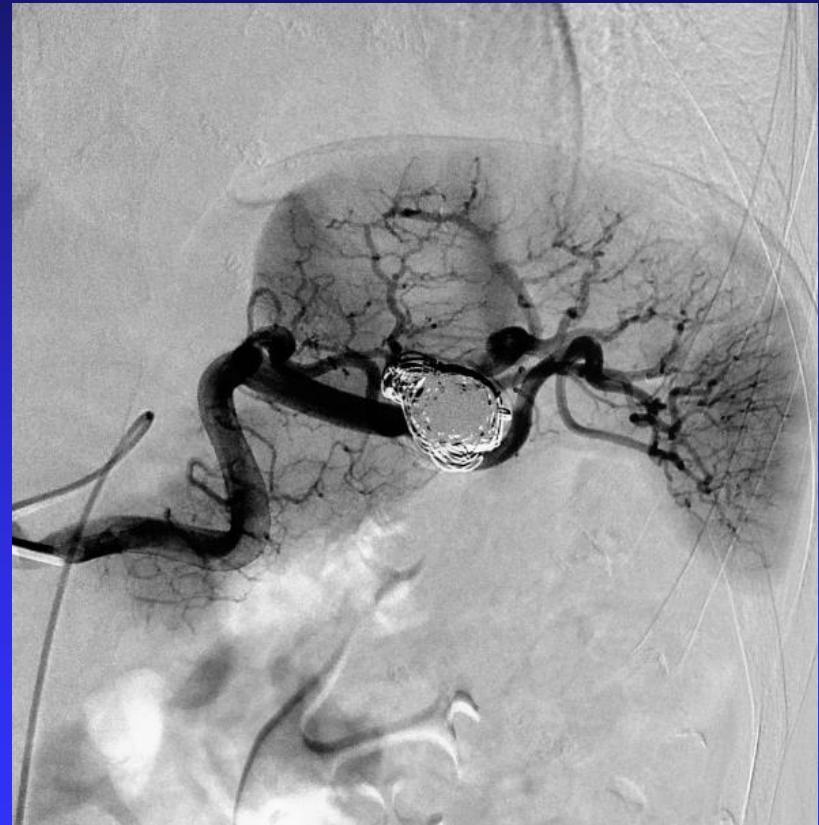
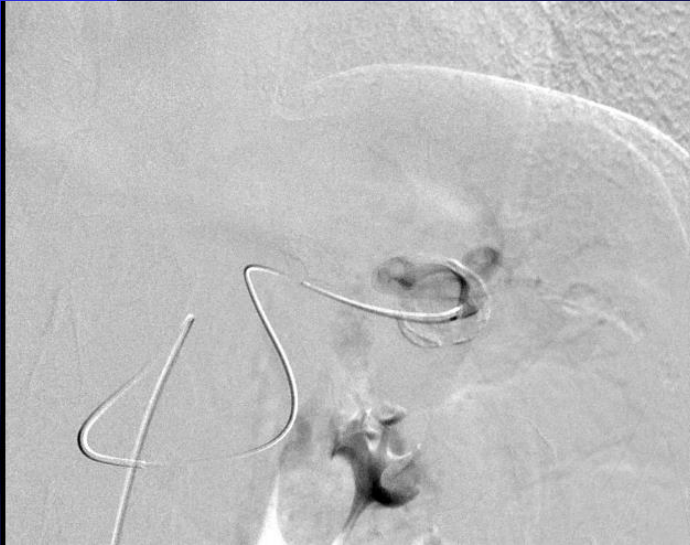Anévrisme splénique (1)



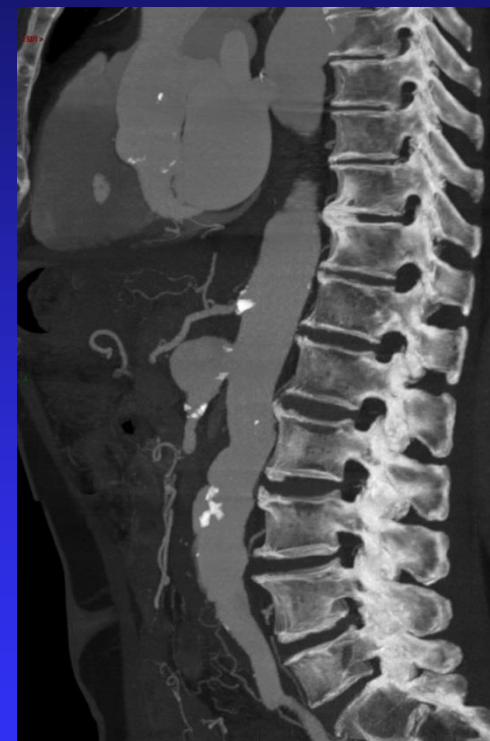
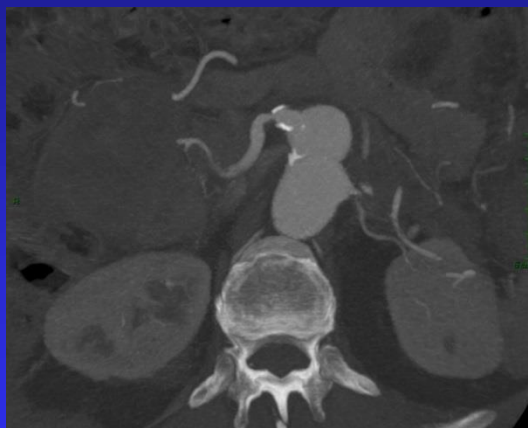
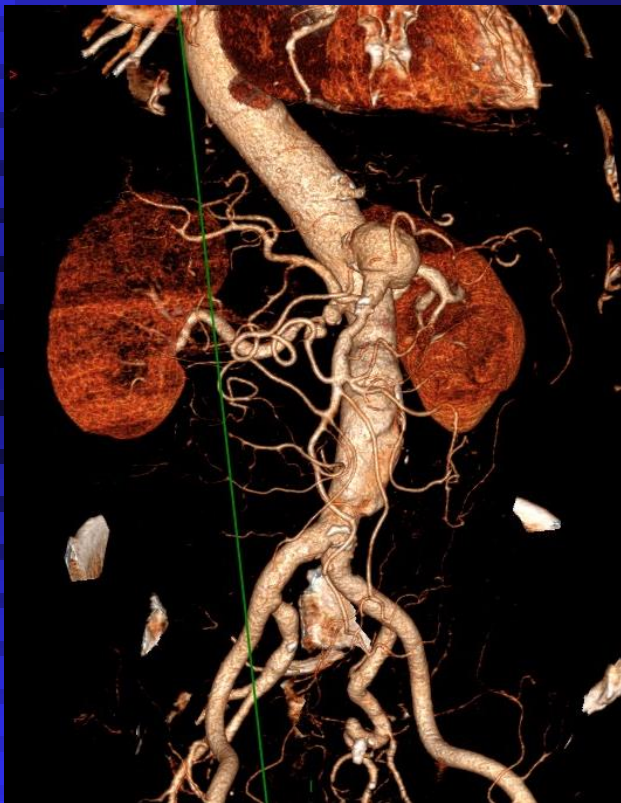

Anévrisme splénique (2)



AW9998F

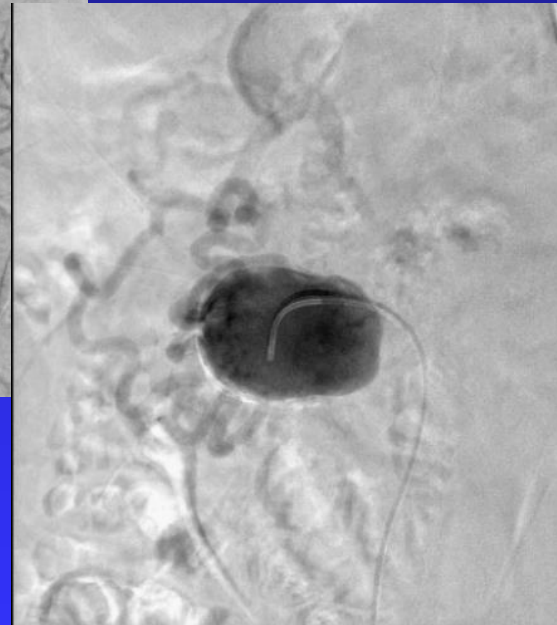
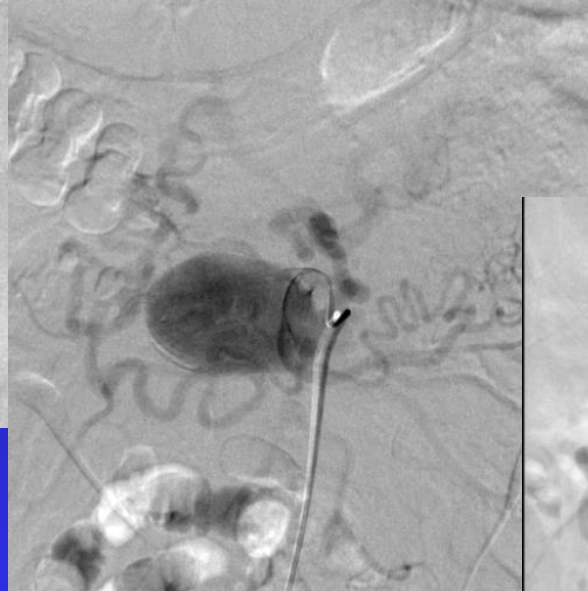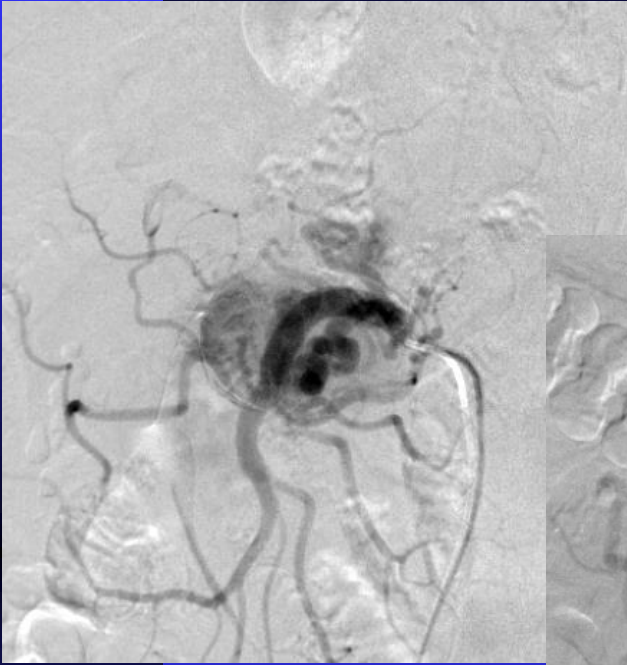
Anévrisme mésentérique sup.

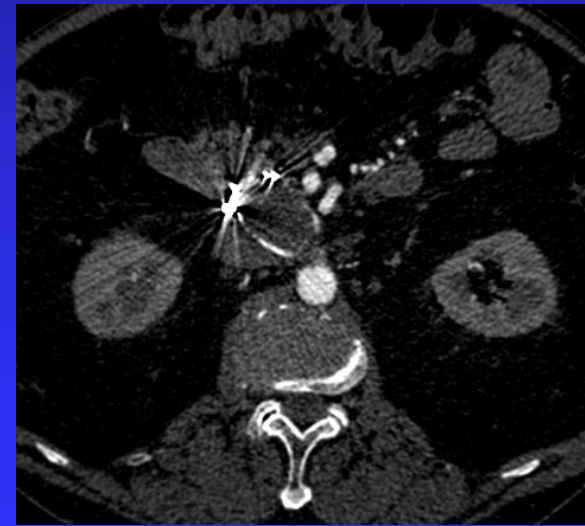
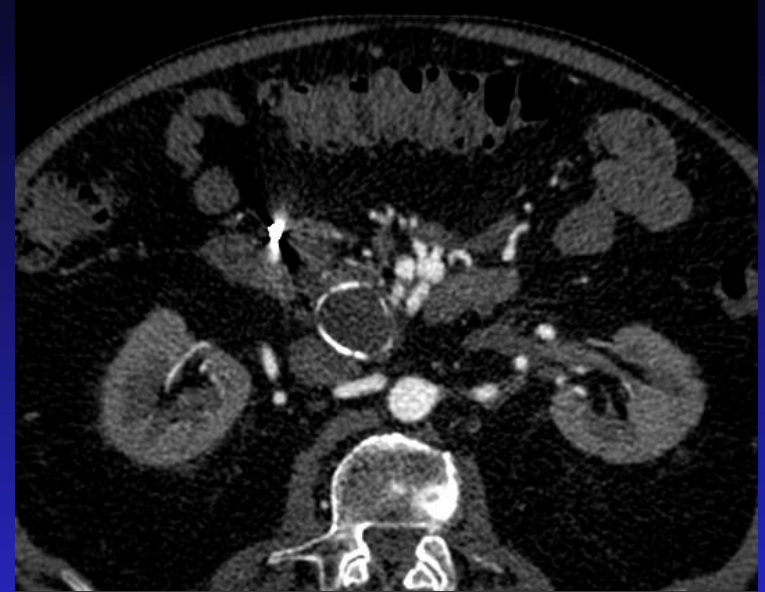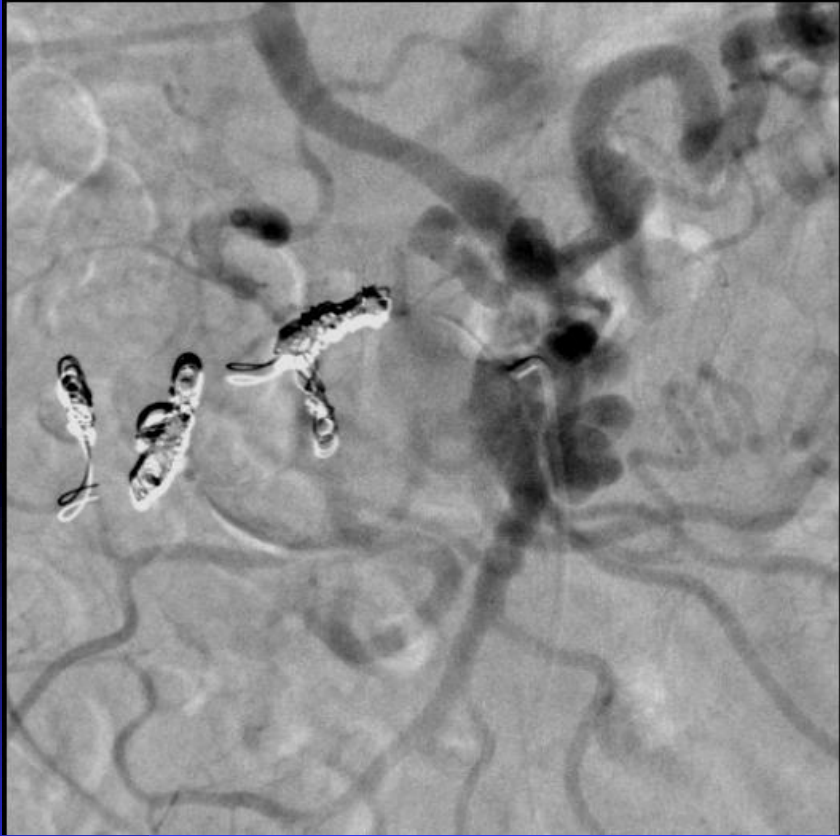


Traitement ?

Chirurgical

Anévrisme arcade
Pancréatico-duodénale
inférieure



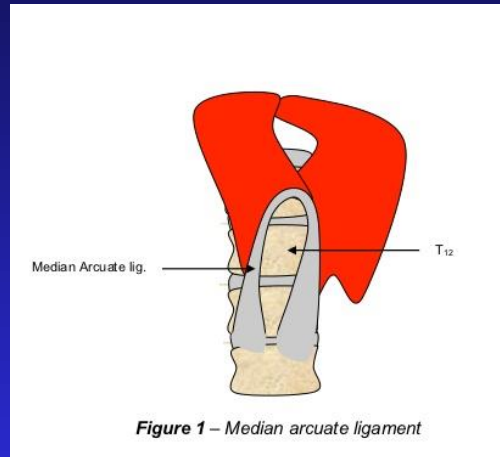
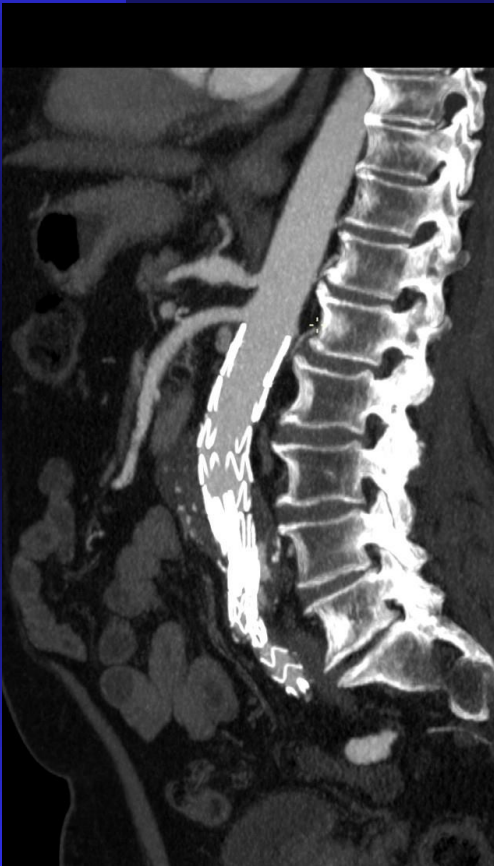


Contrôle à 2 ans

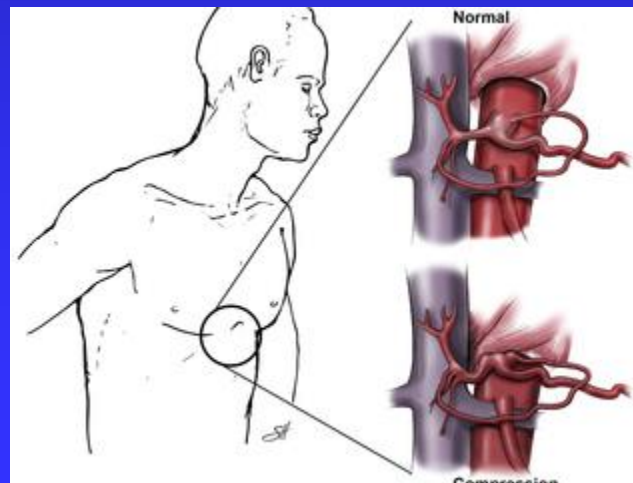
AP9106J

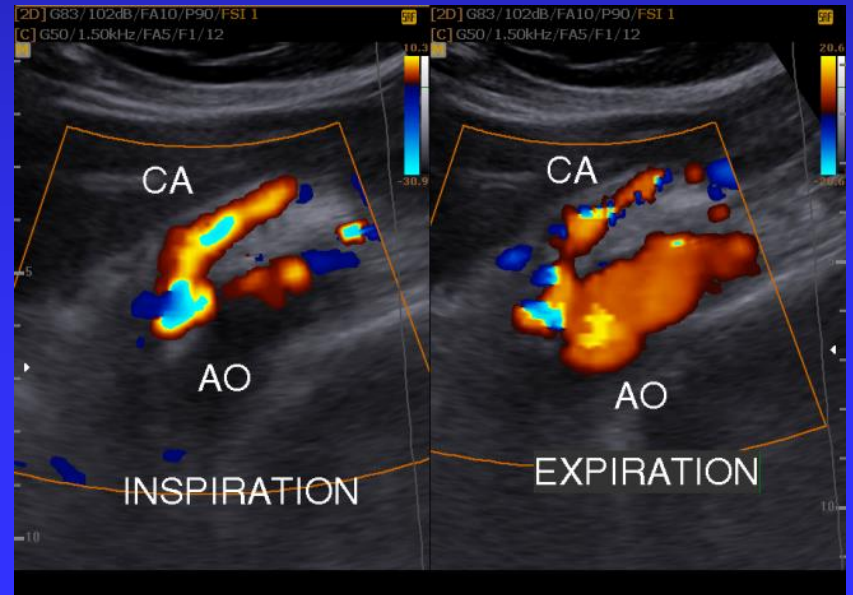
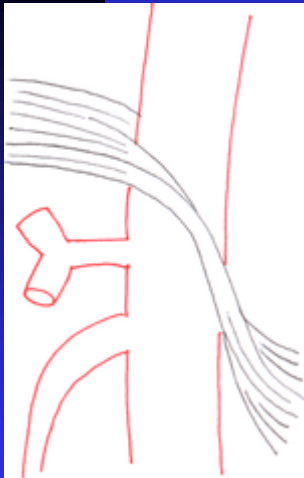
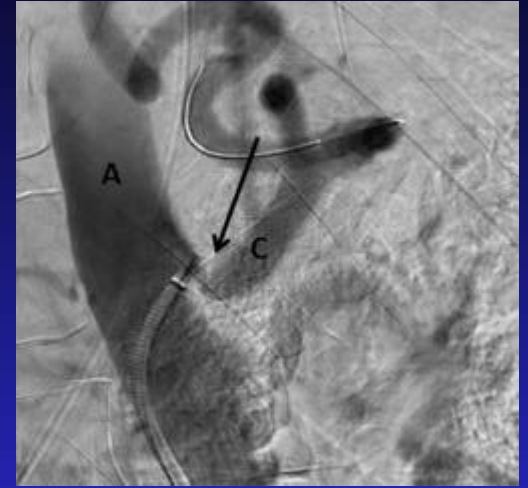
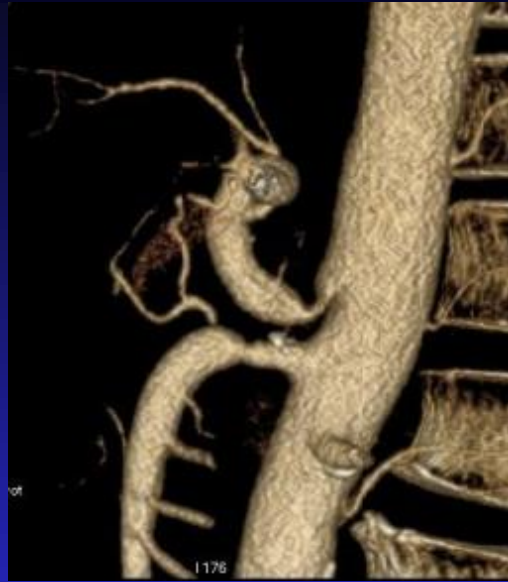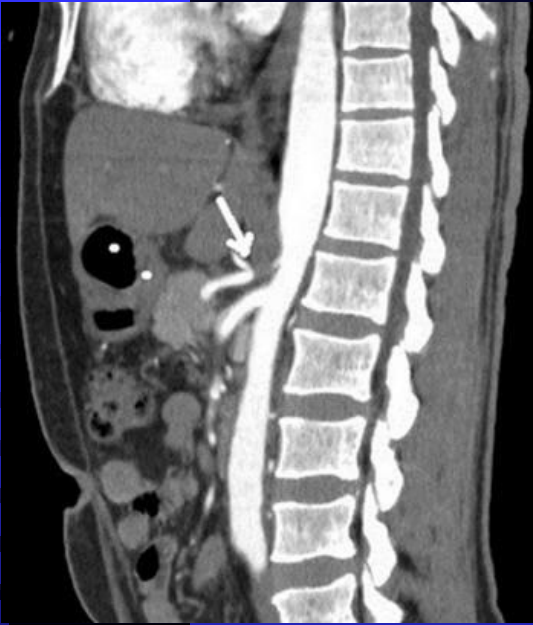Ligament arqué médian (T12)

- 10-24% patient
- Implantation trop basse
- Union du pilier droit (L1-L4) et gauche (L1-L2)

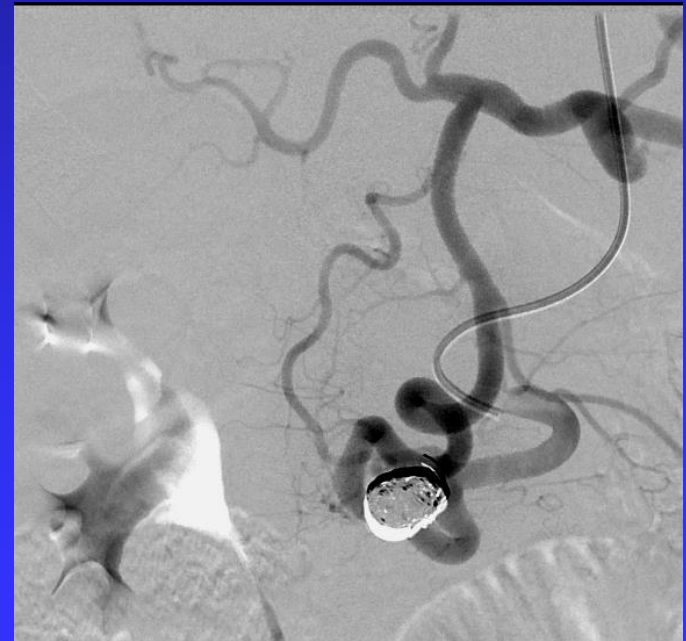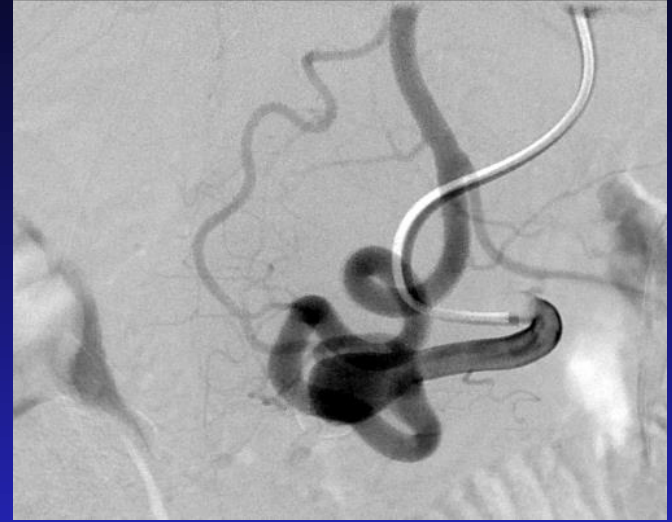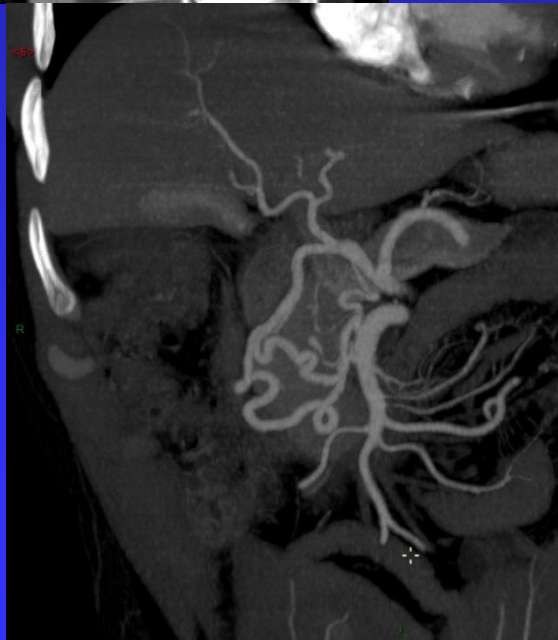


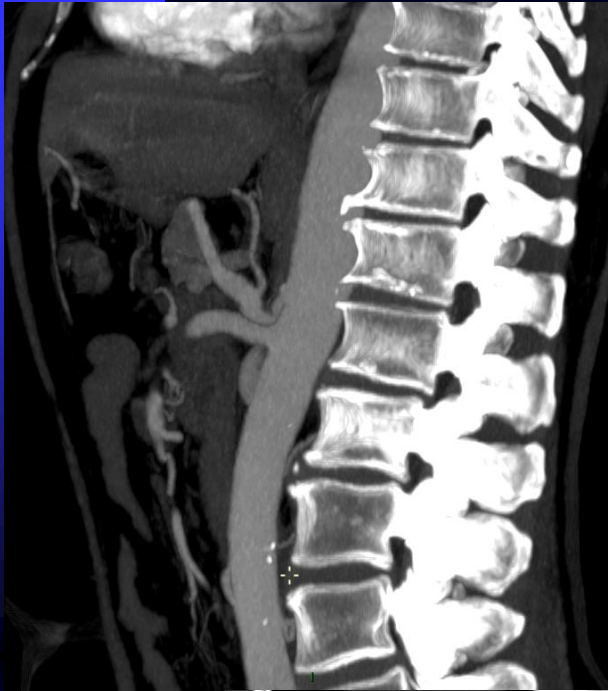- Compression extrinsèque
- Série autopsique ligament arqué:
 - TC à distance: 14,5%
 - TC touche: 42,2%
 - TC croise: 43,3%
- Femmes 20-40 ans
- Douleur post-prandiale, épigastrique



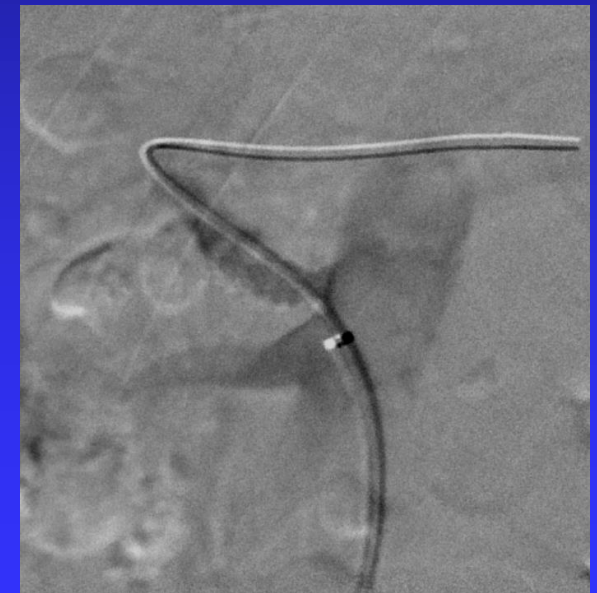
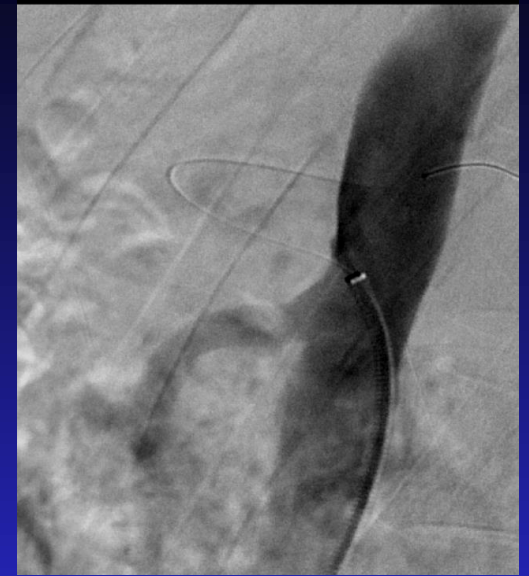
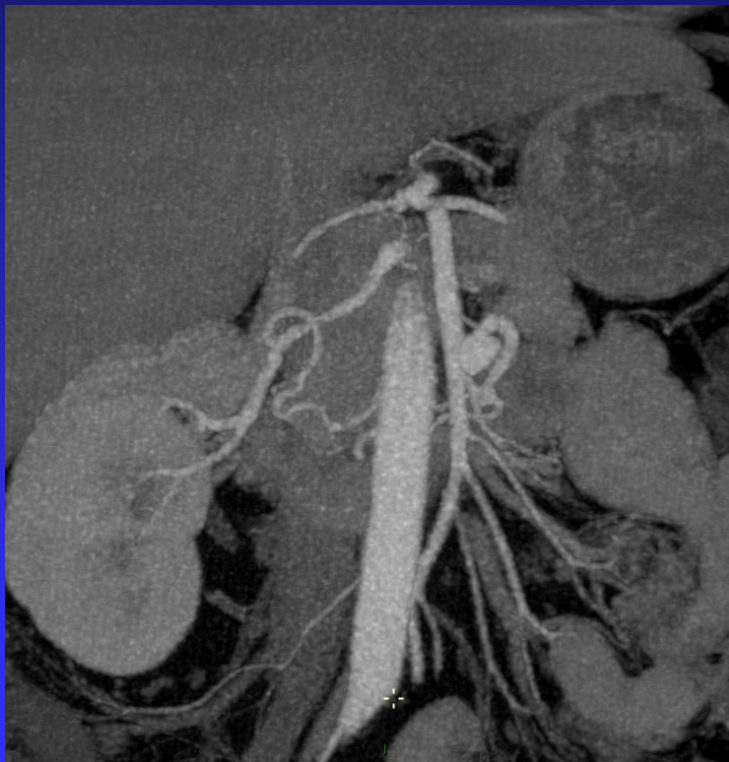
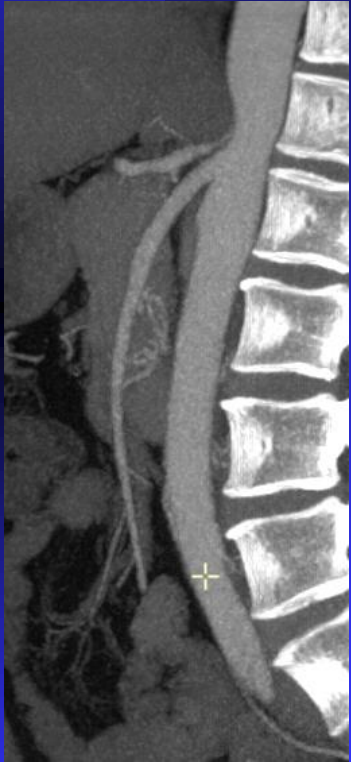


Expiration (contraction partie tendineuse des piliers)



CA9088U

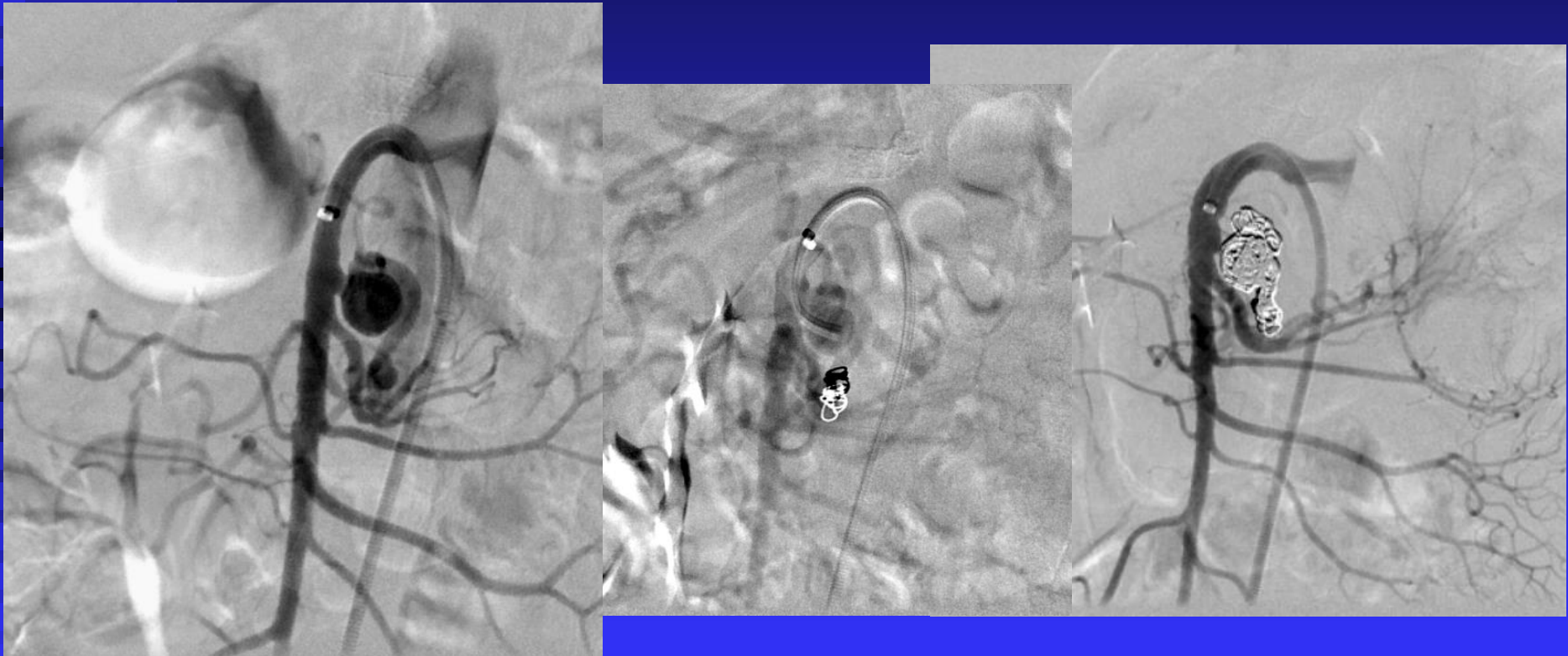
Anévrisme AMS (arcade PDDI):



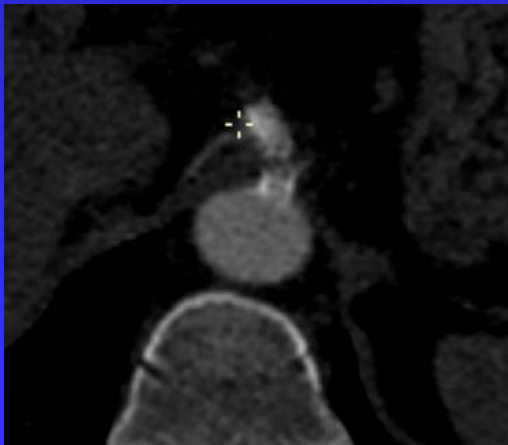
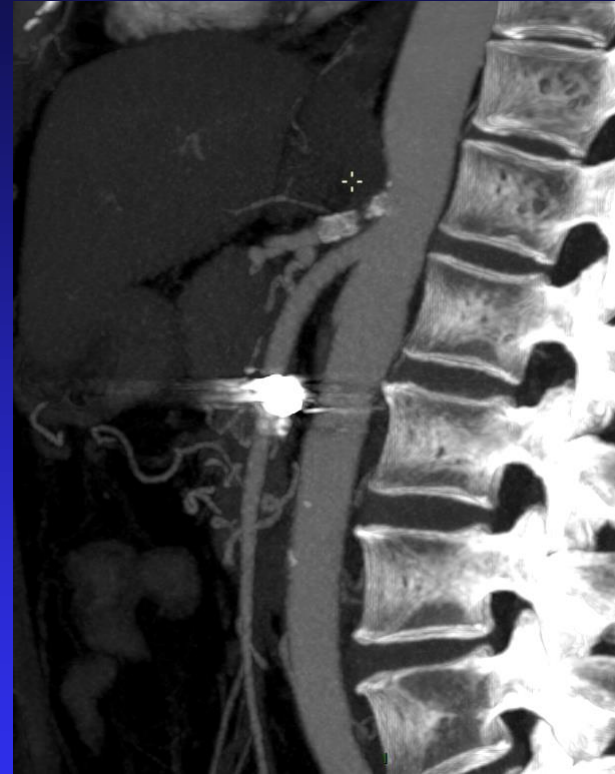
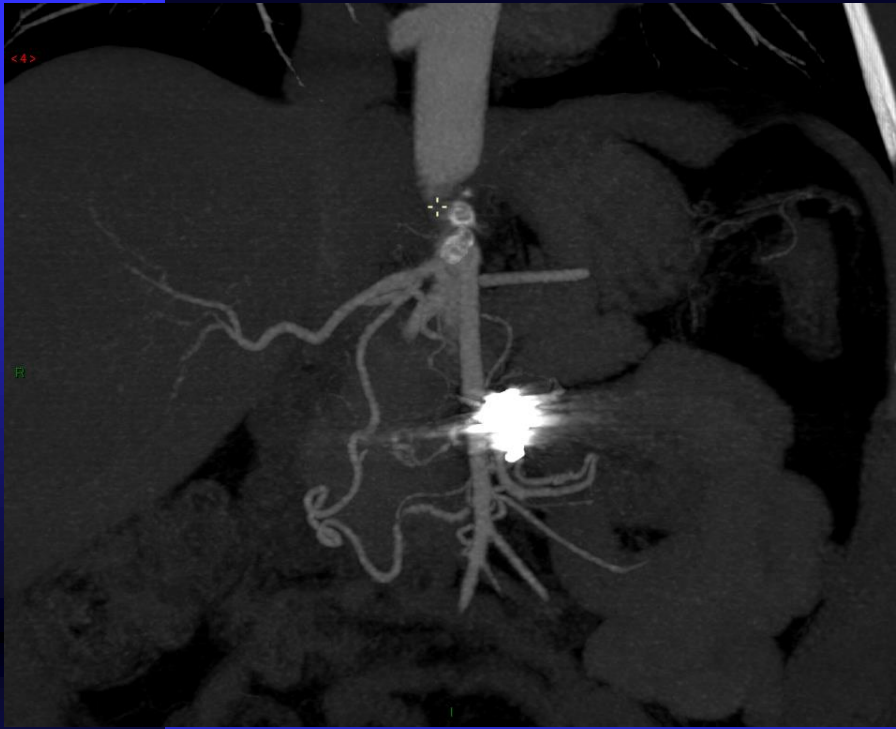Femme 49 ans

R87428X

Anévrisme AMS (arcade PDDI):

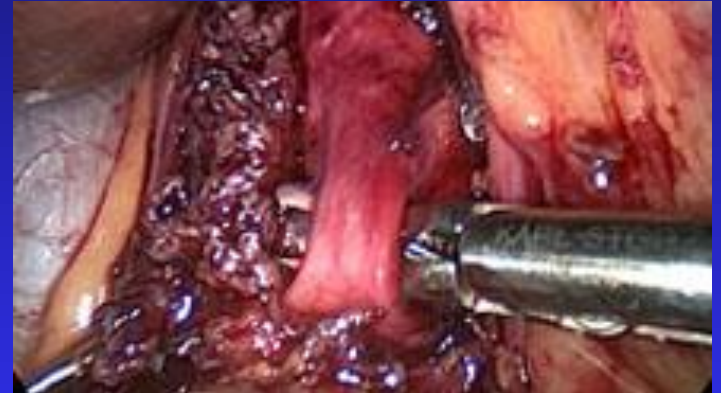
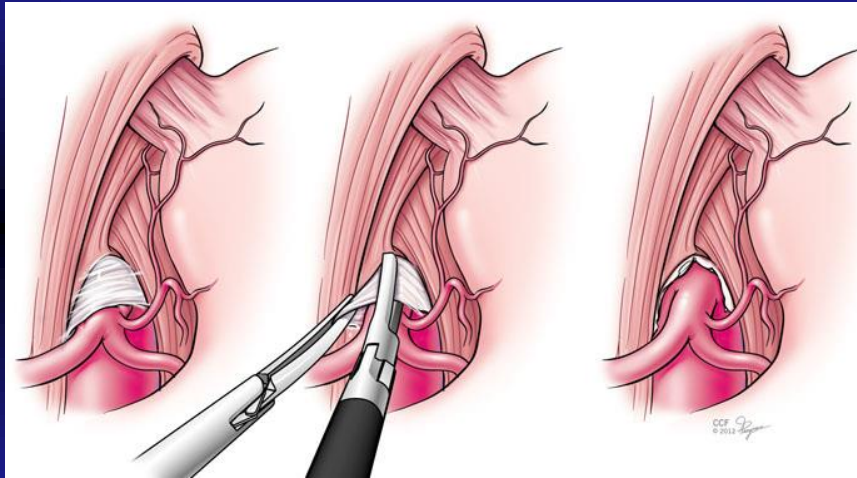


R87428X



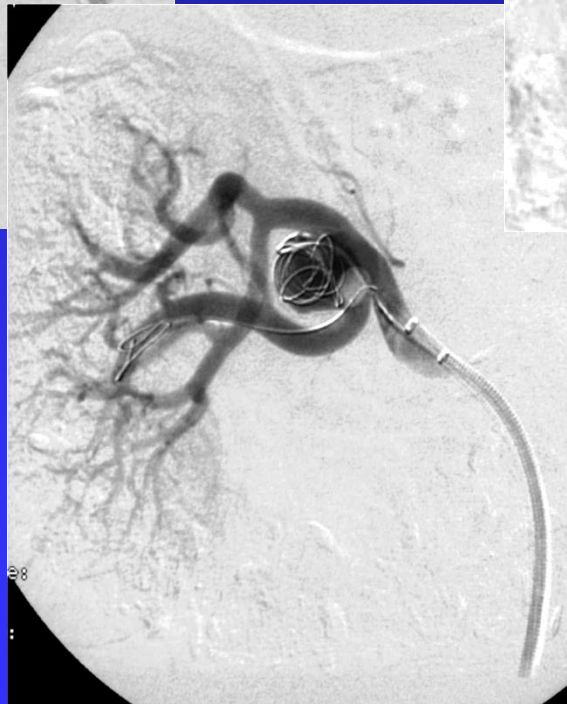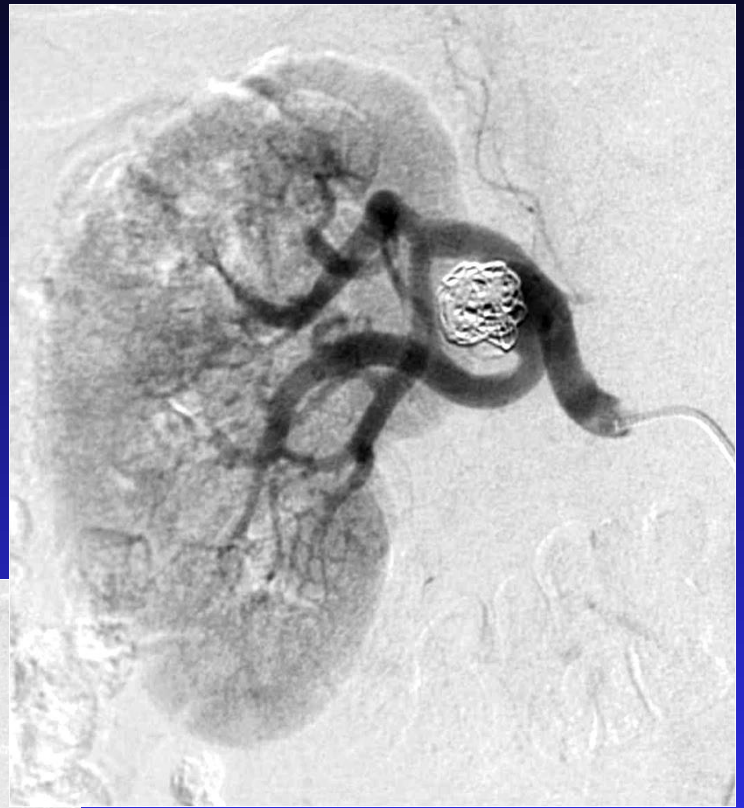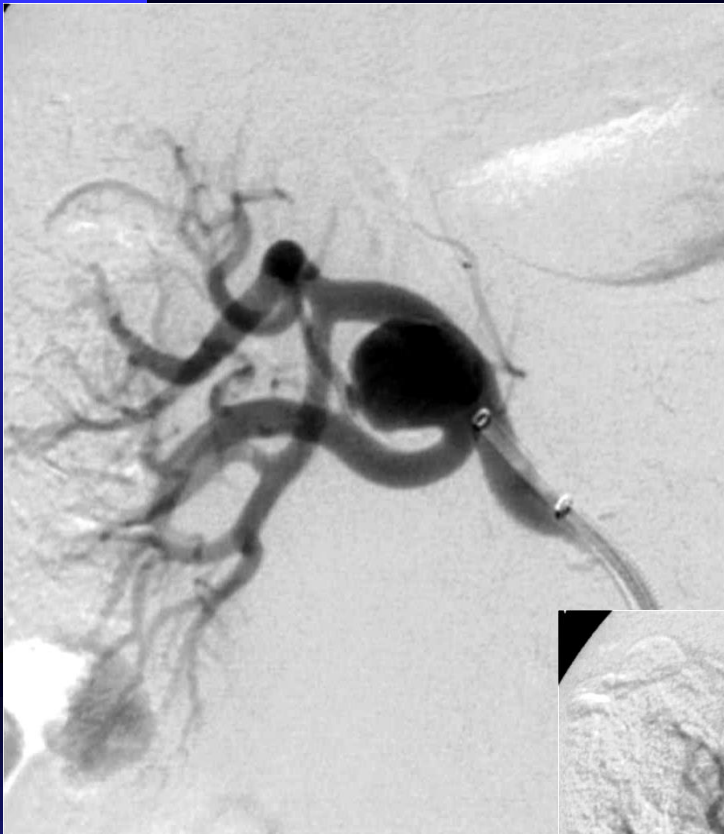R87428X

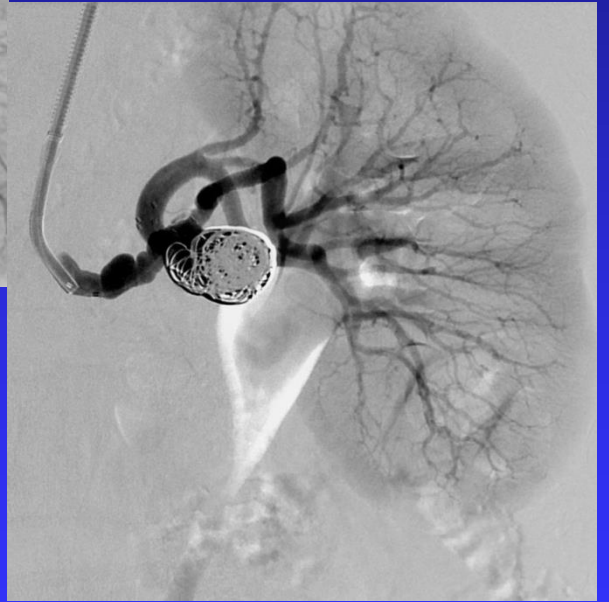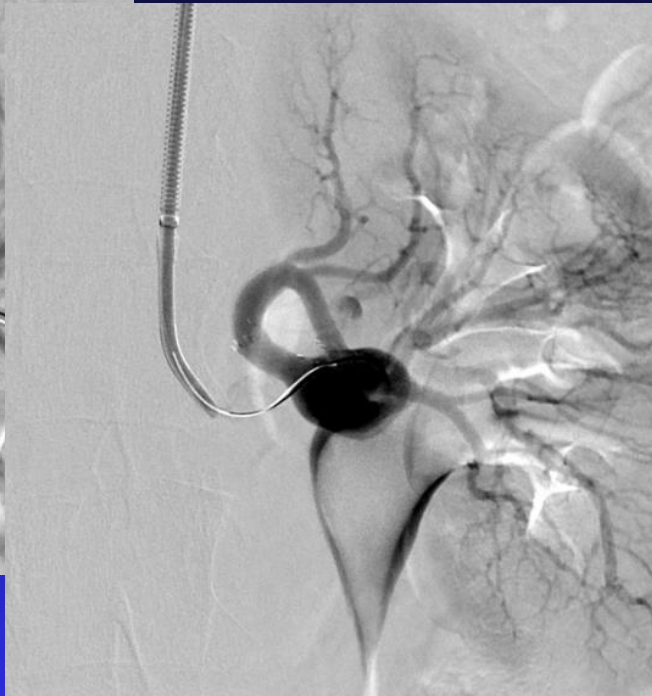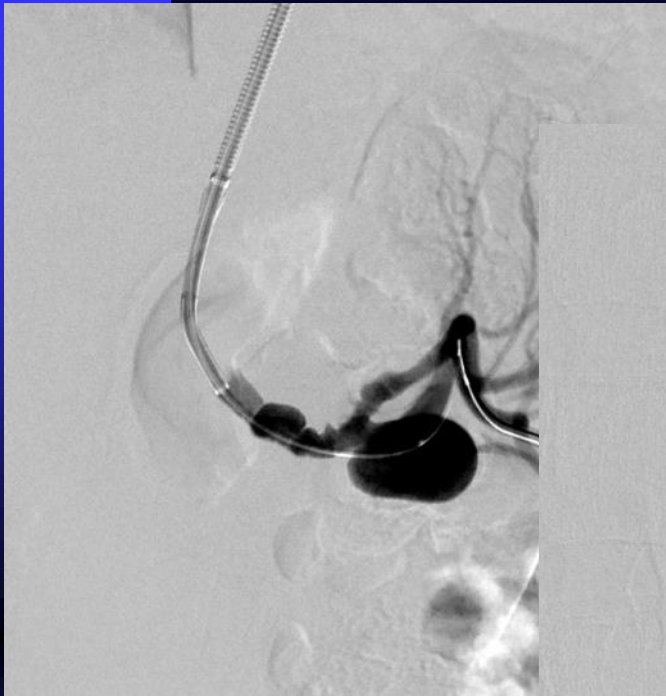Traitement laparoscopique du “ligament arqué”

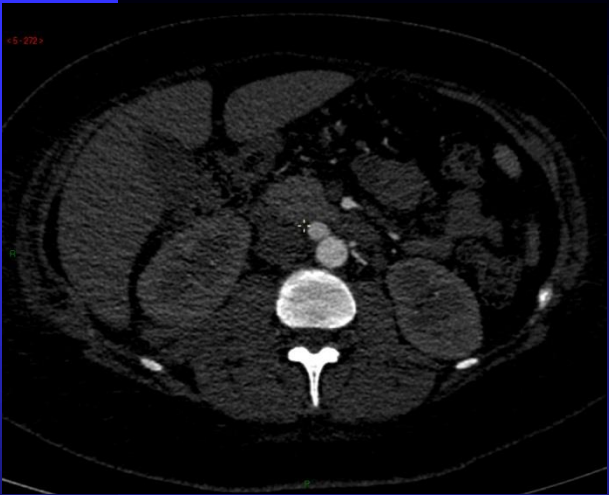


Anévrismes artère rénale

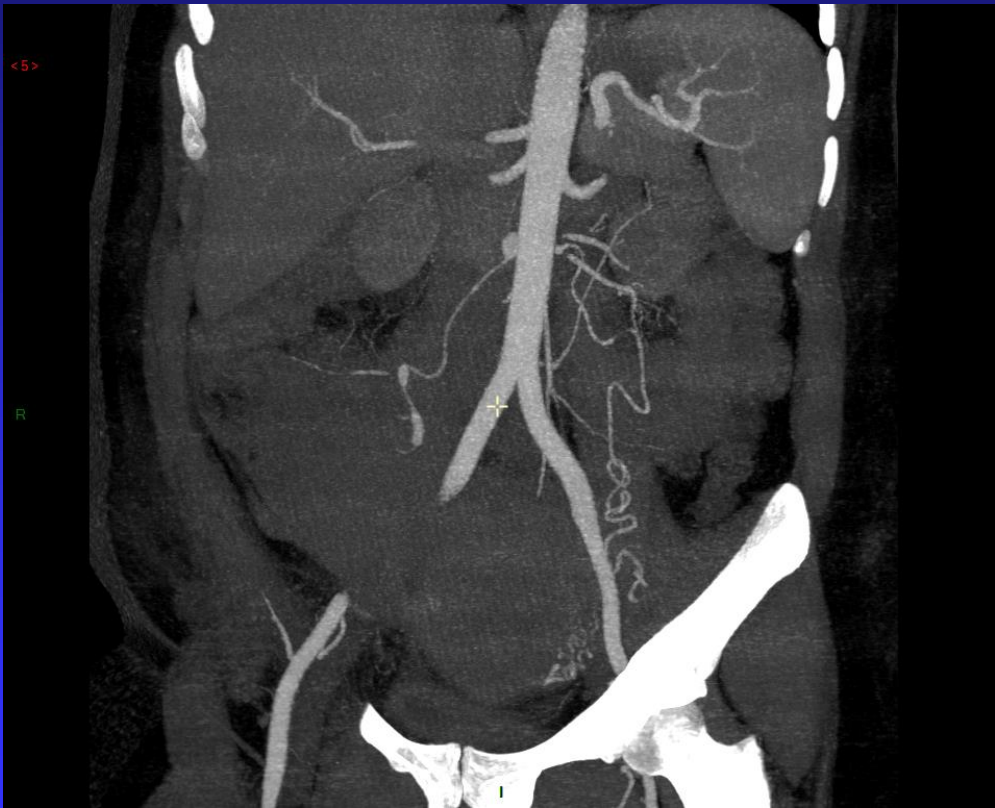
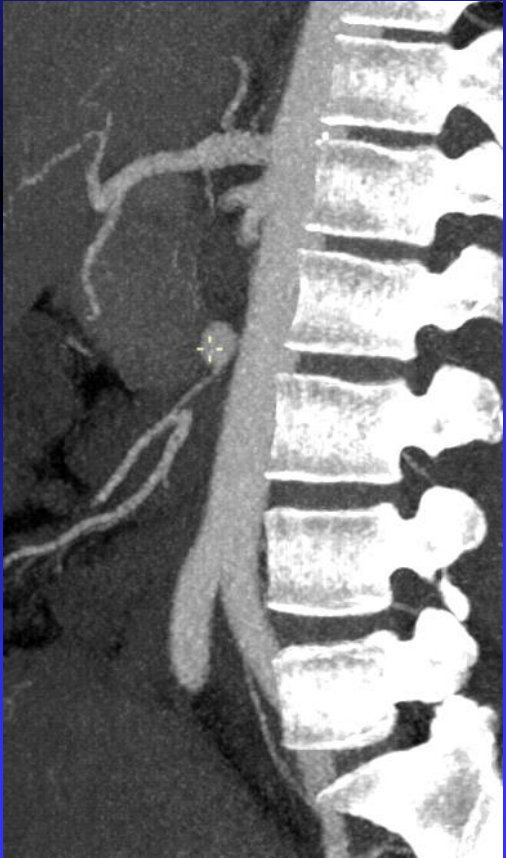- Rare: 0.3-1%
- Etiologie:
 - ◆ athéromateux, traumatique, mycotique, maladie autoimmune (Takayasu, Horton, PAN), granulomatose (Tbc, Wegener, sarcoïdose), anomalies du tissu conjonctif (**Ehler-Danlos**, Marfan...)
- Plus fréquent chez: femme, multipare, 50 aine.
- Plus fréquent au niveau division hilare de l'artère rénale, **association possible avec DFM.**
- Histoire naturelle: HTA réno-vasculaire, rupture, infarctus rénal
- **Généralement asymptomatiques**
 - ◆ Risque rupture
 - ◆ Induction HTA pour anévrismes géants (?)
- Traitement si:
 - ◆ éventualité de grossesse
 - ◆ association à HTA ou lésion sténosante
 - ◆ augmentation taille dans le suivi: **>2 cm.**



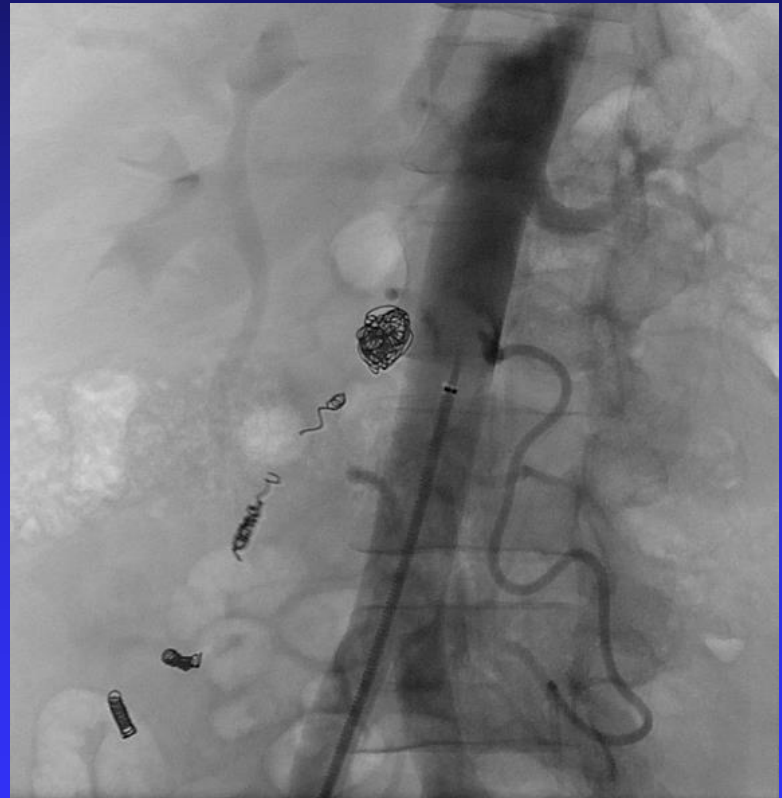
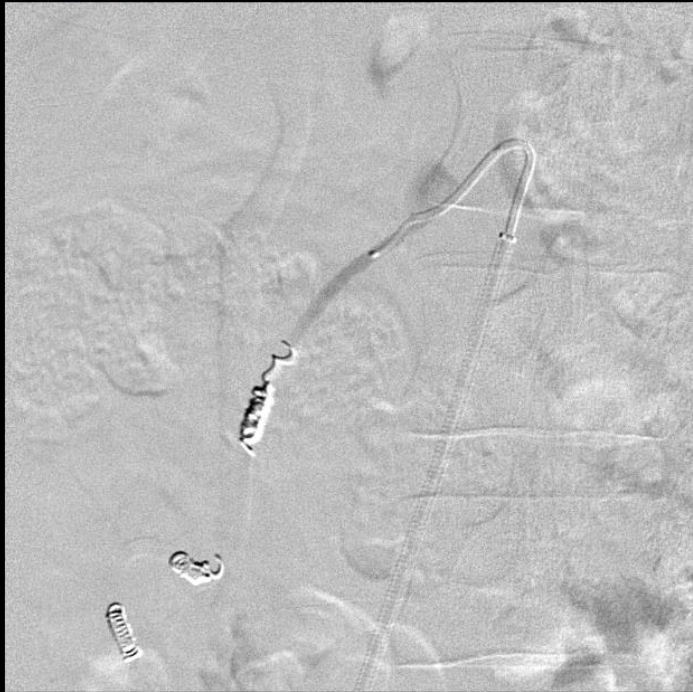


Raretés: artères gonadiques et lombaires

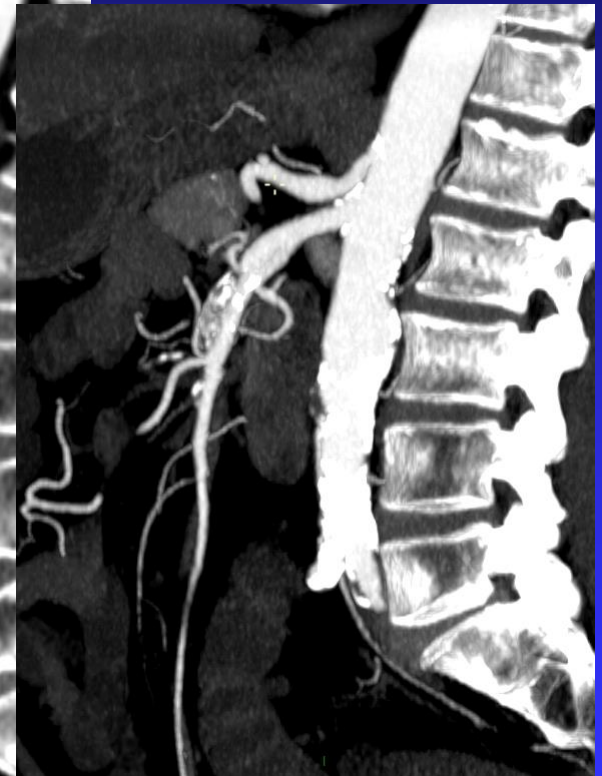
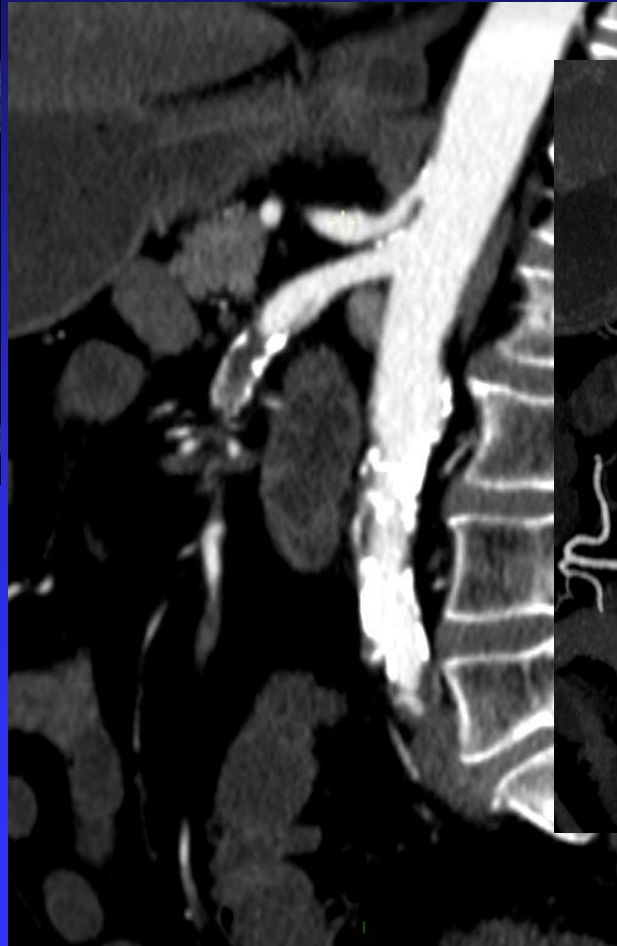
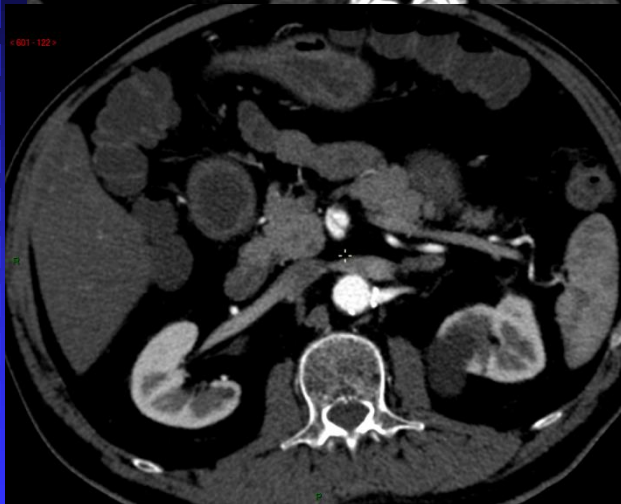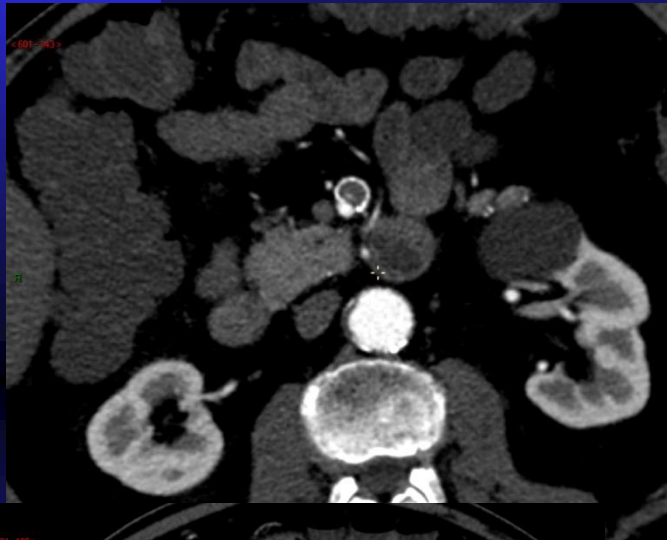


< 10 - 100 (TOUT) >



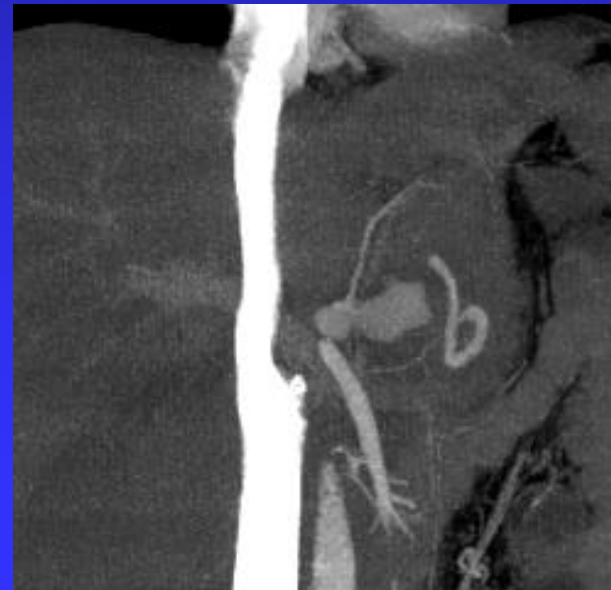
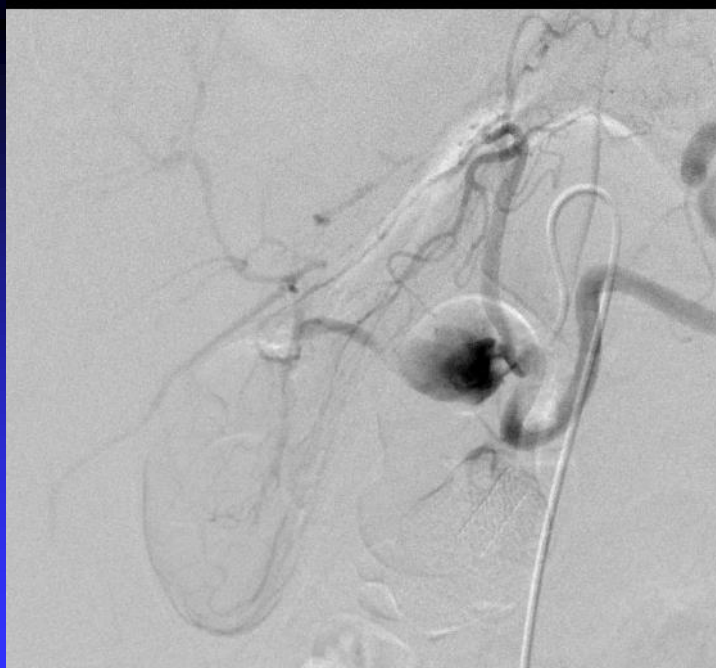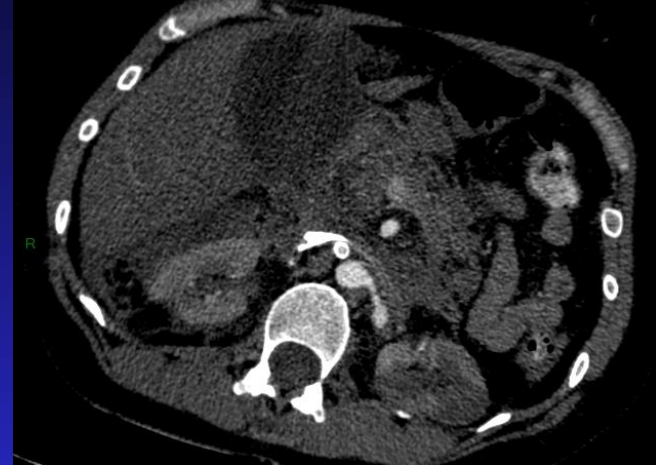
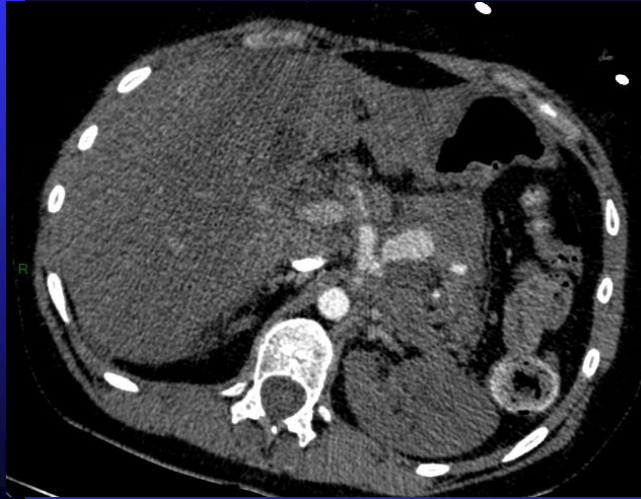Dissection artères viscérales

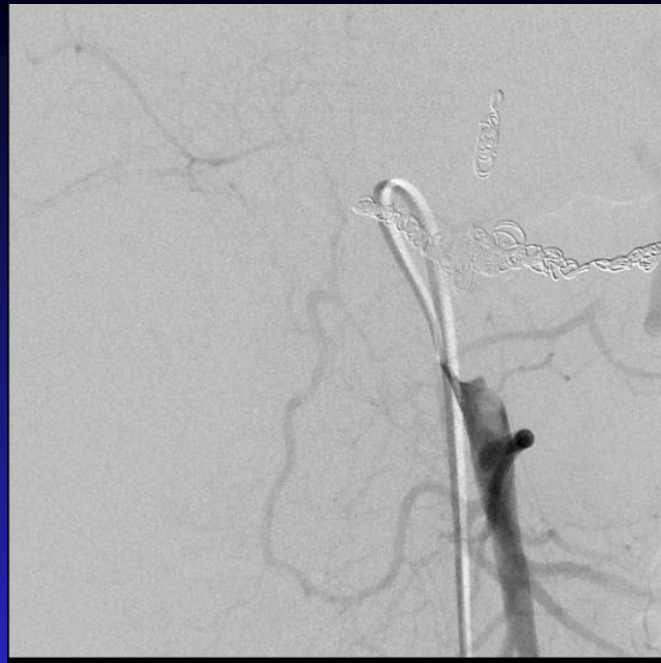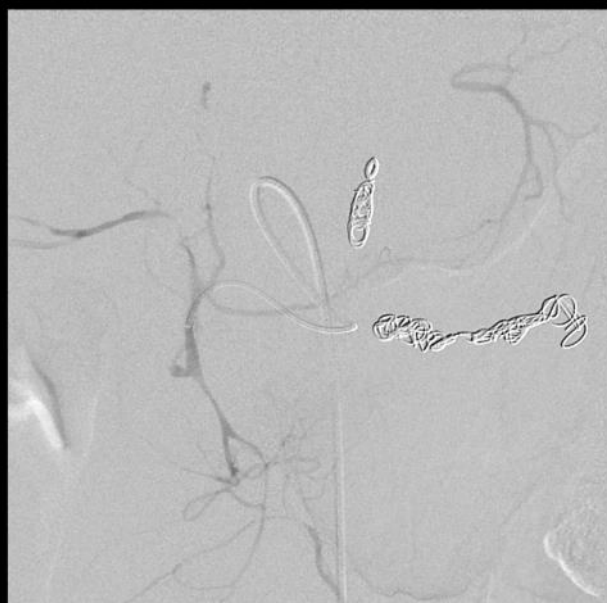
DISSECTION CHRONIQUE AMS



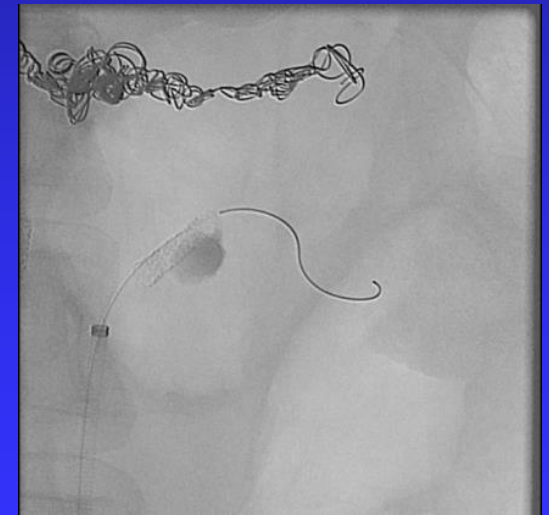
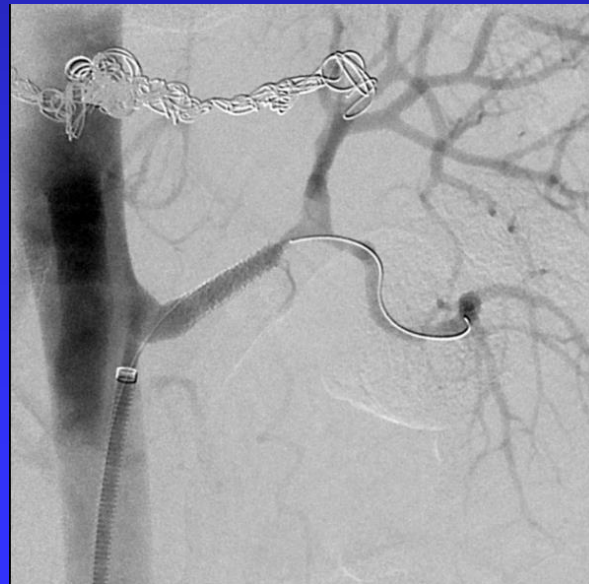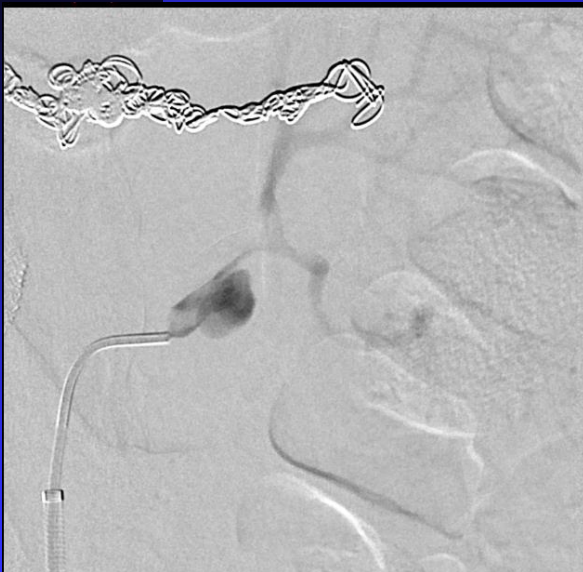U59324S

Dissection artère splénique >>> embolisation





Dissection art.
Rénale G



Dissection artère rénale

■ Etiologies:

- ◆ Traumatisme (fermé ou iatrogène KT)
- ◆ Athérosclérose
- ◆ Anomalies congénitales: **Ehler-Danlos IV**
- ◆ PAN
- ◆ Grossesse, DFM...

■ Fréquence **m:f (4:1)** >< FDM (1:2.5)

■ Age moyen = 40-45 ans

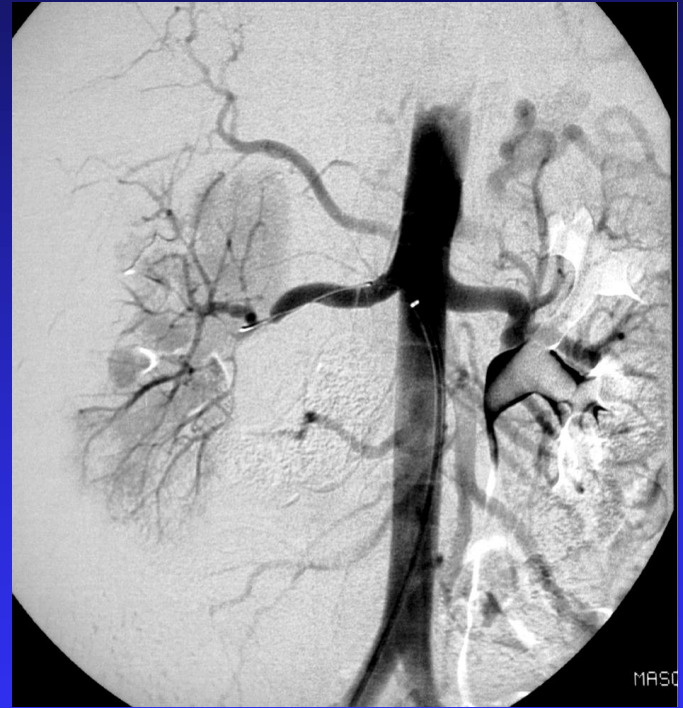
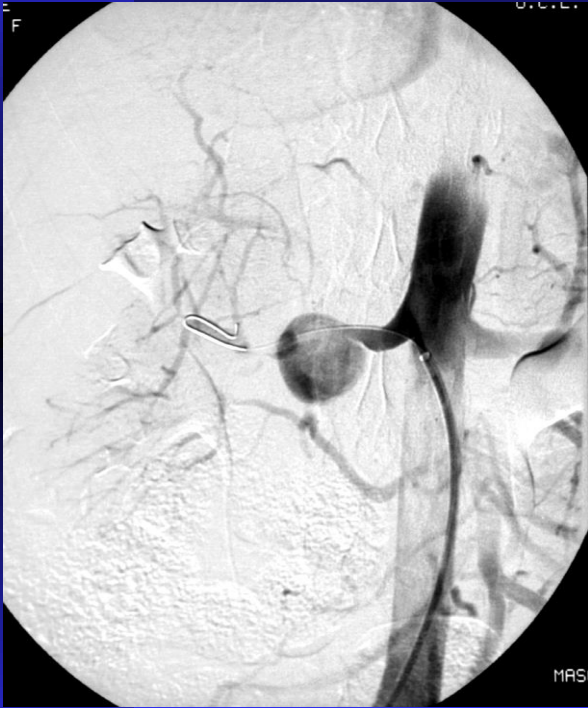■ Symptômes: douleur (+/- colique néphrétique)

■ Bio: protéinurie, hématurie microscopique

■ **Traitement: médical, rarement stenting** (lésions proximales, dissection aortique...).

Maladie du collagène (syndr. d'Ehler-Danlos)

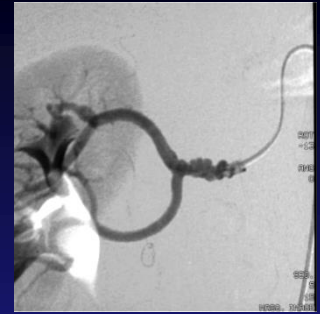- Héritaire
- Transmission autosomique (dominante ou récessive) ou à une néo-mutation
- H=F. Fréquence: 1/5000- 1/10.000 naissances
- 6 formes, atteinte clinique:
 - ◆ **Cutanée**: peau fragile, hyper-extensible, cicatrisation lente
 - ◆ **Ligamentaire**: hyper-laxité, instabilité articulaire, cyphoscoliose
 - ◆ **Vasculaire (IV)**: synthèse déficiente collagène III (COL 3A1), autosomique dominant
 - ◆ hématomes, ecchymoses sans trouble coagulation.
 - ◆ **Ruptures artérielles**: thorax et abdomen (50%), tête et cou (25%), extrémités (25%).
- Eviter traumatisme, chirurgie électorive...
- Complications médicales: 25% à 20 ans, et 80% à 40 ans.
- Espérance de vie: 48 ans (moy.).



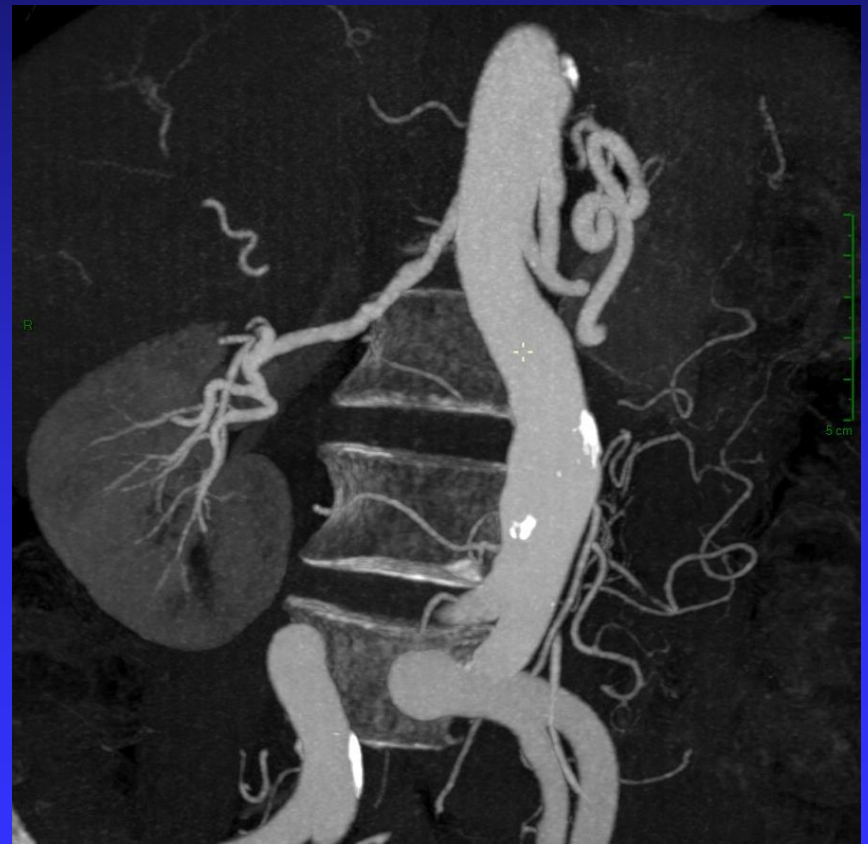
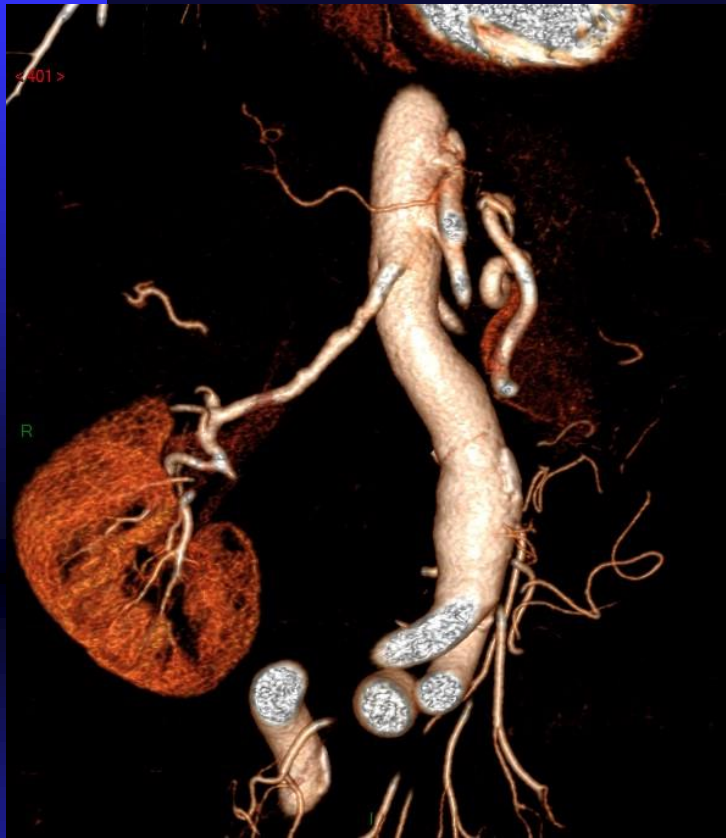Sténose de l'artère rénale

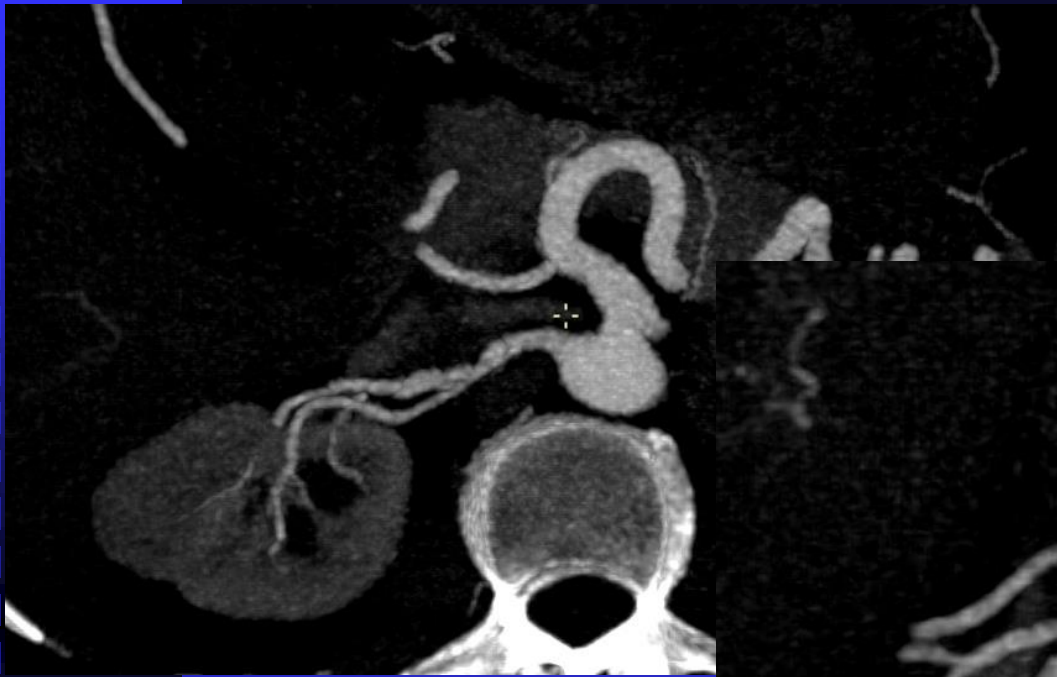- ◆ SAR athéromateuse (90%): SAR et occlusion
- ◆ SAR non athéromateuses:
 - ◆ Dysplasie fibro-musculaire (DFM)
 - ◆ Arterite inflammatoire (vasculites): Takayasu
 - ◆ Neurofibromatose (Von Recklinghausen)
 - ◆ Pédiatrie: coarctation aortique, syndr. de William's (hypercalcémie idiopathique), neurofibromatose
 - ◆ Post-radique

DFM: dysplasie fibro-musculaire

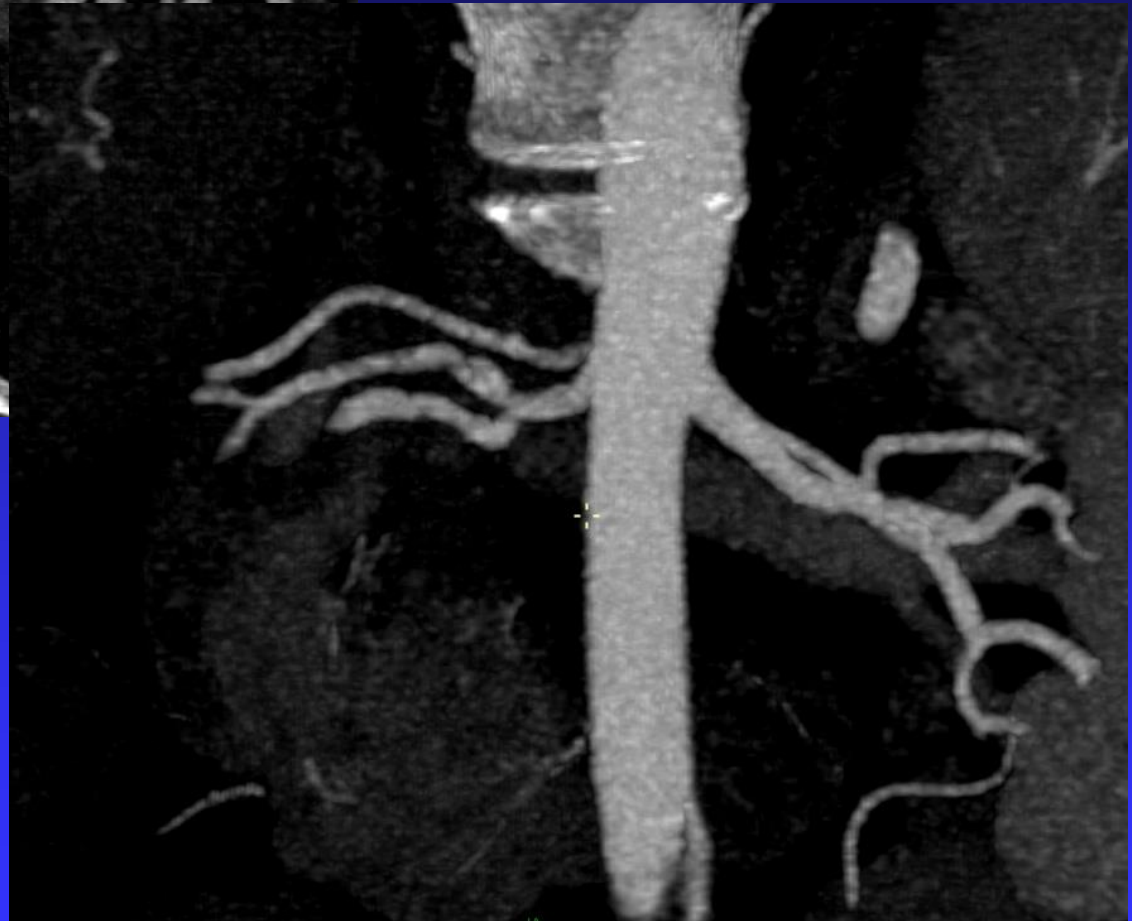


- Facteurs favorisants: hormonal (femmes 90%), génétique (7-11%), stress pariétal (trauma, HTA), ischémie vasa-vasorum.
- *Classification anatomopathologique “dépassée”*: “fibroplasie” intimale-médiale-périmédiale, “hyperplasie” médiale et périartérielle
- *Classification radiologique:*
 - ◆ Multifocale (90%): “collier de perle”
 - ◆ Focale (10%).



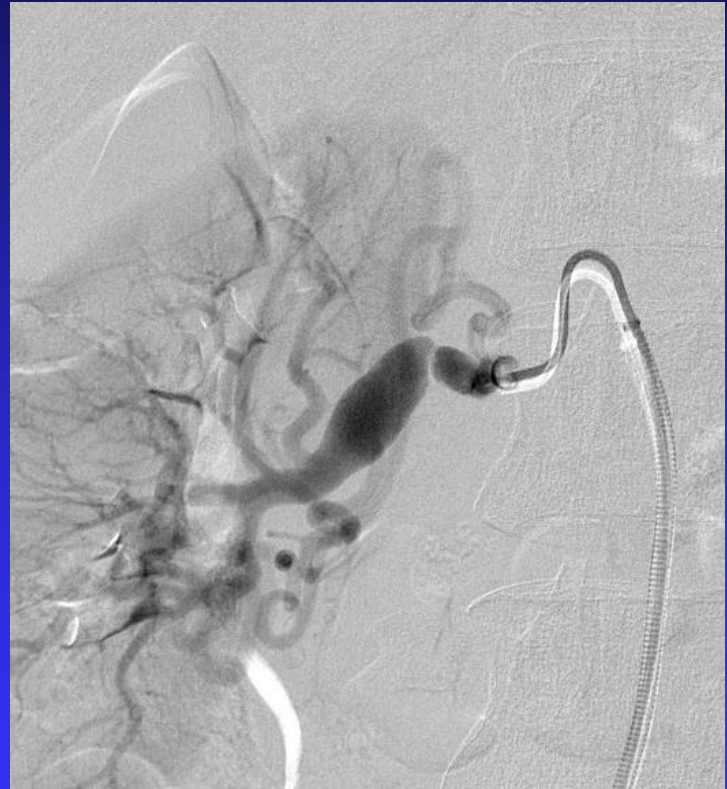
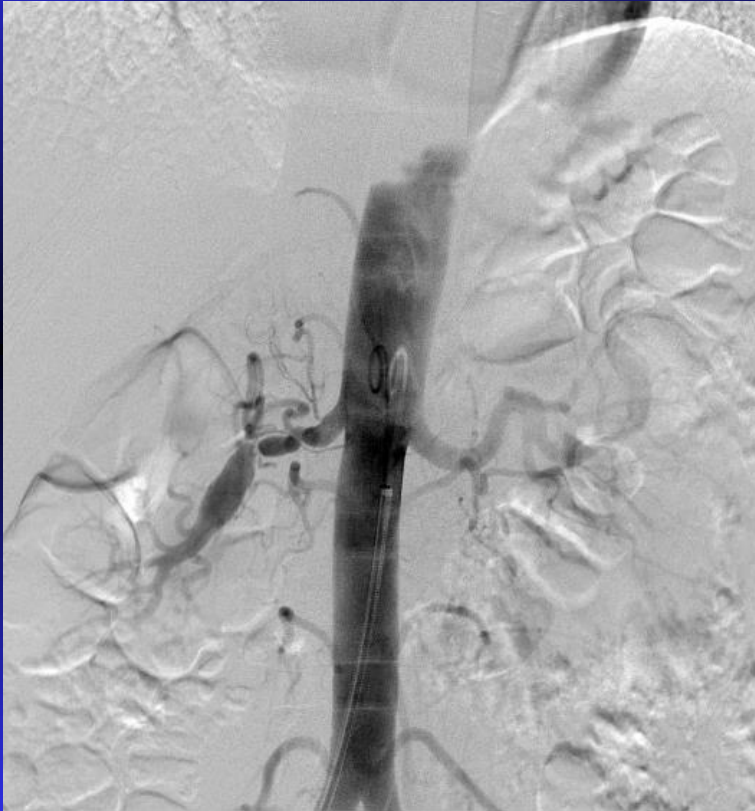
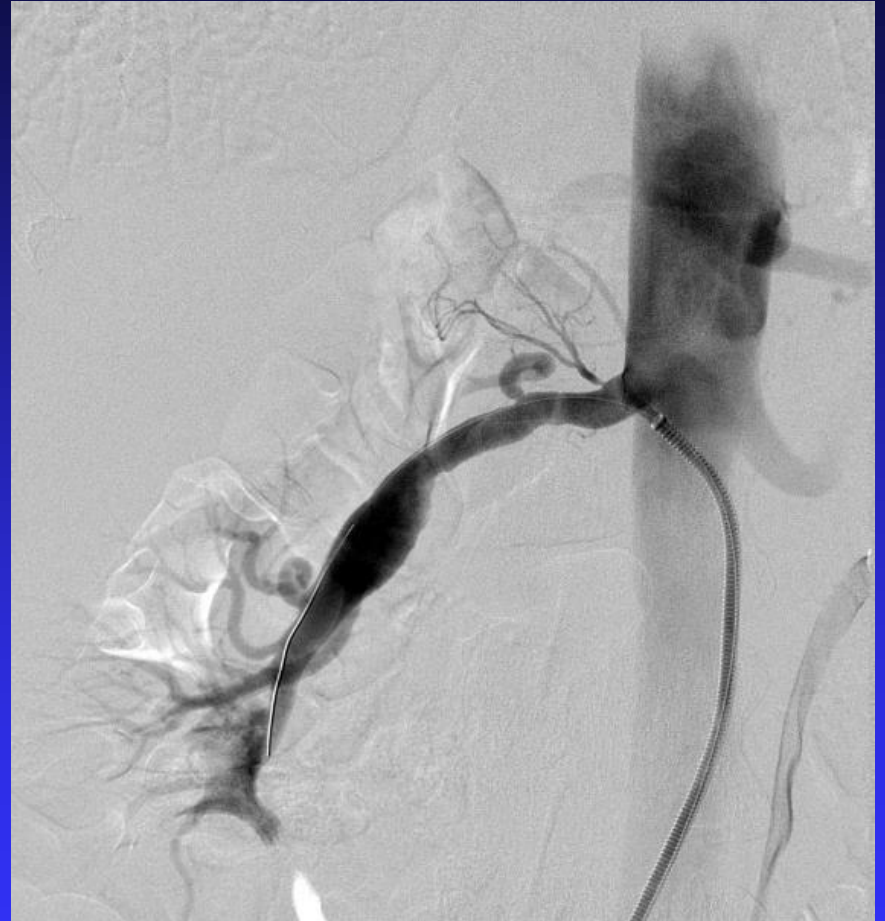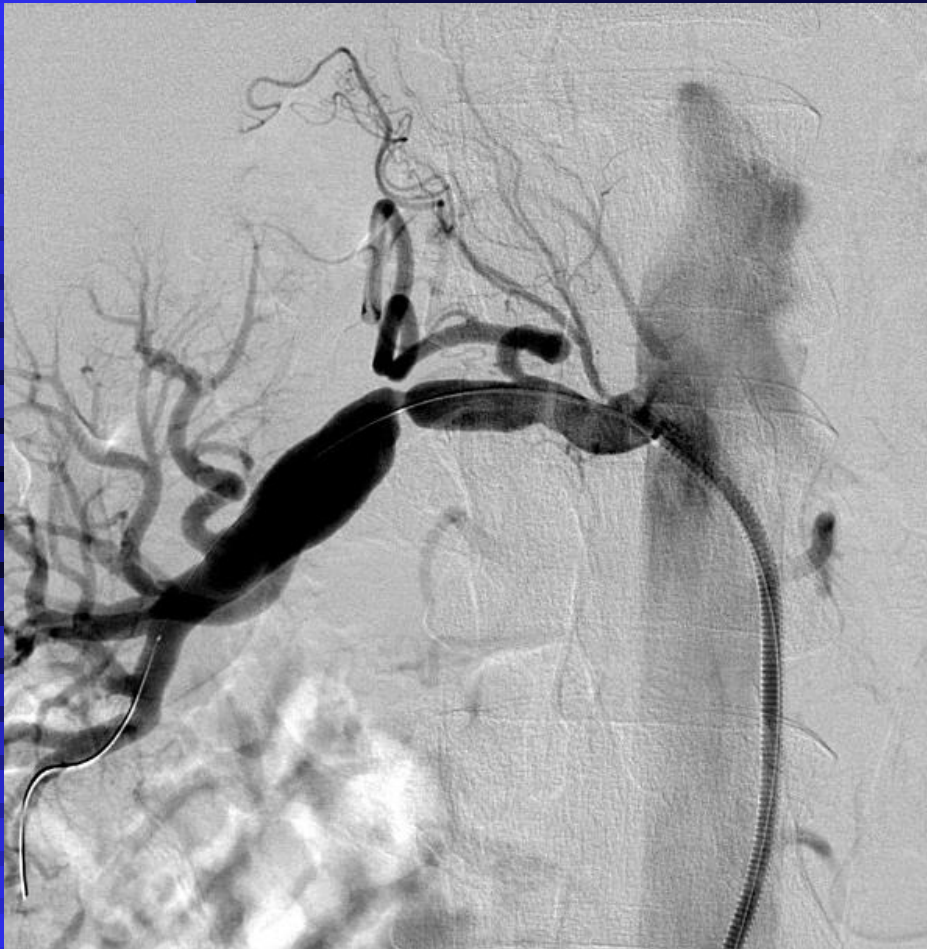
DFM +



T68598L

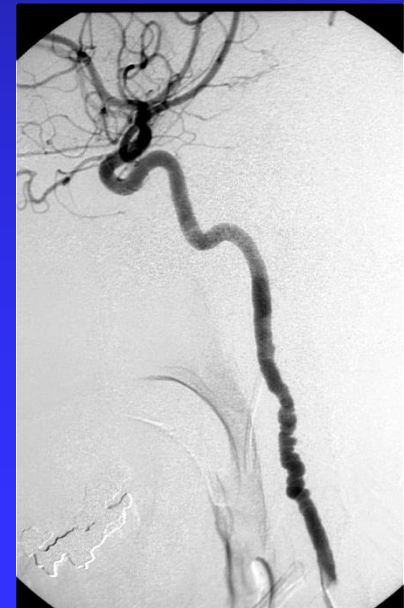DFM focale





Topographie des dysplasies artérielles

- **Rénale: > 70%**
 - ◆ bilatérale 40%
 - ◆ si unilatérale → 95% art rénale DROITE
- Cérébrale: 10-20%
- Iliaque (m.inf.): 1%.



Aorte Abdominale

- Anévrisme aorte abdominale:
 - ◆ Définition et étiopathogénie
 - ◆ Imagerie médicale, suivi, principe de traitement
 - ◆ EVAR
 - ◆ Pathologies non athéromateuses: aortites
 - ◆ (Dissection aortique).

- Anévrismes des branches de l'aorte abdominale

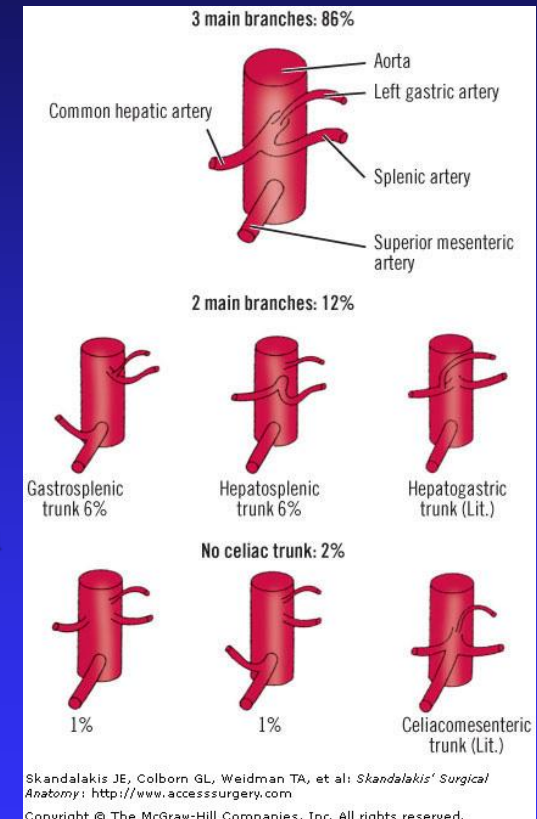
- Divers:
 - ◆ Dissections, ligament arqué, dysplasie fibro-musculaire artères rénales.

FIN

BRANCHES AORTE ABDOMINALE

■ Variantes:

- ◆ Tronc gastro-splénique: 5-8%
- ◆ Art. hép droite abérrante: 12-20%
- ◆ Art hép gauche abérrante: 3% (provient gén. de l'art gastrique gauche)
- ◆ Absence art hépatique commune (tronc commun avec AMS): 12%
- ◆ Artère rénale surnuméraire: 24%.



Aorte Abdominale

- Anévrisme aorte abdominale:
 - ◆ Définition et Étiopathogénie
 - ◆ Imagerie médicale, suivi, principe de traitement
 - ◆ EVAR
 - ◆ Pathologies non athéromateuses: aortites
 - ◆ (Dissection aortique).

- Anévrismes des branches de l'aorte abdominale

- Divers:
 - ◆ Dissections, ligament arqué, dysplasie fibro-musculaire artères rénales.