

# Mammographie - BIRADS

Dr Ikram El Hamrouni

Février 2019

# CLASSIFICATION BIRADS de l'ACR

- Breast Imaging-Reporting And Data System
  - définition/classement des anomalies → standardisation
  - conduite à tenir selon la probabilité de cancer

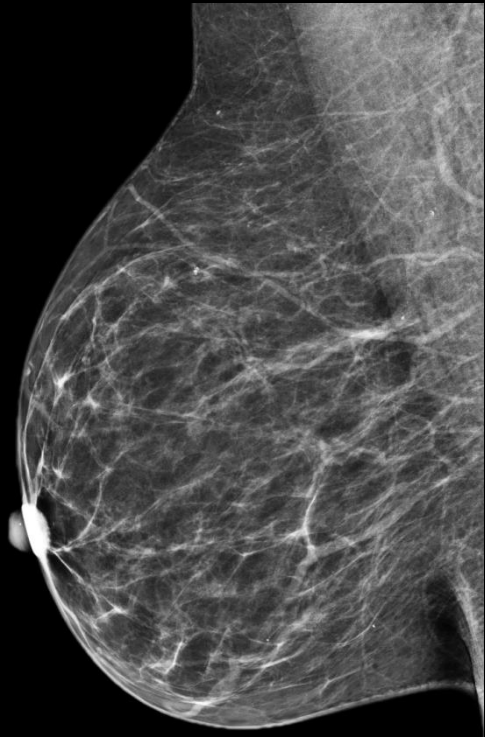
Catégorie BIRADS	Imagerie	Risque de cancer	Conduite
0	Investigation incomplète		Investigation à compléter ou comparer
1	normal	0 %	Dépistage
2	Anomalie bénigne	0 %	Dépistage
3	Anomalie probablement bénigne	> 0 % mais $\leq$ 2 %	Suivi 6 mois
4	Anomalie nécessitant une biopsie	> 2 % mais $\leq$ 95 %	Biopsie
- 4A	-faiblement suspecte	> 2 % à $\leq$ 10 %	
- 4B	-modérément suspecte	> 10 % à $\leq$ 50 %	
- 4C	-très suspecte	> 50 % à < 95 %	
5	Anomalie fortement suspecte de cancer	$\geq$ 95 %	Biopsie
6	Cancer prouvé à l'histologie	100 %	Chirurgie

# COMPTE-RENDU de la mammographie

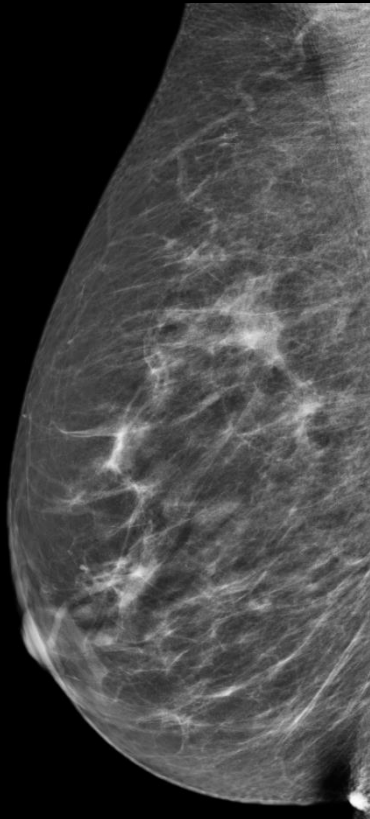
- **Indication (+ examen clinique)**
- **Résultats :**
  - Composition du sein : ACR **a, b, c, d**
  - Description des anomalies : **D** puis **G**  
→ *masse/distorsion architecturale/Ca<sup>2+</sup>/images associées*
  - Localisation de l'anomalie/taille
- A compléter par l'échographie
- **Classification BIRADS\*** : 0 à 6 D ; 0 à 6 G  
→ *conduite à tenir*

\* Tenir compte du BIRADS mammo et US le + péjoratif des deux si US réalisée

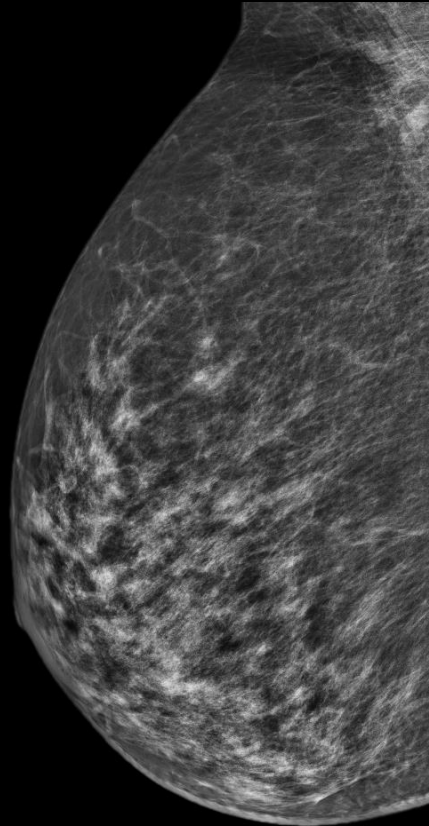
# COMPOSITION MAMMAIRE



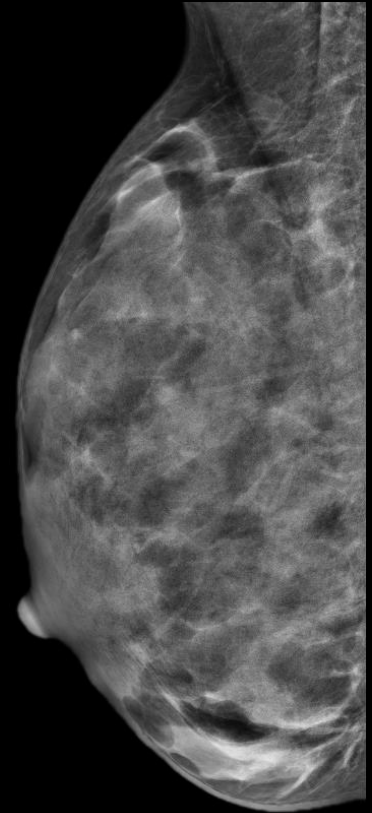
**ACR A**



**ACR B**

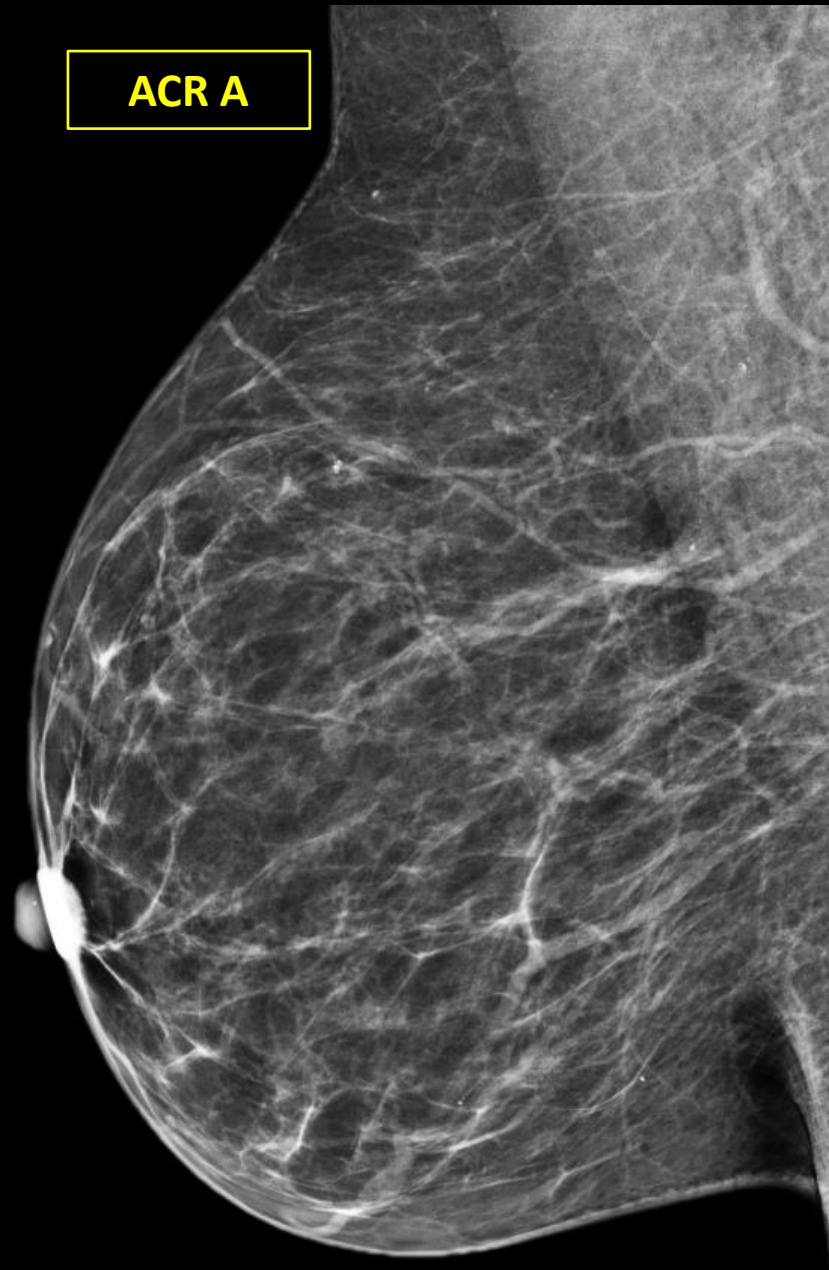


**ACR C**



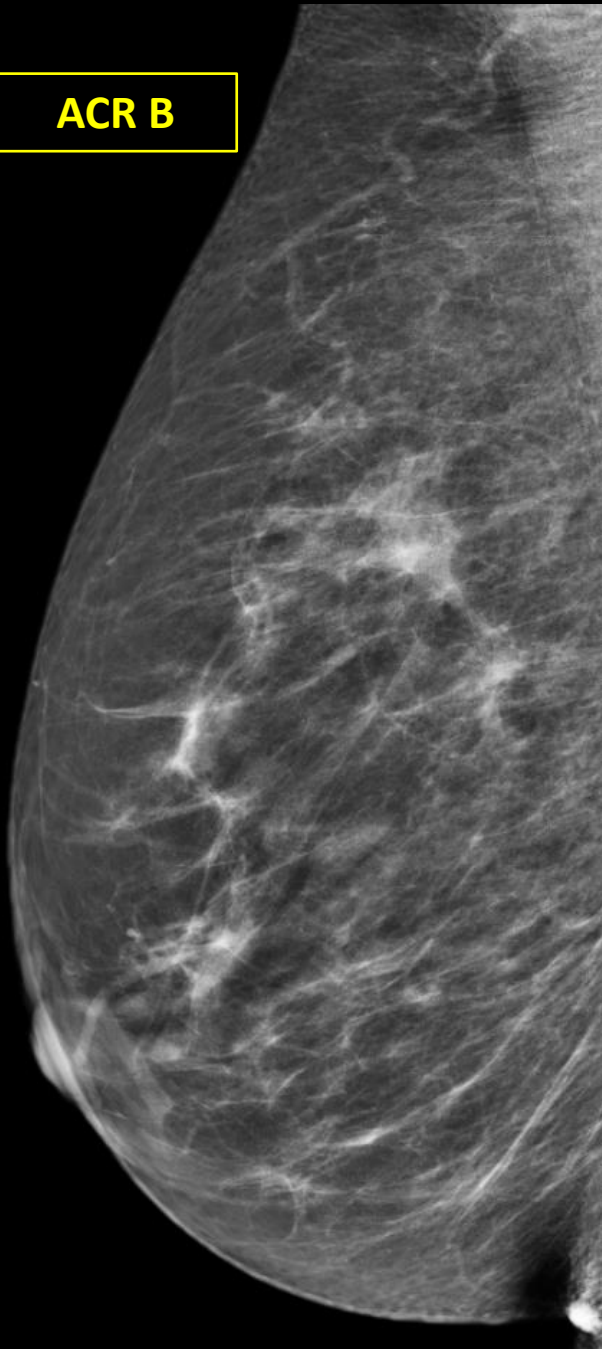
**ACR D**

ACR A



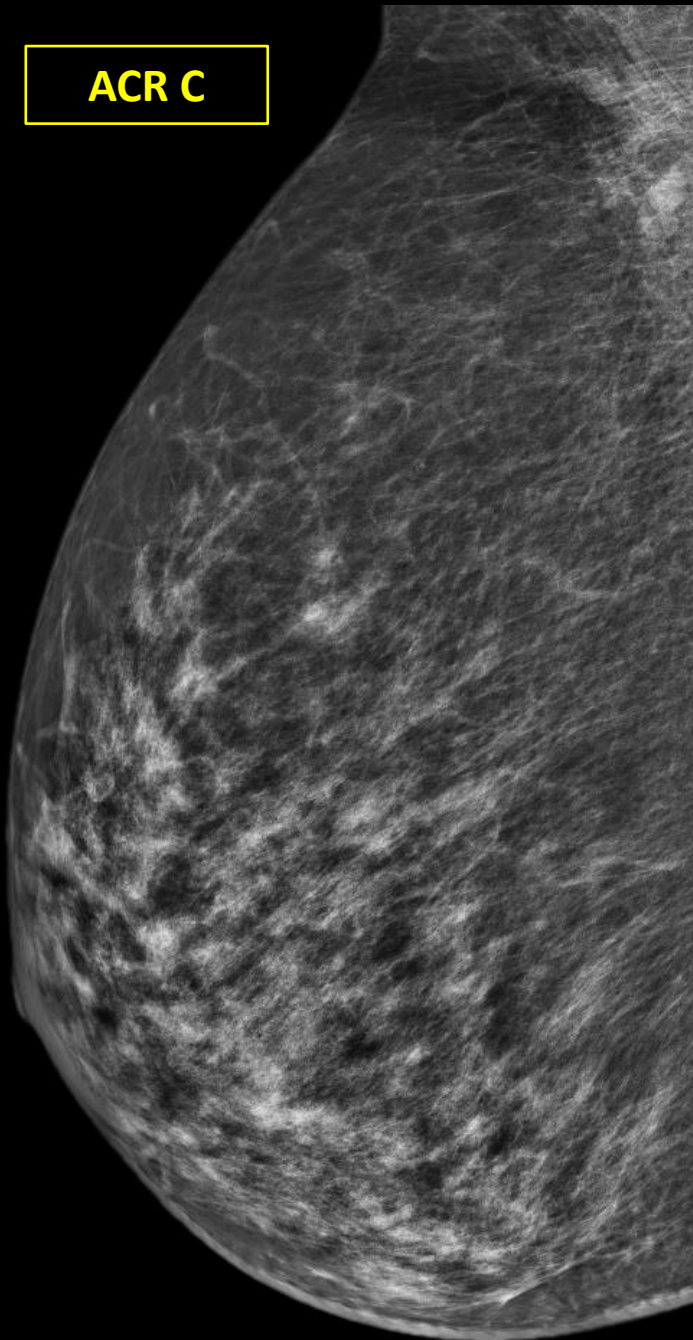
En involution lipomateuse  
prépondérante  
→ grassex

ACR B



En involution lipomateuse  
partielle  
→ densités fibro-glandulaires  
dispersées

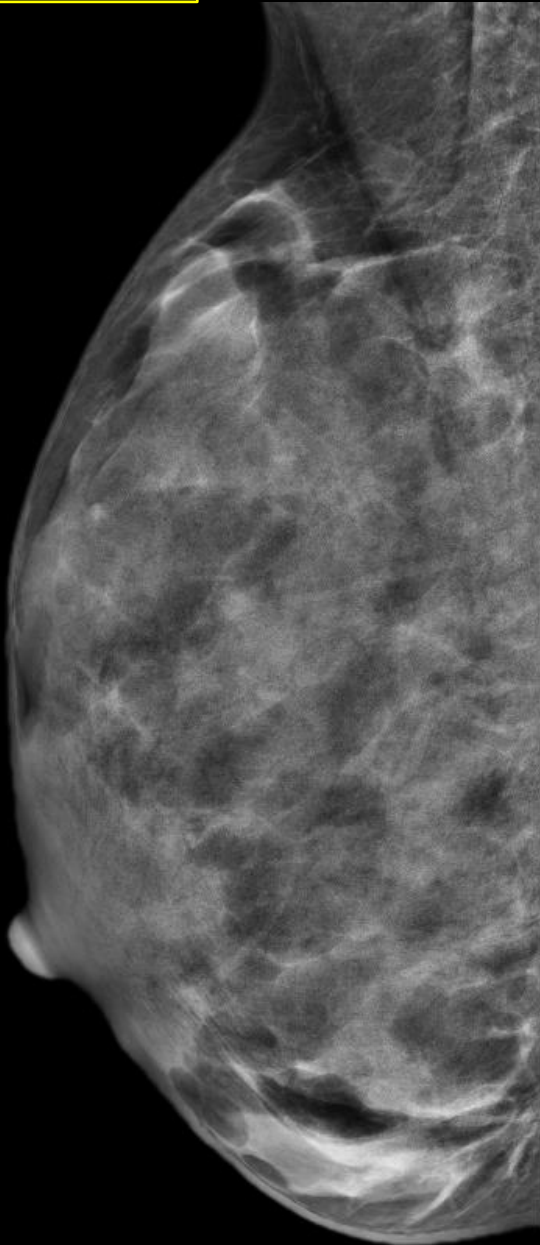
ACR C



Hétéronodulaire  
→ dense et hétérogène



ACR D



Densité extrême et homogène

# IMAGES DE BASE

**1- Masse** (= opacité)

→ occupe l'espace sur 2 incidences

**2- Distorsions** (= désorganisation architecturale)

→ pas de centre dense

**3- Calcifications** (densité élevée)=micro et macro-Ca<sup>2+</sup>


# IMAGES ASSOCIEES

- **Opacité tubulée** : dilatation/ectasie canalaire
- **Ganglion intra-mammaire** : caractéristique ( svt SE)  
→ en forme d'haricot et à proximité d'une structure vasculaire
- **Asymétrie mammaire** : volume, densité, répartition
- **Asymétrie focale** : sur 2 incidences sans masse
- **Rétraction cutanée** : attraction de la peau
- **Rétraction mamelonnaire** : ombilication
- **Epaississement cutané** : local ou diffus
- **Lésion cutanée** : à noter si peut prêter à confusion avec une masse

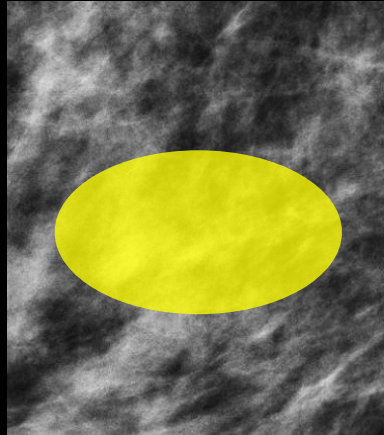
# 1- MASSE

- Forme : ronde, ovale (< 3 lobulations), irrégulière
- Contours : circonscrits, masqués, microlobulés, indistincts, spiculés
- Densité : forte, faible ou isodense, adipeuse

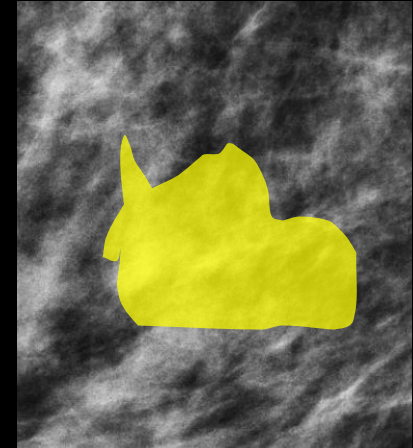
# *FORME*



**Ronde**



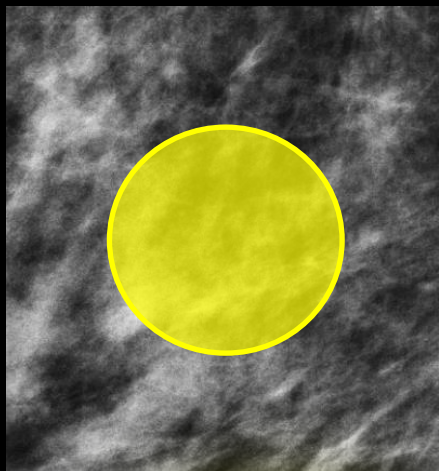
**Ovale**




**Irrégulière**

# CONTOURS

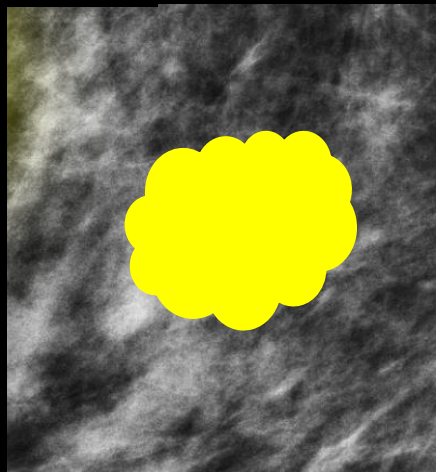
- Circonscrits
- Non-circonscrits :
  - *masqués* : une partie circonscrite , >25% caché par le tissu fibro-glandulaire
  - *microlobulés* : petites lobulations, suspect
  - *indistincts/flous* : pas de démarcation claire, suspect
  - *spiculés* : lignes radiaires s'éloignant de la masse, suspect



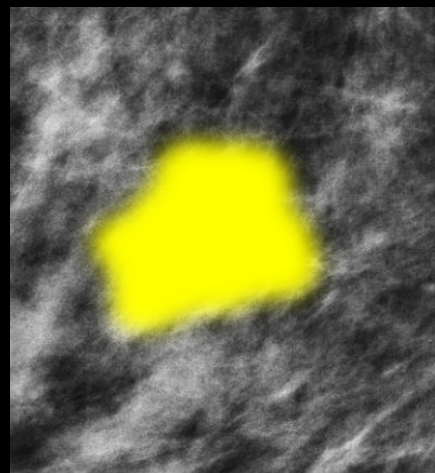
**Circonscrits**



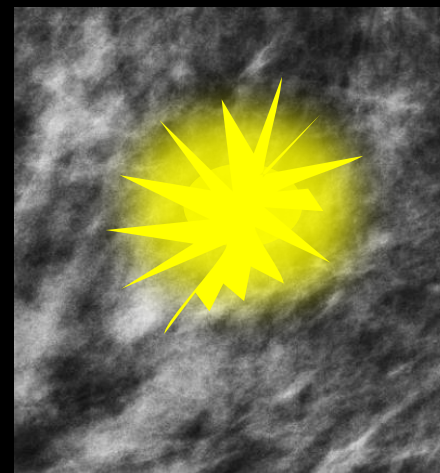
**Masqués**



**Micro-lobulés**

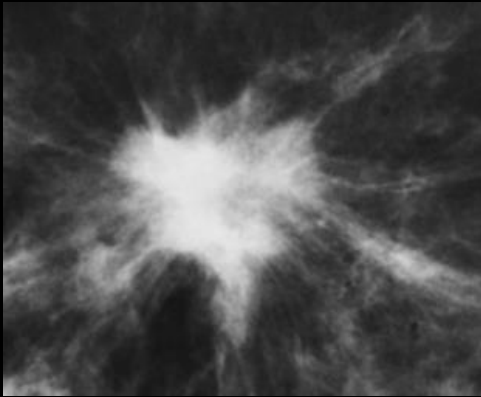


**Indistincts/flous**

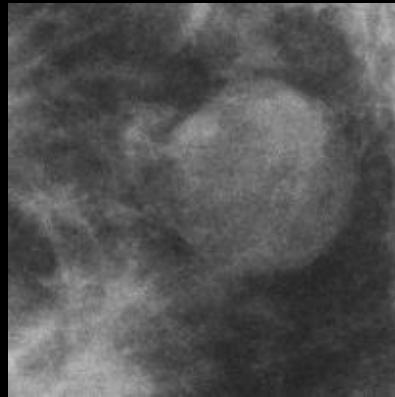


**Spiculés**

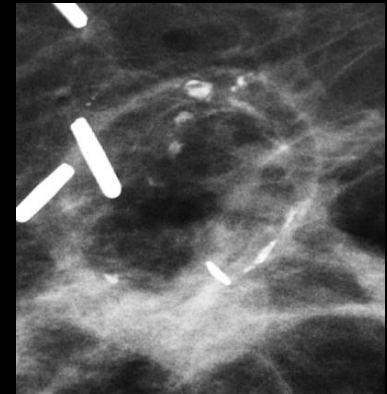
# DENSITE



**Forte**  
(VPP = 70 %)



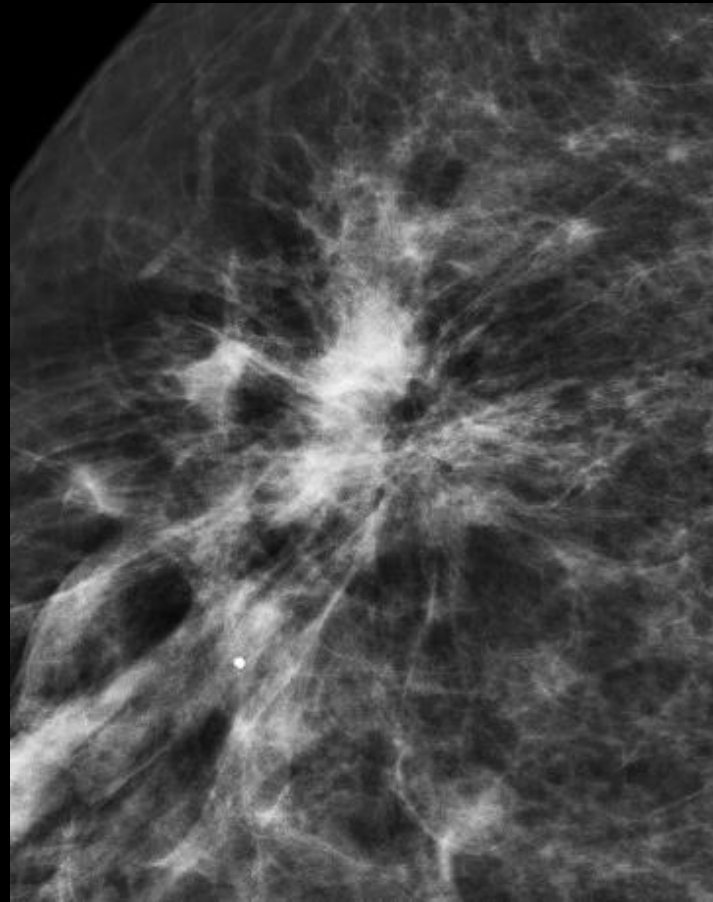
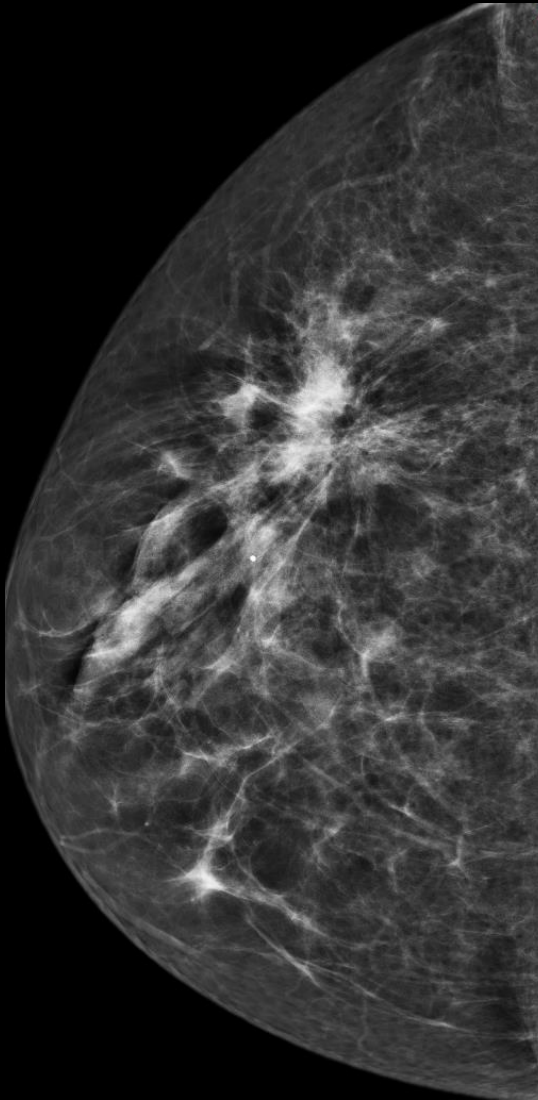
**Isoéchogène**  
(VPP = 22 %)



**Adipeuse**  
(VPP = 0%)




## 2- DISTORSION ARCHITECTURALE



Zone de convergence stellaire → **BIRADS 4C ou 5**  
Pas d'antécédent traumatique ou chirurgical



# 3- CALCIFICATIONS

Benign	Intermediate concern	High Probability of malignancy
Skin Vascular Popcorn Plasmacell mastitis Fat necrosis Milk of Calcium Dystrophic Eggshell Suture	Amorphous  Coarse heterogenous	Fine pleomorphic  Fine linear  Fine linear branching
 <p><b>BiRADS 2013</b></p>		
Typically Benign	Suspicious Morphology / BiRads	
Skin Vascular Coarse or Popcorn-like Large rod-like Round / punctate Rim-calcification Dystrophic Fat necrosis Milk of Calcium Suture	Amorphous	4B
	Coarse heterogenous	4B
	Fine pleomorphic	4B
	Fine linear or	4C
	Fine linear branching	4C

# 3- CALCIFICATIONS

Benign	Intermediate	High probability of malignancy	Typically Benign	Suspicious morphology/BIRADS
Skin Vascular Popcorn Plasmacell mastitis Fat necrosis Milk of Calcium Dystrophic Eggshell Suture	Amorphous  Coarse heterogenous	Fine pleomorphic  Fine linear  Fine linear branching	Skin Vascular Coarse or Popcorn-like Large rod-like Round / punctate Rim-calcification Dystrophic Fat necrosis Milk of Calcium Suture	Amorphous 4B  Coarse heterogenous 4B  Fine pleomorphic 4B  Fine linear or Fine linear branching 4C 4C

BIRADS 2003

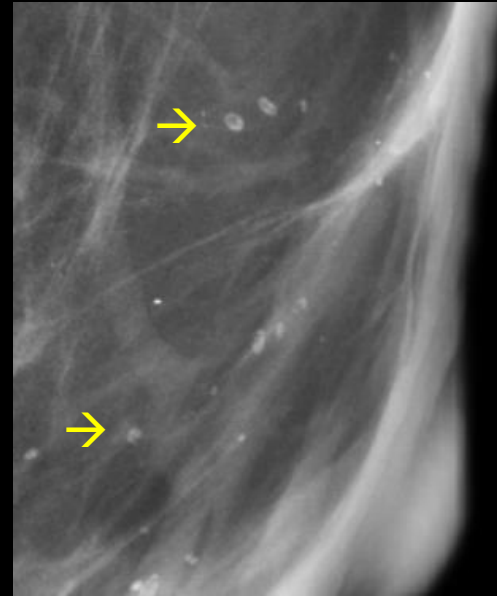
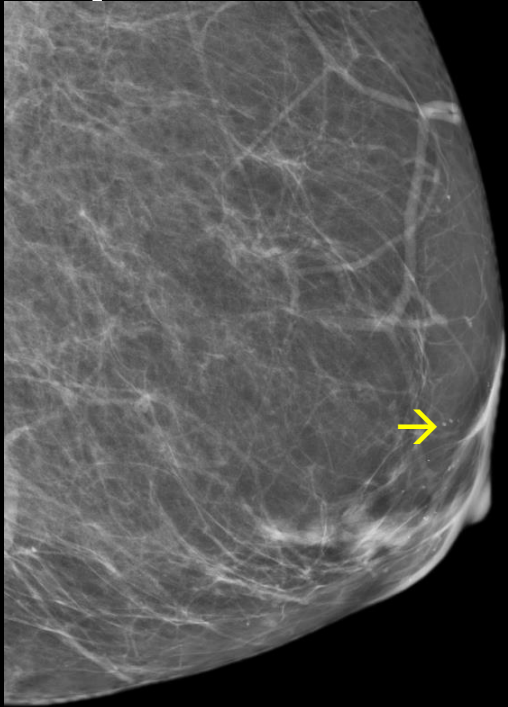
BIRADS 2013



# Typiquement bénignes : spécifiques

- *Cutanées*
- *Vasculaires*
- *Coralliformes*
- *En bâtonnet*
- *Rondes*
- *En bord à centre clair ( RIM)*
- *Dystrophiques*
- *Lait calcique*
- *Suture*

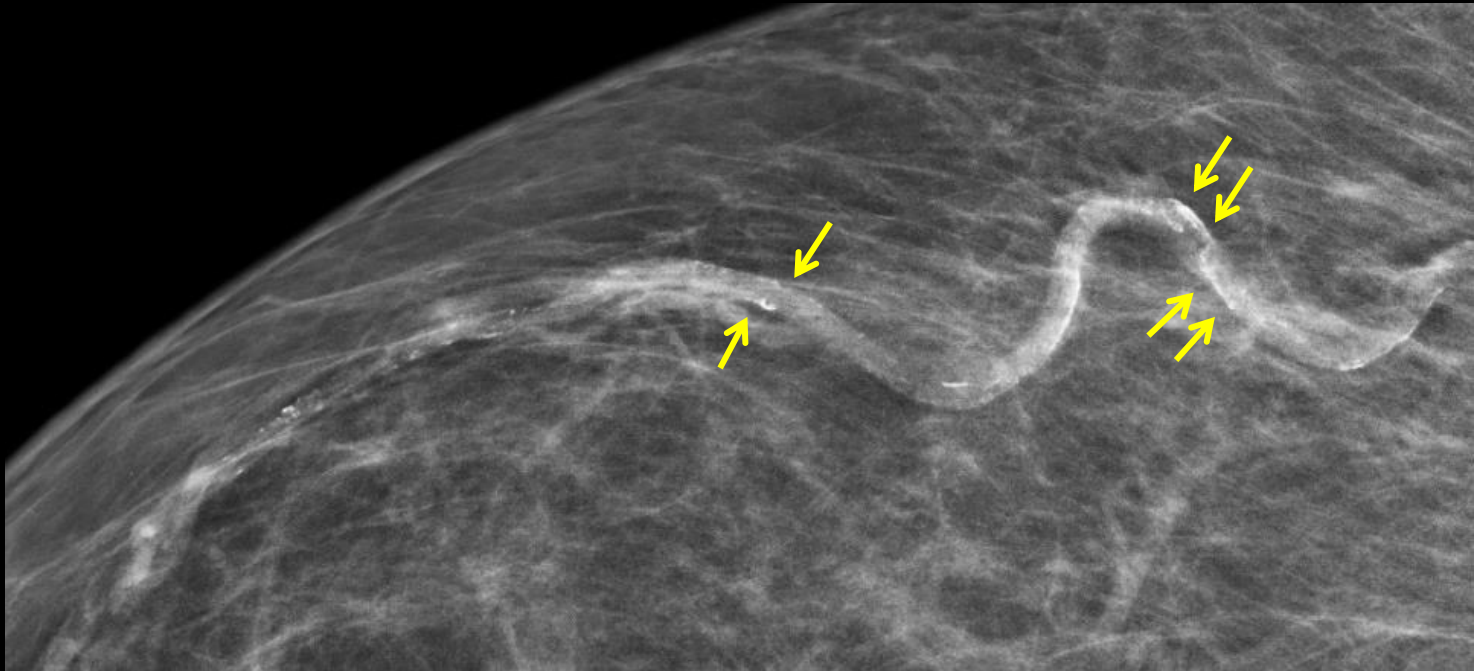
# Typiquement bénignes : *cutanées*



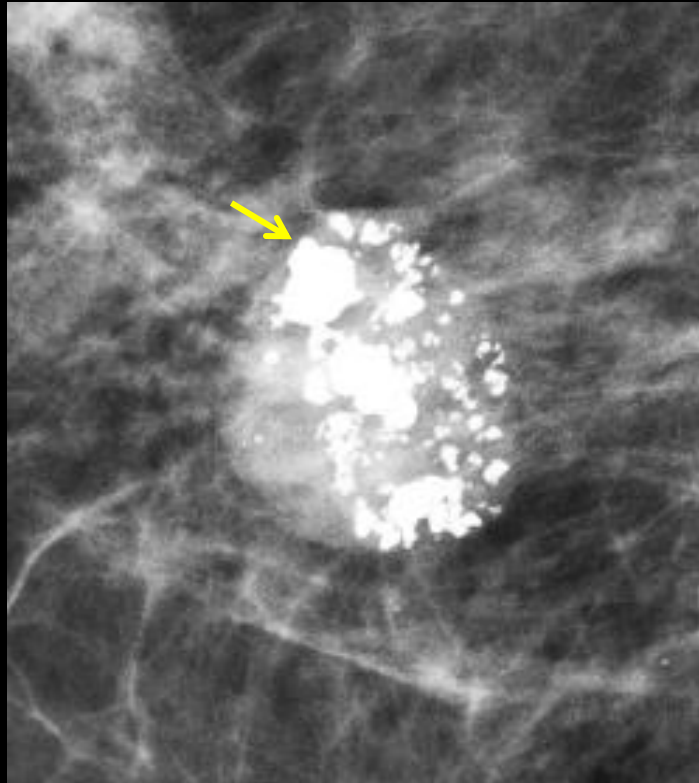
*Péri-aréolaires post-réduction*

Morphologie typique : sphérique ou polygonale, centre clair  
Localisation mamelonnaire : toujours bénigne sauf si Paget ou de morphologie linéaire!

Typiquement bénignes : *vasculaires*



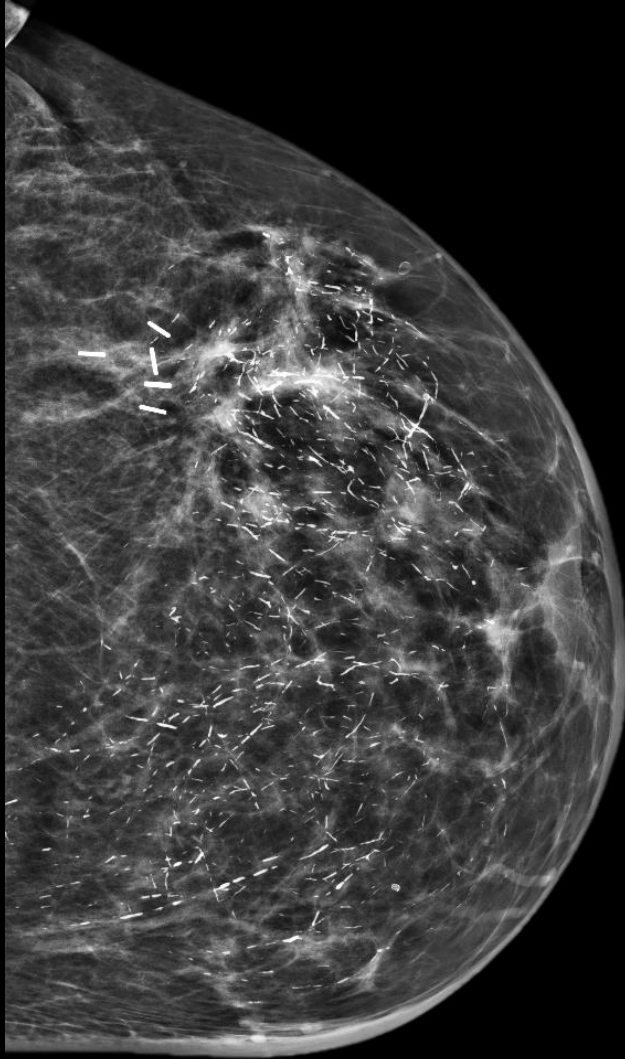
Typiquement bénignes: *coralliformes*



= en pop-corn  
→ Fibroadénome



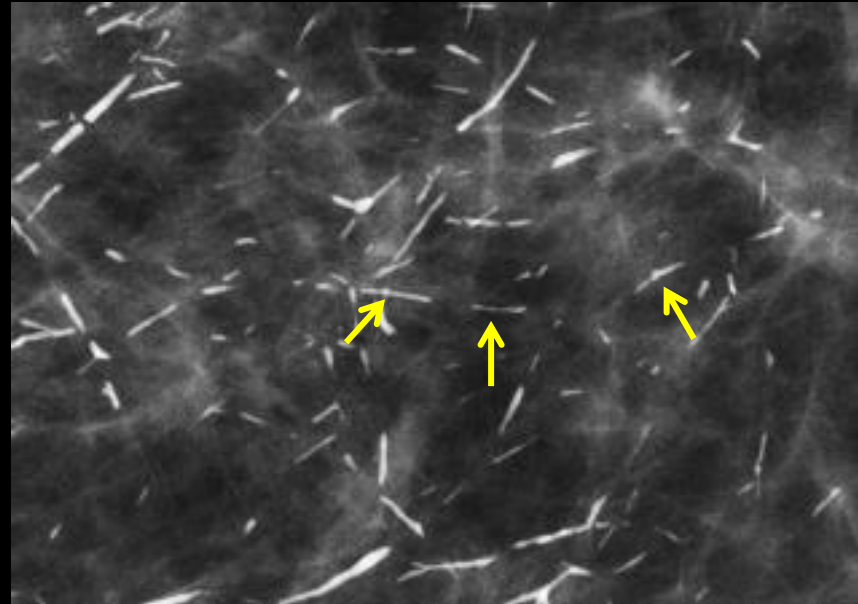
# Typiquement bénignes: *bâtonnets*



> 0,5mm

Origine : sécrétoire , inflammation péricanalaire

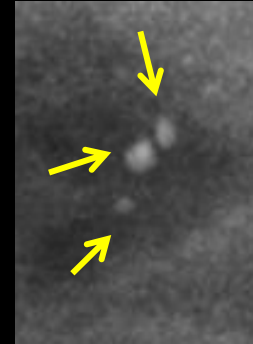Souvent : séquelle de mastite à plasmocytes





# Typiquement bénignes:

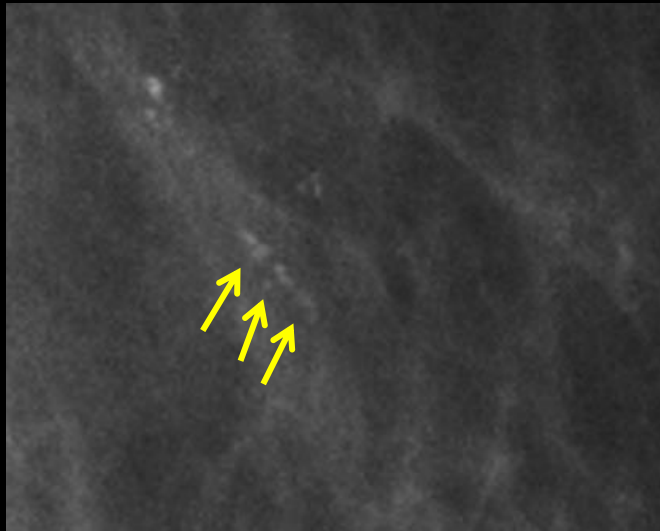
- Ronde ( $>$  ou  $= 0,5$  mm)



- Punctiforme ( $< 0,5$  mm) !

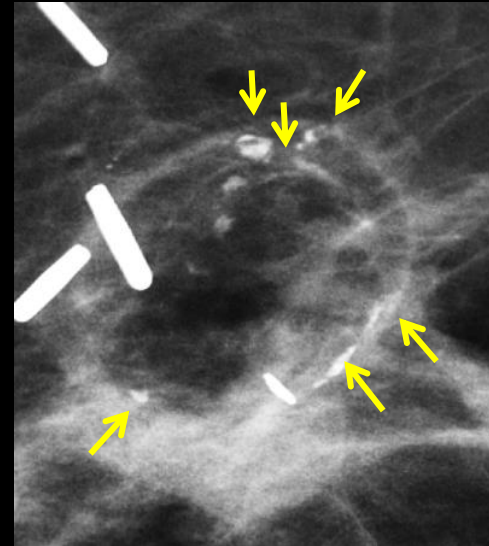
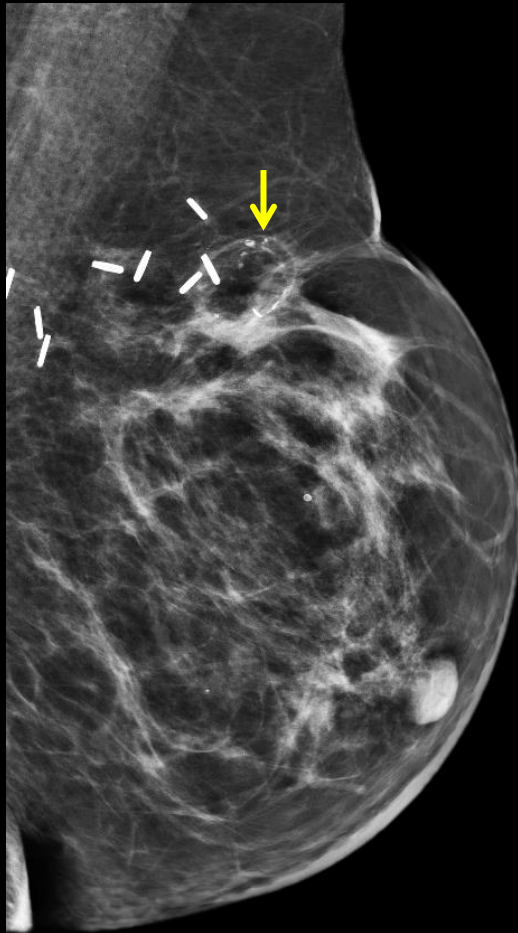
→ BIRADS 3 si isolé sans comparatif

→ **BIRADS 4** si de novo, évoluée, distribution linéaire/segmentaire ou adjacente à un cancer connu.



# Typiquement bénignes: *RIM*

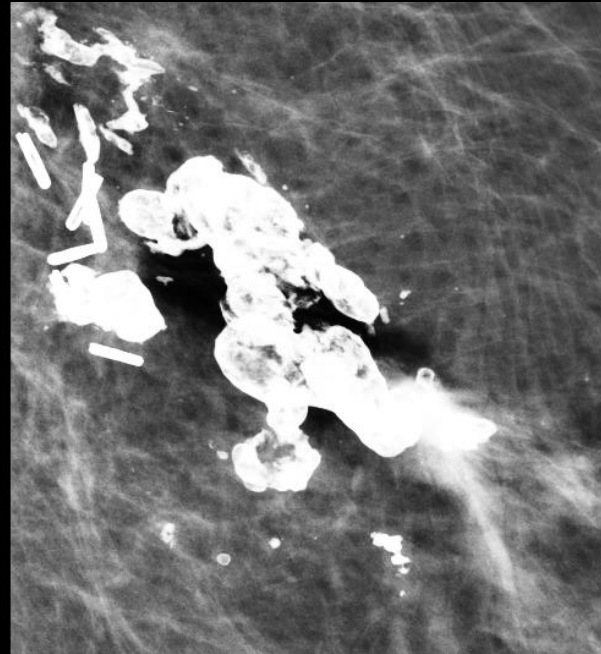
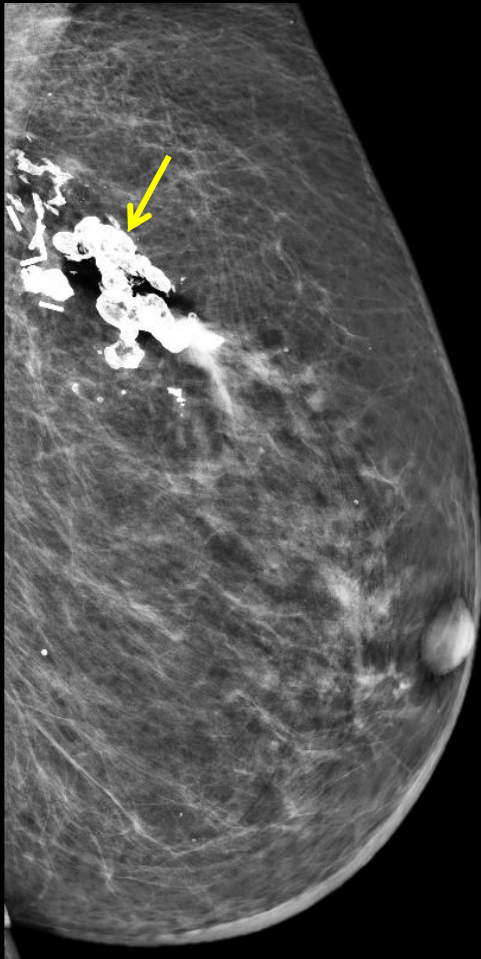
- En bord à centre clair: kyste, cytotéatonecrose (CSN)



CSN

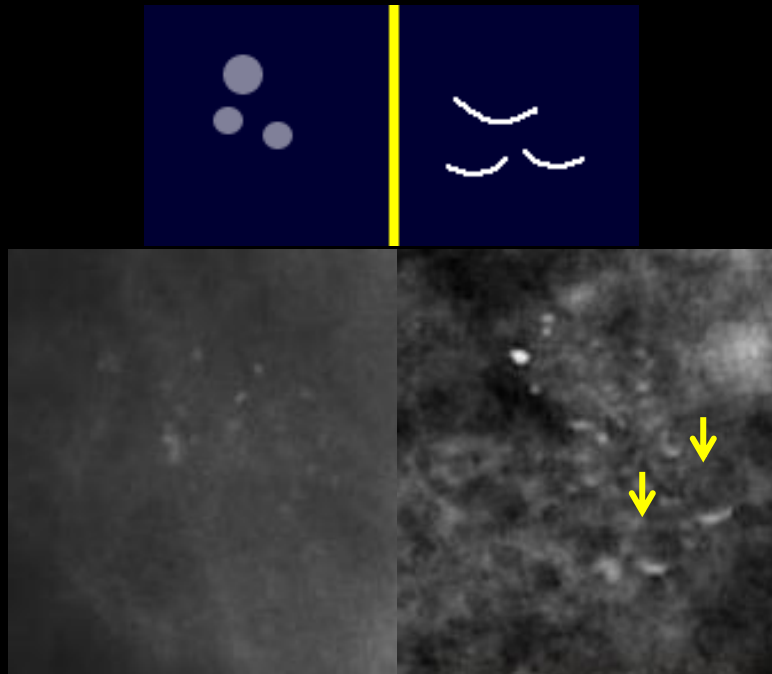
# Typiquement bénignes: *dystrophiques*

- Post chirurgie/traumatisme



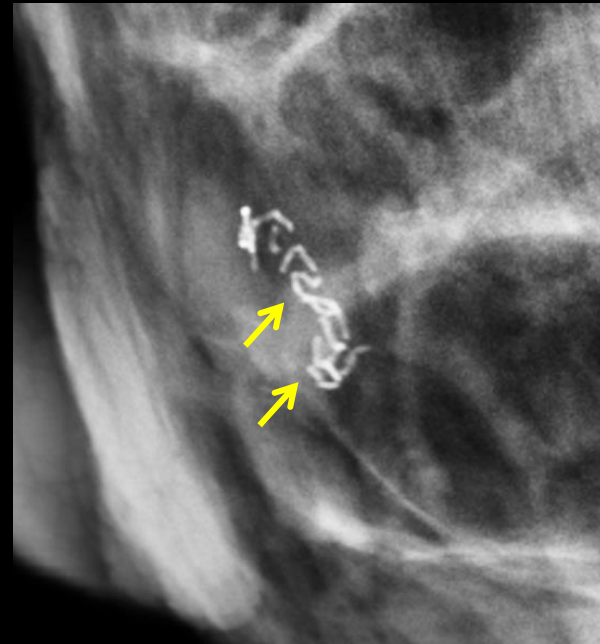
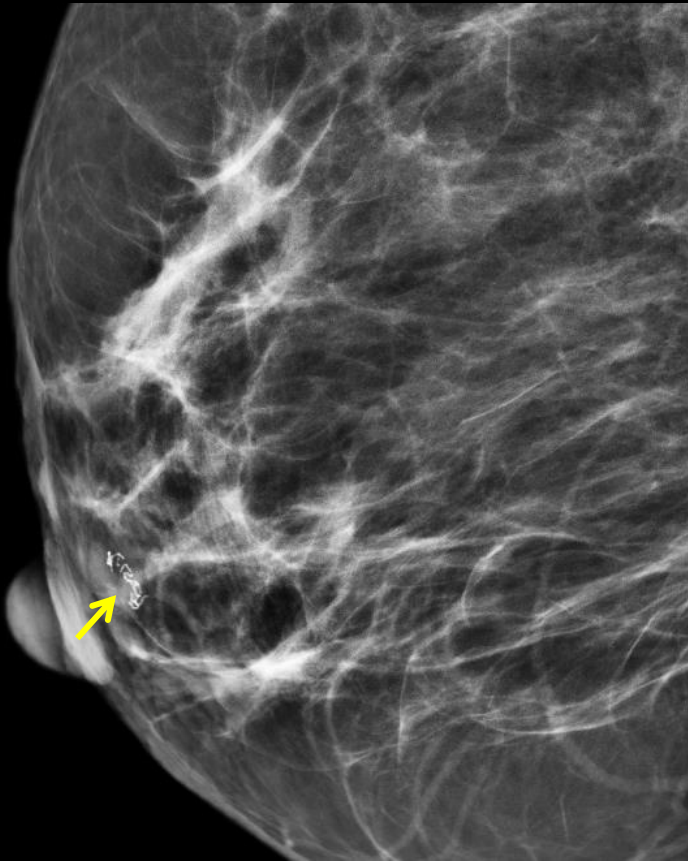# Typiquement bénignes: *lait calcique*

- Flou et moins dense de face
- Cupuliforme (cup of tea), nette et plus dense de profil



# Typiquement bénignes : *lymphatiques*

- Filariose : rare (parasitaire) en pays endémique, exceptionnel en Europe mais pathognomonique




(Ca<sup>2+</sup> non vasculaires / non canaux)

# Morphologiquement suspectes

- Amorphes
- Grossièrement hétérogènes
- Fines pléomorphes
- Fines linéaires ou branchées

→ biopsie recommandée

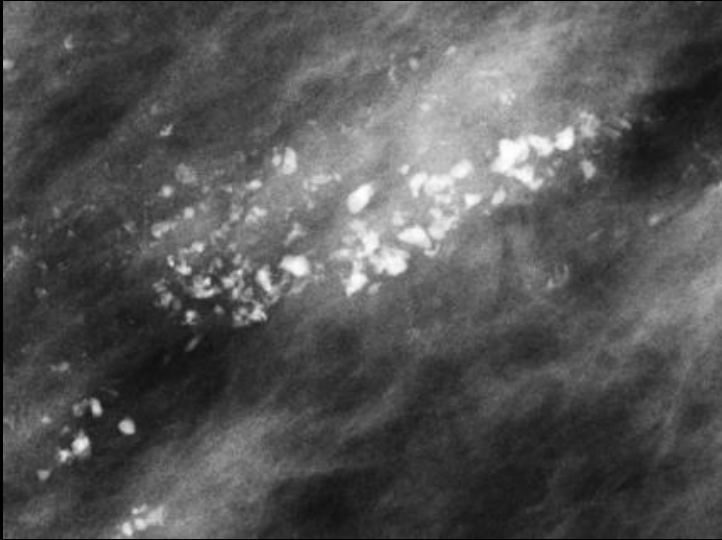
# Suspectes : *amorphes*



= Poussiéreuses

VPP = 20 % → **BIRADS 4B**

# Suspectes : *grossières hétérogènes*



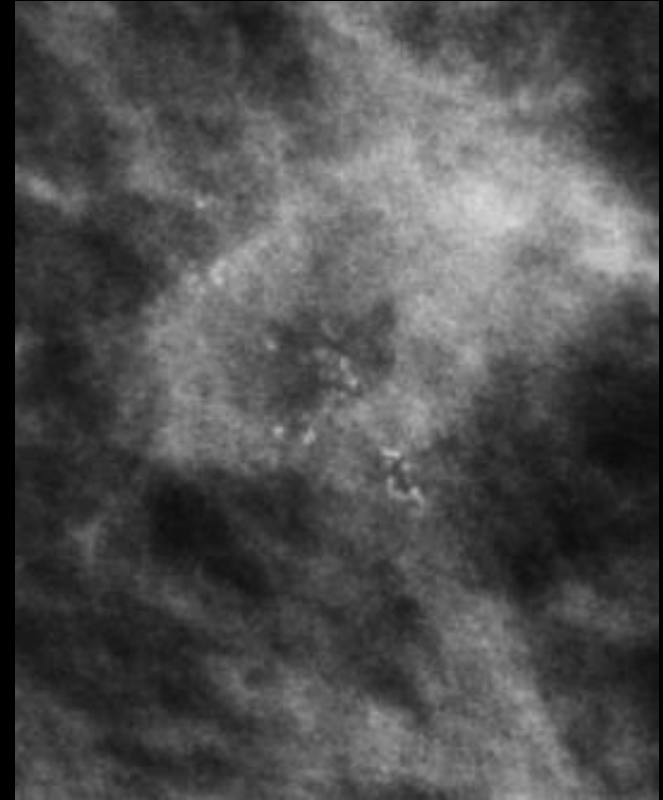
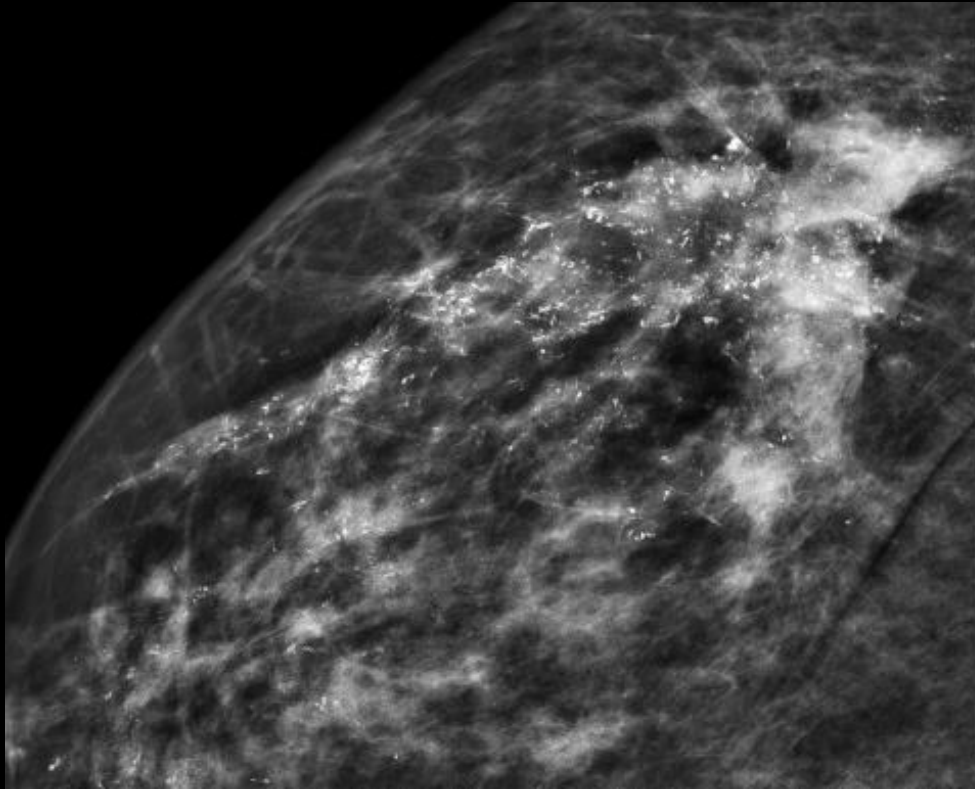
= Irrégulières

VPP < 15% si isolé → **BIRADS 4B**

NB : si amas multiples (FA ou fibrose) → **BIRADS 2**

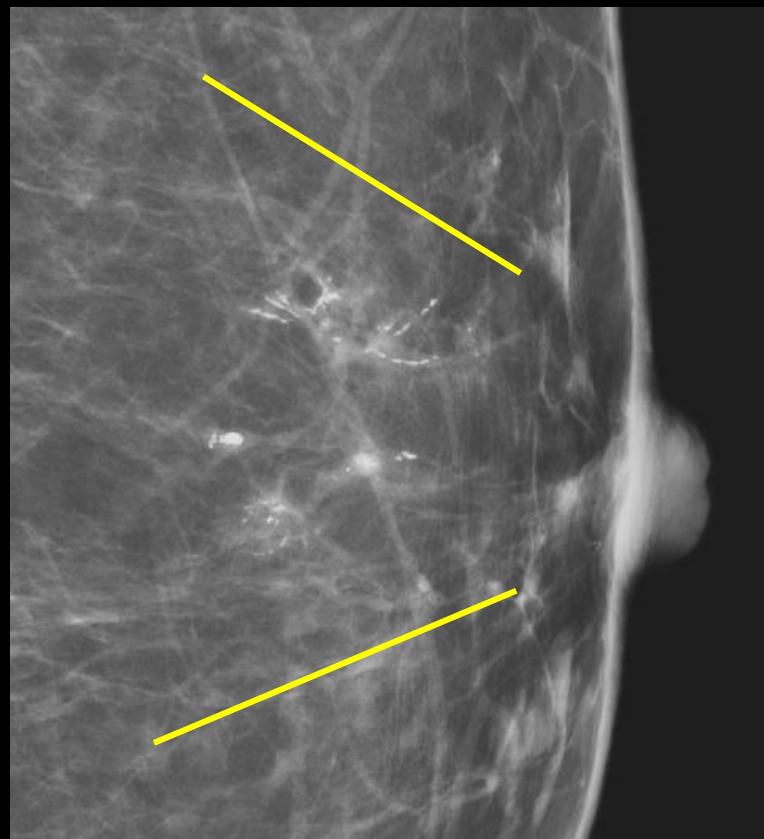
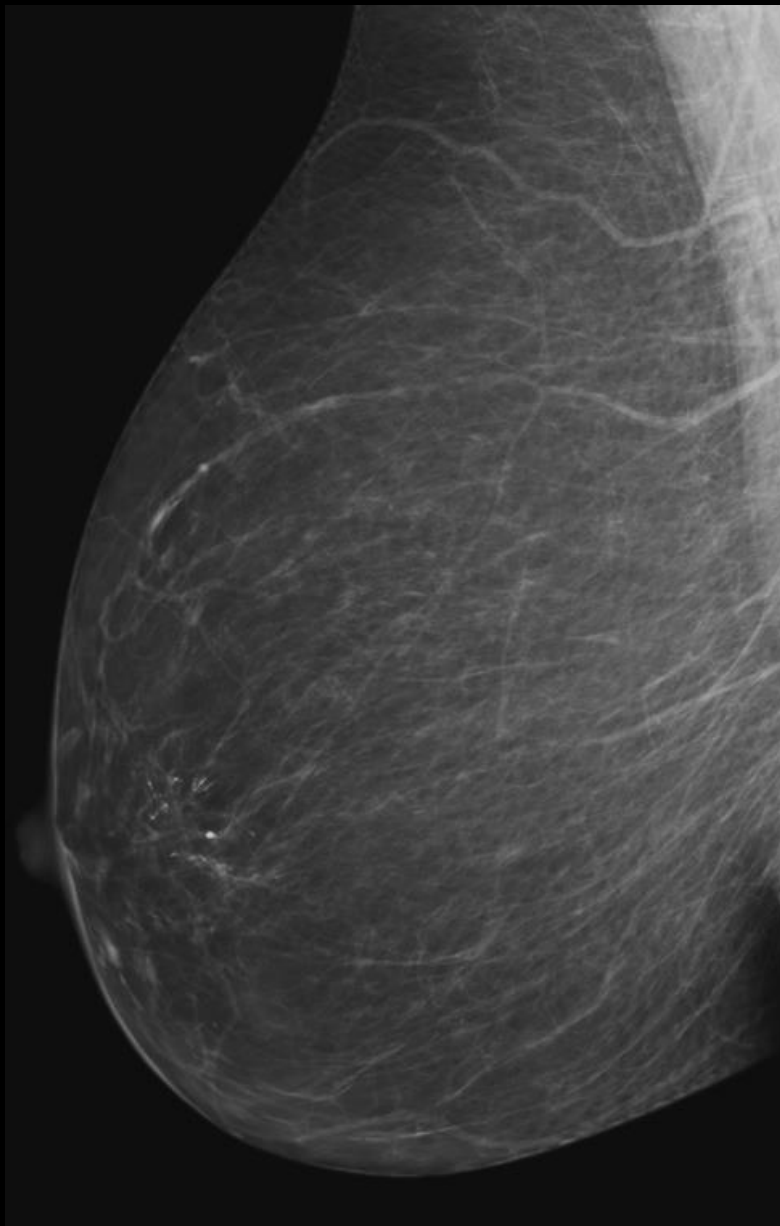


# Suspectes : *fines pléomorphes*



VPP 29 % **BIRADS 4B**

# Suspectes : *fines linéaires ou branchées*



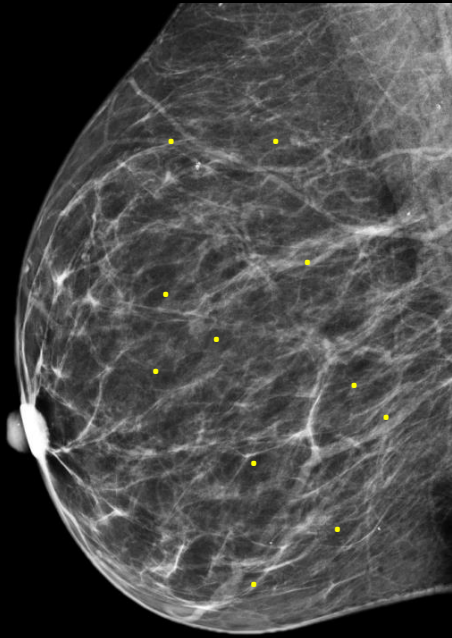
Calibre < 0,5 mm

Orientation vers le mamelon

VPP 70 %

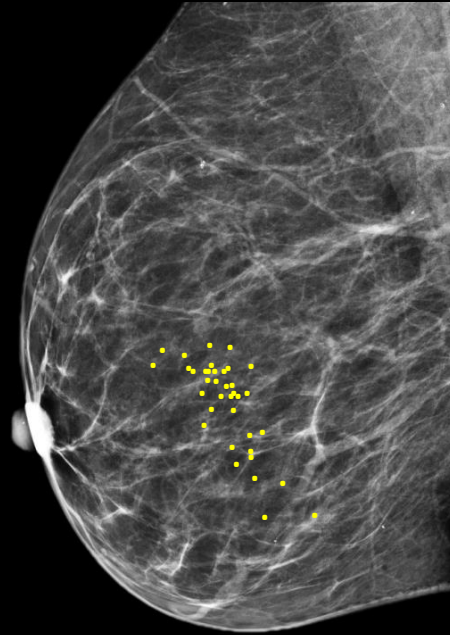
→ BIRADS 4C

# Distribution des calcifications



**Diffuse** (=éparses)

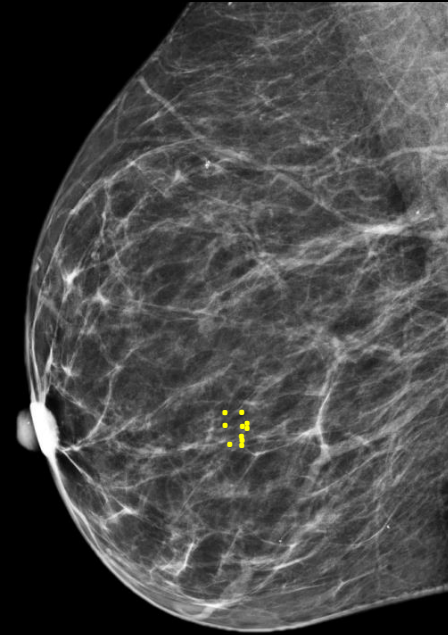
VPP = 0%



**Régionale**

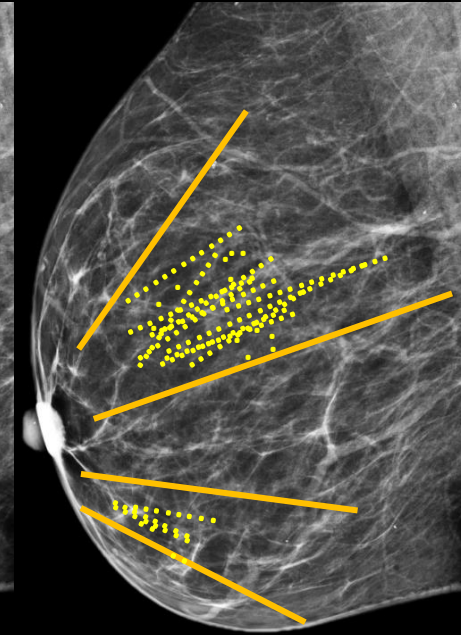
(occupe >2cm pas d'orientation (au moins 5 Ca<sup>2+</sup> dans 1 cm)  
galactophorique)

VPP = 26 %



**Goupée**

VPP = 31 %



**Segmentaire**

OU

**Linéaire**

(trajet galactophorique)

VPP = 62-60 %

# CLASSIFICATION BIRADS selon l'ACR

Catégorie BIRADS	Imagerie	Risque de cancer	Conduite
0	Investigation incomplète		Investigation à compléter ou comparer
1	normal	0 %	Dépistage
2	Anomalie bénigne	0 %	Dépistage
3	Anomalie probablement bénigne	> 0 % mais $\leq$ 2 %	Suivi 6 mois
4	Anomalie nécessitant une biopsie	> 2 % mais $\leq$ 95 %	Biopsie
- 4A	-faiblement suspecte	> 2 % à $\leq$ 10 %	
- 4B	-modérément suspecte	> 10 % à $\leq$ 50 %	
- 4C	-très suspecte	> 50 % à < 95 %	
5	Anomalie fortement suspecte de cancer	$\geq$ 95 %	Biopsie
6	Cancer prouvé à l'histologie	100 %	Chirurgie

# BIRADS 0 :

- Investigation incomplète
- Rappel
- Anciens clichés à rapatrier

# BIRADS 1 : mammographies normales

- Opacité conjonctivo-glandulaire symétrique
- Pas d 'opacité nodulaire ou stellaire
- Pas de zone de distorsion architecturale
- Pas de calcification

# BIRADS 2 : anomalie bénigne

- Opacité ronde avec macrocalcifications → fibroadénome ancien, kyste calcifié
- Ganglion intramammaire typique ( à centre clair) → forme, densité, hile
- Opacité ronde → kyste en échographie
- Image de densité grasseuse ou mixte → lipome, hamartome, cytotéatonecrose
- Cicatrice connue et calcifications de matériel de suture
- Macrocalcifications sans opacité → rondes, linéaires, vasculaires
- Microcalcifications annulaires ou arciformes, sédimentées, rhomboédriques
- Calcifications dermiques typiques ou punctiformes régulières diffuses

**→ Pas d'exploration**

# BIRADS 3: anomalie probablement bénigne

- Opacité circonscrite, ronde, ou un peu polycyclique, sans microlobulation, non calcifiée, non liquidienne en échographie
- Asymétrie focale de densité à limites concaves ou comportant de la graisse
- Microcalcifications rondes ou punctiformes régulières, peu nombreuses, en petits amas ronds isolés
- Petits amas ronds ou ovales de calcifications évoquant un début de calcification de fibroadénome

**→ Surveillance à 6 mois conseillée**



# BIRADS 4: anomalie indéterminée ou suspecte

- Opacité (non liquidienne) aux contours microlobulés ou masqués, ou ayant augmenté de volume
- Distorsion architecturale en dehors d'une cicatrice connue
- Image spiculée sans centre dense
- Asymétrie ou surcroît de densité à limites convexes ou évolutive/apparue
- ...

→ **Vérification histologique indiquée**

# BIRADS 4: anomalie indéterminée ou suspecte

- ...
- Microcalcifications punctiformes régulières nombreuses, et/ou groupées en amas aux contours ni ronds ni ovales
- Microcalcifications amorphes groupées et nombreuses
- Microcalcifications irrégulières, polymorphes ou granuleuses, peu nombreuses

**→ Vérification histologique indiquée**

# BIRADS 5: anomalie évocatrice de cancer

- Opacité mal circonscrite, à contours flous et irréguliers
- Opacité spiculée à centre dense
- Microcalcifications vermiculaires, arborescentes ou irrégulières, polymorphes ou granuleuses, nombreuses et groupées
- ...

→ **Vérification histologique indiquée**

# BIRADS 5: anomalie évocatrice de cancer

- ...
- Amas de microcalcifications de topographie canalaire, quelle que soit leur forme
- Microcalcifications associées à une anomalie architecturale ou une opacité
- Microcalcifications groupées ayant augmenté en nombre, ou microcalcifications dont la morphologie et la distribution sont devenues plus suspectes

**→ Vérification histologique indiquée**

# BIRADS 6

- Malignité prouvée à l'histologie

→ Chirurgie

- D'Orsi CJ, Sickles EA, Mendelson EB, Morris EA and al. ACR BIRADS<sup>®</sup> Atlas, Breast Imaging Reporting and Data System. Reston, VA, American College of Radiology; 2013