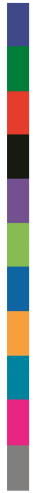



UNIVERSITÉ LIBRE DE BRUXELLES



IRM Mammaire

Contenu théorique du cours du master
complémentaire interuniversitaire en imagerie
médicale

Année académique 2016-2017

Dr Nathalie Hottat



IRM MAMMAIRE INTRODUCTION

- Performances diagnostiques:
 - Excellente sensibilité pour la détection de cancers infiltrants (> 95%)
 - Excellente valeur prédictive négative
 - Spécificité médiocre
 - Respect des indications et des conditions de réalisation de l'examen afin de limiter les faux positifs

IRM MAMMAIRE INTRODUCTION

- Idéalement réalisée en première partie de cycle lors de la deuxième semaine J5-15: rehaussement matriciel moindre
- Arrêt du THS pendant 3 semaines (si possible)
- Renseignements cliniques pertinents (ATCD chirurgicaux et biopsies, signes cliniques, facteurs de risque)
- Comparaison aux examens précédents

IRM MAMMAIRE INTRODUCTION

- Néoangiogénèse tumorale: injection intra-veineuse de sels de Gadolinium
- Type de produit de contraste, dose: 0,1 mmol/kg (soit par ex. 0,2 ml/kg de gadobénate de diméglumine MultiHance® 0,5 M)
- Injecteur
- Antenne mammaire dédiée (procubitus, importance du positionnement)

IRM MAMMAIRE TECHNIQUE

- Séquences T1, T2, T1 avec suppression de graisse
- Acquisition dynamique: 6-7 acquisitions post-gado pdt 5-10 min, intervalle de 50-60' entre 2 acquisitions
- Post-processing (MIP, MPR, soustractions, analyse cinétique)
- Description des artéfacts éventuels (mvts, clips métalliques, échec de la suppression de graisse)
- Réaction particulière à l'IV de gadolinium

IRM MAMMAIRE INDICATIONS

- Bilan pré-thérapeutique (CLI)
- Discordance taille lésionnelle mammo-écho (1cm)
- Monitoring sous chimioT néo-adjuvante
- Recherche de primitif occulte à la mammo et à l'écho
- Evaluation d'un résidu tumoral post-chirurgie (> 3 sem)
- Bilan de récurrence loco-régionale (> 18 mois post RxT)
- Dépistage haut risque (BRCA, TP53, lifetime risk > 20 à 30%)
- Intégrité prothétique

IRM MAMMAIRE BI-RADS

I. Informations cliniques et paramètres d'acquisition

0: incomplet

1: normal

2: bénin

3: très probablement bénin

4: suspect

5: très probablement malin

6: malignité prouvée

II. Lexique

III. Compte-rendu

IV. Implant

V. Guidance

Morris EA, Comstock CE, Lee CH, et al. ACR BI-RADS® Magnetic Resonance Imaging. In: ACR BI-RADS® Atlas, Breast Imaging Reporting and Data System. Reston, VA, American College of Radiology; 2013

IRM MAMMAIRE LEXIQUE BI-RADS

- A. Tissu fibro-glandulaire
- B. Rehaussement matriciel
- C. Focus
- D. Masse
- E. Rehaussement de type non-masse
- F. Ganglion intra-mammaire
- G. Lésion cutanée
- H. Structures ne se rehaussant pas
- I. Signes associés
- J. Lésions contenant de la graisse
- K. Localisation d'une lésion
- L. Analyse des courbes cinétiques
- M. Implants

IRM MAMMAIRE BI-RADS

- La quantité de Tissu fibro-glandulaire (TFG) est estimée sur le T1 sans ou avec suppression de graisse
 - TFG presque entièrement « adipeux » (type A)
 - TFG « éparses » (type B)
 - TFG « hétérogène » (type C)
 - TFG « très abondant » (type D)

IRM MAMMAIRE BI-RADS

- Rehaussement matriciel (Background Parenchymal Enhancement) à 90' (1^{ère} acquisition post-gado = détection)
- Minimal, faible, modéré, marqué
 - Symétrique: images en miroir prédominant QSE
 - Rehaussement asymétrique de type non masse!
 - Plus marqué en pré-ménopause
 - Plus faible en début de cycle

IRM MAMMAIRE BI-RADS

- Prises de contraste dentifiées par rapport au rehaussement matriciel
- Première série réalisée après l'injection = détection
- Analyse morphologique = caractérisation
- Analyse cinétique en complément de l'analyse morphologique, réalisée sur les séries natives



IRM MAMMAIRE BI-RADS

- Définition des prises de contraste
 - Focus
 - Masse
 - Non-masse



IRM MAMMAIRE Focus

- Rehaussement focal < 5 mm, non caractérisable
- Unique ou multiple, uni ou bilatéral
- Focus suspect:
 - Sans traduction hyperT2
 - Absence de hile graisseux
 - Washout
 - Néofomé ou en augmentation de taille
 - Localisation péri-tumorale (multifocalité)

IRM MAMMAIRE Masse

- Rehaussement occupant un volume tridimensionnel
- > 5 mm
- **Forme:** ronde, ovale, lobulée ou irrégulière (min.2 plans)
- **Contours:** circonscrits, irréguliers ou spiculés (min.2 plans)
- **Rehaussement interne:** homogène, hétérogène, annulaire ou septa internes en hyposignal

IRM MAMMAIRE **Non masse**

- Ni une masse, ni un focus
- **Distribution:** focale, linéaire, segmentaire, régionale, multiple ou diffuse
- **Rehaussement interne:** homogène, hétérogène, « en grappe » ou micronodulaire

IRM MAMMAIRE

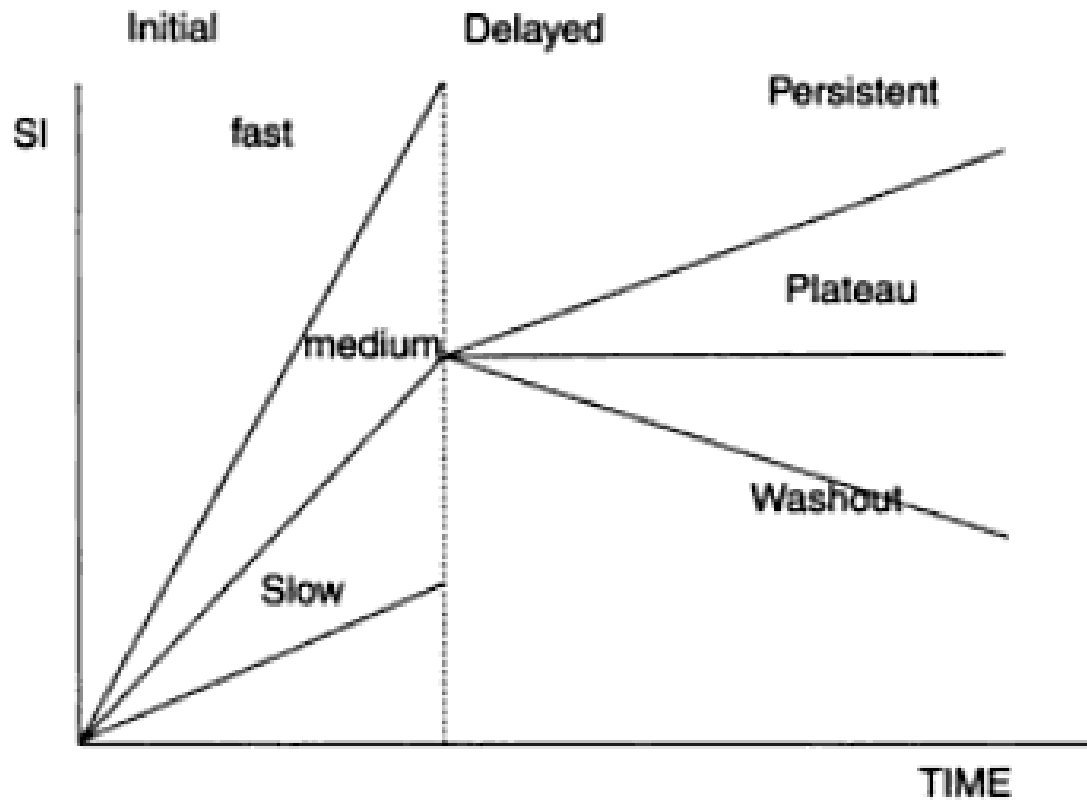
Analyse cinétique

- Rehaussement précoce: au 1^{er} temps de l'injection, soit < 3 min après le début de l'injection (intense > 100%, modéré 50-100% ou faible < 50%)
- Rehaussement tardif: après le 1^{er} temps de l'injection (type I: progressif > 10%, type II: plateau < 10%, type III: washout > 10 %)
- Type I, peu intense: plutôt bénin
- Type III, intense: plutôt malin
- Overlap bénin-malin



IRM MAMMAIRE

Analyse cinétique



Lésions malignes:

9% progressive

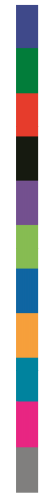34% plateau

57% washout

IRM MAMMAIRE caractéristiques de rehaussement



Suspicion de malignité	faible	modérée	élevée
Forme	Ronde, ovale	irrégulière	
Contours	circonscrits	irréguliers	spiculés
Rehaussement interne	homogène	hétérogène	annulaire
Rehaussement phase précoce	< 50 %	50 – 100 %	> 100 %
Rehaussement phase tardive	progressif	plateau	Wash-out



IRM MAMMAIRE IMPLANTS

- Sans injection de produit de contraste
- Séquences T1, T2, silicone +/-,
- Plans axial et sagittal
- Suspicion de rupture au bilan mammo-écho
- Signes cliniques
- > 10 ans, coque péri-prothétique absorbante à l'écho
- Implant: rétro ou pré-pectoral, type (silicone, sérum phy, bi-compartimenté), intact ou rompu et, type de rupture intra ou/et extra-capsulaire

IRM MAMMAIRE **Compte-rendu**

- 1 Indication, clinique, antécédent chirurgie ou biopsie, status hormonal
- 2 Technique: bilatéral, marqueur, séquences, contraste (type et dose), post-processing (MPR, MIP, soustraction, courbes cinétiques)
- 3 Type de sein (TFG, RM, implants)
- 4 Lésions C+ et C- (cf: lexique BI-RADS): taille et localisation
- 5 Comparaison aux examens antérieurs: IRM, MG et US
- 6 Catégorie BI-RADS (0-6, pas de sous catégorie)
- 7 Conduite à tenir (examens de seconde intention, biopsies sous IRM)